Miroslav Suvin
Zvonimir Kosovel

FIKSNA PROTETIKA

ŠKOLSKA KNJIGA — ZAGREB

UDŽBENICI ZAGREBAČKOG SVEUČILIŠTA
MANUALIA UNIVERSITATIS STUDIORUM ZAGRABIENSIS

Urednica
Emilija Sambolek-Hrbić

Recenzent
Prof. dr Zdenko Njemirovskij

Lektorica
Milada Pindulić

Odobrio Odbor za Izdavačku djelatnost Sveučilišta u Zagrebu rješenjem broj: 08-2177/1-1973. od 23. siječnja 1974.

Katalogizacija u publikaciji — CIP
Nacionalna i sveučilišna biblioteka, Zagreb

UDK 616.314-089.28(075.8)

SUVIN, Miroslav
Fiksna protetika / napisali Miroslav Suvin, Zvonimir Kosovel. — 3. nepromijenjeno izd. — Zagreb : Školska knjiga, 1987. — XII, 315 str. : ilustr. ; 24 cm. — (Udžbenici Zagrebačkog sveučilišta = Manualia Universitatis studiorum Zagrabiensis)

1. izd. 1975. — Bibliografija: str. 307-309. — Kazala.

1. Kosovel, Zvonimir

Tisak: Grafički zavod Hrvatske — Zagreb

Fiksna protetika

Napisali:

Prof. dr med. univ. **Miroslav Suvin**
profesor emeritus Stomatoiškog fakulteta
Sveučilišta u Zagrebu

Prof. dr med. stom., dr sc. **Zvonimir Kosovel**
predstojnik Zavoda za fiksnu protetiku
Stomatoiškog fakulteta Sveučilišta u Zagrebu

III, nepromijenjeno izdanje

ŠKOLSKA KNJIGA — ZAGREB 1987

Sadržaj

Mostovi

Temelji oralne rehabilitacije

Sudbina je čovjeka da radi
a ne da dovrši svoje djelo . . .

Nehru

Predgovor

Gotovo devet godina prošlo je od drugog izdanja moje STOMATOLOŠKE PROTETIKE III, KRUNICE I MOSTOVI. To je danas dug vremenski period u razvitku bilo koje grane znanosti, pa to vrijedi i za područje koje obrađuje ovaj udžbenik. Iako se mnogi radni principi nisu promijenili, nove spoznaje, novi materijali i radne metode opravdavaju ne samo temeljitu preradbu nego daju knjizi novu kvalitetu, koja dolazi do izražaja i u novom naslovu FIKSNA PROTETIKA. Stomatološka protetika III poslužila je kao jezgra ove knjige, a preuzet je iz nje i veći broj slika.

Ova knjiga plod je usklađenog zajedničkog rada s prof. dr sc. Z. Kosovelom, *mojim suradnikom i sadašnjim nastavnikom predmeta fiksna protetika na Stomatološkom fakultetu u Zagrebu. Profesor Kosovel surađivao je već u prvom i drugom izdanju Stomatološke protetike III kao autor nekih poglavlja. Svojim znanstvenim i stručnim radovima afirmirao se, a svojim značajnim doprinosom ovoj knjizi zavrijedio da ga sa zadovoljstvom smatram ravnopravnim suradnikom. Njegovo dugogodišnje iskustvo u nastavi i u kliničko-eksperimentalnom radu dalo je velik i mojemu jednak doprinos boljem i obuhvatnijem prikazivanju obrađene materije i znatno utjecalo na kvalitetu udžbenika. Naš gnatološki pristup u rješavanju izložene materije od jednostavne krunice do složenih problema oralne rehabilitacije i funkcijske analize daje ovoj knjizi poseban pečat suvremenosti, stoga smatramo da su aktualna shvaćanja došla dovoljno do izražaja.*

Izražavam duboku zahvalnost svome uzoru i učitelju na području funkcijske analize profesoru Gerberu, *čije su me jasne i razborite koncepcije i praksi bliska rješenja impresionirala, pa sam ih prikazao i s njegovim odobrenjem ilustrirao.*

Tvrtki Ivoclar *zahvaljujem na ustupljenim klišejima za prikazivanje njihove metode koja i u fiksnoj protetici daje vrijedne rezultate. Zahvaljujem također tvrtki* Dendia *za nove klišeje.*

U ime svoje i u ime prof. dr Kosovela odajemo priznanje asistentu dr T. Ivanišu *na njegovu doprinosu u izradi fotografija, a posebno akademskom slikaru* V. Brešiću *na pomno izrađenim crtežima.*

Zagreb, 1974. godine

Prof. dr M. SUVIN

Predgovor drugom izdanju

Stanovito vrijeme već se osjeća potreba za dopunom i značajnijom preradom prvog izdanja ovog udžbenika. Ovaj dosta zamašan posao upravo je u toku. No da bismo studentima i liječnicima stomatolozima omogućili nabavku knjige koje već neko vrijeme nema u prodaji, odlučili smo ponovno tiskati prvo izdanje dopunjeno novim poglavljem o žvačnim silama i njihovu mjerenju.

Uvjereni smo da će ovako dopunjen udžbenik ispuniti svoju svrhu do izlaska novog izdanja.

Zagreb, 1980. godine

Prof. dr Z. KOSOVEL

Budućnost treba shvatiti kao neprekidno učenje, kao stalno kretanje naprijed u skladu s napretkom znanosti.

Uvod

Osnovni materijali za izradu krunica i mostova i nadalje su metali, keramički materijal i polimerizati, no to ne znači da nema napretka u tom pogledu. Neprestana i mnogobrojna istraživanja daju nove materijale s boljim svojstvima, s povoljnijim mogućnostima izrađivanja, stoga i veću biološku vrijednost nadomjeska. U metodici preparacije osnovni su elementi ostali isti, ali u njihovoj primjeni došlo je do novih spoznaja, koje su od praktične vrijednosti. Novi putovi u metodama otisaka, razni problemi koji se nameću s tim u vezi, predmet su brojnih istraživanja.

Opskrbi brušenih zuba, gingivalnom rubu i džepu obraća se velika pažnja, te se proširuje granično područje s parodontologijom. Od osobitog je značenja gnatološko stajalište prema bilo kojem fiksnom ili mobilnom nadomjesku. Danas se sve više ističe veza između okluzije i ostalih komponenata stomatognatog sistema. Spoznaja o značenju neuromuskularne koordinacije svih sastavnih dijelova tog sistema daje oblikovanju okluzijskih ploha krunica i mostova novi aspekt, a rad stomatologa postaje zbog mogućih štetnih posljedica moralno sve odgovorniji. Ta je odgovornost u biti ista radi li se o jednoj krunici ili o opsežnom fiksnom nadomjesku u okviru oralne rehabilitacije. U ovoj je knjizi taj aspekt osobito naglašen.

Područje indikacije za krunicu i za velike mostove u posljednje je vrijeme prilično prošireno.

To je proširenje u prvom redu u vezi s parcijalnom protezom, jer je danas često pravilo da se retencijski zub opskrbi krunicom, ne toliko radi profilakse karijesa, koliko radi prikladnijeg oblikovanja retencijskog zuba ili pripreme uporišta za parcijalnu protezu.

Daljnje proširenje indikacija za krunice i mostove je granično područje između parcijalne proteze i višestrukih ili polucirkularnih mostova. Naime, nagli razvitak parcijalne proteze posljednjih decenija, osobito u vezi s raznim etečmenima, doveo je do stanovitog precjenjivanja parcijalne proteze nauštrb fiksne. No danas se češće u graničnim slučajevima iz psihomedicinskih razloga daje prednost fiksnom nadomjesku. Sigurno da postoje i opravdani prigovori da je fiksni semicirkularni nadomjestak veći rizik ako nastane karijes, ako je potrebna reparatura itd., pa da taj rizik ugrožava rad, velik i naporan za pacijenta i za terapeuta. Međutim, taj rizik ne otklanja indikaciju, ali povećava etičku odgovornost stomatologa da rad izvede lege artis i da tako rizik svede na najmanju mjeru.

Iako se mobilnom protezom mogu postići estetski izvanredno prirodni učinci i higijenski pružaju dobre uvjete održavanja, pacijenti su često opterećeni

osjećajem invaliditeta, ranog starenja i ograničenih funkcijskih mogućnosti, kako u pogledu mastikacije tako i u pogledu smanjenja oralnog prostora. Pretežno su to vrlo osjetljivi pacijenti, ali i njihov je broj prilično velik. Međutim, pacijenata koji se s lege artis izrađenim mostovima ne mogu saživjeti gotovo i nema. Iz tih se razloga može opravdati intencija da se, gdje je to moguće, izbjegne indikacija za parcijalnu protezu u prilog mostovima i indikacija za totalnu protezu u prilog parcijalnoj. Napredak parodontologije i pokušaji na polju implantologije govore također tome u prilog i obećavaju nove perspektive.

Na ovom mjestu potrebno je nešto reći i *o razgraničenju i kompetencijama* u zajedničkom području fiksne i mobilne protetike. Sve konstrukcije koje se sastoje od dijela fiksiranog na bataljku i mobilnog dijela spojenog s proteznom bazom te čiji fiksni i mobilni dijelovi čine funkcijsku cjelinu zajedničko su područje fiksne i mobilne protetike. U tom području dvije discipline najviše jedna drugu upotpunjuju. Kao svako granično područje, tako i ovo može stvarati delikatnu situaciju i problem kompetencija. Argumenata za kompetenciju ima s jednog i s drugog stajališta. No, smatramo da to treba formulirati ovako: svaka konstrukcija koja se izrađuje po metodologiji i tehnologiji fiksne protetike pripada fiksnoj protetici. Međutim, plan pripadajuće parcijalne proteze i njena izrada, kao i indikacije za retencijske elemente sa stajališta retencije, estetike i pravilne podjele opterećenja kompetencija je mobilne protetike. Uspješan rezultat rada ovisi o skladnoj međusobnoj suradnji, uostalom kao i s ostalim stomatološkim disciplinama (endodoncijom, oralnom kirurgijom, parodontologijom i dr.),a uvjet za uspješnu kooperaciju je poštovanje jedinstvene doktrine koja postoji na određenoj edukativnoj instituciji.

Prof. dr M. SUVIN
Prof. dr Z. KOSOVEL

Krunice

Opći pojmovi i definicije

Dio zuba pokriven caklinom naziva se *anatomska kruna zuba* (corona dentis). Izloženi dio zuba izvan i iznad gingivalnog ruba naziva se *klinička* ili *funkcionalna kruna* zuba (sl. 1). Između anatomske i kliničke krune postoje razlike u tome što klinička kruna može biti viša ili niža od anatomske. Viša je pri apikalnom povlačenju insercije gingive i gingivalnog ruba (parodontoza), pa kliničku krunu čine anatomska kruna i vidljivi dio korijena. Niža je klinička kruna od anatomske pri atriciji, traumatskim, karioznim i hipoplastičnim oštećenjima, bez uočljive retrakcije gingive.

Krunica je dodatak prirodnom zubu od aloplastičnog materijala. Ona čini periferni ili potpuni nadomjestak kliničke krune, ali uglavnom u okvirima prirodnih dimenzija zuba. Da bi se taj cilj postigao, treba za krunicu zub preparirati brušenjem. Prikladno pripremljen zub naziva se *bataljak*. U krunica koje čine periferiju kliničke krune bataljak predstavlja središnji dio prirodne krune, koji se sastoji od vitalnog ili nevitalnog dentina, ili pak od metalne jezgre koja se sidri u korijenu i naziva se nadogradnja. Krunica čini sa zubom funkcijsku cjelinu, pa je korisni učinak jednak zdravoj prirodnoj kruni, a svakako bolji od prirodne oštećene krune. Krunicom se uspostavlja prekinuti zubni luk, prirodna okluzija i artikulacija, a oblikom bočnih ploha zaštićuje se gingivalni rub i džep.

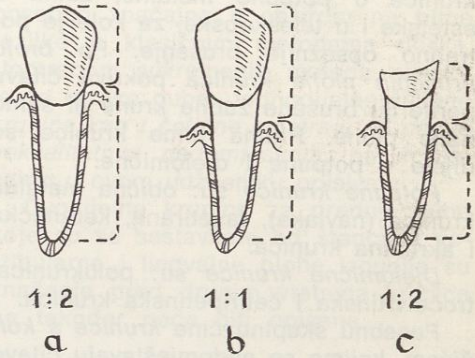

Sl. 1. Različiti odnosi funkcionalne krune prema funkcionalnom korijenu: a) normalno je da je kruna kraća od korijena, b) zbog alveolarne atrofije funkcionalna kruna jednaka je korijenu, c) abrazijom skraćena funkcionalna kruna opet je kraća od korijena

Oblik krunice približno je morfološki jednak prirodnoj kruni, koja se ispravlja, dograđuje ili potpuno nadomješta. Anatomski oblik žvačne plohe i incizalnih bridova mijenja se u toku života, stoga se žvačna ploha krunice ne oblikuje anatomski poput mladog prirodnog zuba, nego funkcijski u skladu s ostalim zubima pacijenta, da ne bi zbog raskoraka nastale funkcijske smetnje. Parodoncij je krunicom fiziološki opterećen, a sposobnost osjeta je sačuvana.

Podjela krunica

Krunice se mogu svrstati (klasificirati) prema različitim kriterijima, i to: 1. prema opsegu i broju brušenih ploha; 2. prema načinu preparacije bataljka na zubnom vratu; 3. prema načinu sidrenja na bataljku ili korijenu; 4. s obzirom na materijal; 5. prema načinu laboratorijske izrade (tehničke).

Opseg i broj brušenih ploha

Prema opsegu brušenja dijele se krunice u potpune metalne, zatim u estetske i u teleskopske, za koje je potrebno opsežnije brušenje. Po *broju brušenih ploha* krunica pokriva čitavu periferiju brušene zubne krune ili samo neke plohe. Prema tome krunice se dijele u potpune i djelomične.

Potpune krunice su: obična metalna krunica (navlaka), fasetirana, keramička i akrilatna krunica.

Djelomične krunice su: polukrunica, tročetvrtinska i četiripetinska krunica.

Posebnu skupinu čine *krunice s kolčićem,* kojima se nadomještavaju čitave kliničke zubne krune.

Način preparacije na zubnom vratu

Prema načinu preparacije bataljka na zubnom vratu bataljak je izrađen bez stepenice ili sa stepenicom (sl. 2), a rub krunice maksimalno je istanjen ili debeo 0,5 do 1,0 mm.

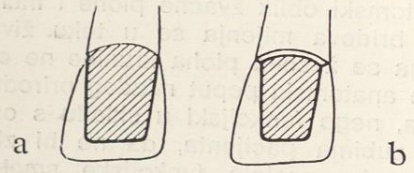

Sl. 2. a) Preparacija bez stepenice, b) preparacija sa stepenicom

Bataljak bez stepenice prelazi bez prekida na zubni vrat i po širini je jednak zubnom vratu.

Bataljak sa stepenicom uži je od zubnog vrata i prelazi na zubni vrat s jasnim prekidom.

Po svom opsegu stepenica je cirkularna oko čitavog korijena ili djelomična.

Način sidrenja na zubu

Prema načinu sidrenja na bataljku ili korijenu ima mnogo varijanata, i to:

— *ekstrakoronarna retencija* — krunica se pridržava samo periferije bataljka;

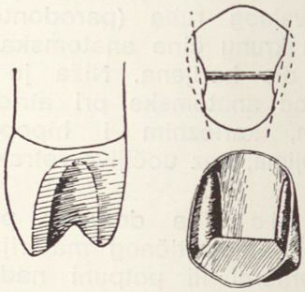

Sl. 3. Djelomična tročetvrtinska krunica usidrena je u dentinskim žljebićima

— kombinirana *ekstrakoronarna* i *intrakoronarna* retencija u naročito pripremljenim kavitetima; — ovamo pripada većina djelomičnih krunica (sl. 3);

— *intraradikularna retencija* — puna krunica s kolčićem, koji se pričvršćuje u kanalu korijena (sl. 4);

— *kombinirana ekstraradikularna* i *intraradikularna* retencija; puna krunica s kolčićem i korijenskom kapicom — Richmond krunica (sl. 5).

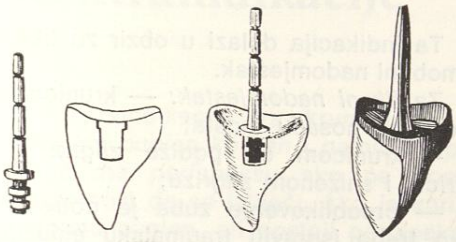

Sl. 4. Puna porculanska krunica s kolčićem koji se sidri u korijenskom kanalu

Sl. 5. Krunica s kolčićem i korijenskom kapicom

Materijal

S obzirom na materijal krunice se izrađuju od metala, keramike ili polimerizata. Ali krunice se mogu izrađivati i kombinirano od dva materijala, metala i keramike ili metala i polimerizata. Od metala upotrebljavaju se razne zlatne ili platinsko-zlatne slitine, paladij-srebrne slitine, plemeniti čelik i kobalt-kromove slitine.

Strogo su *kontraindicirani,* pače i zakonom zabranjeni, *neplemeniti metali,* osobito mjedene slitine.

Nemetalne krunice izrađuju se od dentalne keramike ili akrilata.

Laboratorijska izrada

Prema načinu laboratorijske izrade krunice su jednodijelne i dvodijelne.

Jednodijelne mogu biti metalne lijevane (potpune i djelomične), ili metalne vučene (štancane) i nemetalne krunice (keramičke i akrilatne).

Dvodijelne krunice izrađuju se od prstena i lijevane grizne plohe, odnosno incizalnog brida, ili spajanjem prstena sa štancanom griznom plohom, odnosno bridom, i spajanjem dviju štancanih ploha (vestibularne i lingvalne).

Ta podjela krunica za terapeuta je posebno značajna s obzirom na bitne razlike u klasičnim metodama otiska. Upotrebom suvremenih metoda otisaka te se razlike gube. Jednodijelne *vučene krunice kao i čelične smatraju se danas nekvalitetnim nadomjeskom,* pa ih nećemo u ovom udžbeniku opisivati.

Dvodijelne krunice za prednje zube koje su se sastavljale od štancane vestibularne i lingvalne plohe izgubile su značenje pred drugim vrstama krunica pa također neće biti opisane.

Indikacije

S obzirom na namjenu (indikaciju) krunica je ili zaštitna (profilaktička), ili estetska, ili protetska.

Profilaktička indikacija

Svrha je ove indikacije da se spriječi prijelom funkcionalne zubne krune koji prijeti zbog velikog karioznog ili traumatskog defekta. Osobito je ugrožena kruna kod multiplih defekata ili ispuna. To se osobito odnosi na nevitalne zube, koji se lakše lome od vitalnih. Lom funkcionalne krune može se komplicirati prijelomom korijena, i takvo se oštećenje može samo iznimno nadoknaditi.

Otežana ili onemogućena dovoljna retencija ispuna pri ugaonim i višestrukim oštećenjima daljnja je indikacija. No mišljenje da je krunica indicirana kad je retencija za ispun u zubu postala problematična nije sasvim ispravno. Pri kariozno razorenom centru zubne supstancije oslabe periferni zidovi i lako se lome. Pravilnim brušenjem tih zidova ostaje tako malo zdrave zubne supstancije da je retencija krunice nedovoljna. To osobito vrijedi za nevitalni zub jer je njegov dentin još krhkiji. Stoga je

profilaktički opravdano da se krunica izradi i prije nego zubna kruna dođe u takvo stanje. Okluzijska ploha može se široko pokriti i *onlejom* radi zaštićenja oslabljenih zidova, iako onlej nije krunica u užem smislu. Važan je profilaktički zadatak krunice da se uspostavi dodirna točka-ploha, ako se to s ispunom zuba ne može provesti. Gubitak dodirne točke prekida zubni niz, što često ima vrlo teške posljedice za biostatičku ravnotežu čitavog zubala.

Estetska indikacija

Zadatak je krunice da ispravi nelijep izgled zuba s obzirom na oblik, položaj, veličinu ili boju. Uzrok tome su:

— *prirođeni* ili *stečeni defekti* (rahitis, lues, amelogeneza, neke avitaminoze);

— *obimna* ili *mnogostruka kariozna oštećenja* koja nagrđuju zub, te manjak incizalnog kuta. Veći nadomjestak kuta na prednjem zubu može se estetski dobro riješiti krunicom, kao i ostalim materijalima i metodama dogradnje, a često i bolje;

— *potamnjeli zubi* obično su posljedica devitalizacije. U posljednje vrijeme primjećuje se ta pojava i zbog intenzivne terapije tetraciklinskim preparatima u razdoblju razvoja zuba;

— *manji anomalni položaji* koje treba ispraviti.

Položajne anomalije mogu se protetski ispraviti samo vrlo ograničeno. Predjel zubnog vrata orijentacijska je točka za ispravljanje, a to uspijeva samo ako zub nije jače protrudiran ili retrudiran. Rotacija se može bez teškoća ispraviti ako ne iznosi više od 15°—20°. Pri jačoj rotaciji krunica ne čini dobar utisak ako je u kompresijskom postavu promjer zubnog vrata prevelik i previše se labijalno ističe. Meziodistalni nagib zubne krune može se ispraviti bez teškoća ako nagib nije veći od 15°. Pri većem nagibu ugrožena je pulpa, pa ispravak anomalije nerijetko iziskuje devitalizaciju. Isto vrijedi i za nagib u labijalnom smjeru.

Veći poremećaji položaja zahtijevaju drukčija rješenja.

Protetska indikacija

Ta indikacija dolazi u obzir za fiksni i mobilni nadomjestak.

Za *fiksni nadomjestak:* — krunica je sidro na nosaču mosta;

— krunicom se podiže zagriz pri atriciji i sniženom zagrizu;

— preoblikovanje zuba je potrebno ako treba ispraviti traumatsku okluziju ili kliznu smetnju ili skratiti zub koji je zbog nedostatka antagonista izrastao u supraokluziju (sl. 6); prebrušenom zubu daje krunica pravilan funkcionalni oblik i zaštićuje ga.

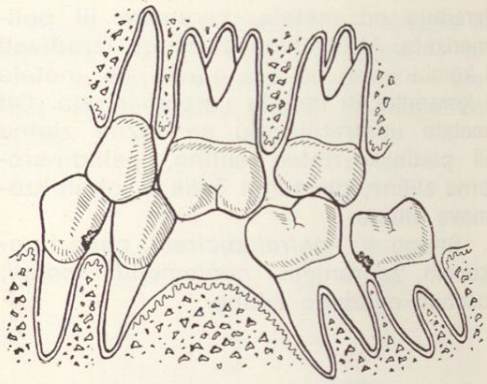

Sl. 6. Kao posljedica gubitka zuba nastao je poremećaj u poretku zuba i u njihovim međusobnim odnosima, donji molar izrastao je u supraokluziju

Za *mobilni nadomjestak* dolaze u obzir ove indikacije:

— preoblikovanje zubne krune za potrebu retencije kvačice (protetski ekvator); to osobito vrijedi za zube čunjasta oblika;

— preoblikovanje okluzijske plohe za prikladniji smještaj upirača;

— zaštita retencijskog zuba s multiplim defektima ili ispunima;

— estetska ili statička indikacija za retencijsku kopču na korijenu uvjetuju skraćenje ili odstranjenje kliničke krune.

Kontraindikacije

Kontraindikacija za krunicu je *nedovoljno punjen korijen* i *patološka promjena na periapeksu* ako ne postoji mogućnost da se izliječi. Ako je korijen potpuno punjen, ali postoji periapeksna promjena, krunica se može staviti uz uvjet da je predviđena i moguća resekcija vrška korijena ili trepanacija kroz krunicu uz reviziju starog punjenja. Ako korijen nije potpuno punjen i nema periapeksnih promjena, a zub je više godina bez subjektivnih simptoma, može se staviti krunica, ali treba upozoriti pacijenta da postoji izvjestan rizik.

Upalne *promjene na marginalnom parodonciju* treba najprije izliječiti, da se zbog povlačenja gingive ne bi pojavio rub krunice izvan gingive. Ako postoji dispozicija na marginalni parodontitis, osobito je važno da krunica točno prianja uz bataljak ili da leži na stepenici unutar bataljka.

Parodontoza

Parodontoza je uvjetna kontraindikacija s obzirom na stupanj oboljenja. Parodontalne atrofije mogu se podijeliti u četiri stupnja. Prvi je stupanj kada se pomičnost osjeti samo pri digitalnoj palpaciji; drugi je stupanj vidljiva pomičnost pri palpaciji, pomičnost na pritisak u aksijalnom smjeru treći je stupanj, a četvrti ako džep seže do vrha korijena. Treći i četvrti stupanj apsolutna su kontraindikacija za krunicu.

Kontraindikacija za ekstrakoronarnu krunicu, a *indikacija za nadogradnju* ili krunicu na kolčić jesu:

— oštećena ili istrošena funkcionalna kruna s preslabim perifernim zidovima;

— duboki cirkularni karijes na zubnom vratu;

— atricija (abrazija) u visokom stupnju.

U navedenim slučajevima bataljak nema dovoljnu retencijsku moć pa mu prijeti lom zajedno s krunicom, ili može popustiti cement.

Dob pacijenta

Dob pacijenta je relativna kontraindikacija.

Donja dobna granica za krunicu i most određivala se donedavno po pravilu tako da fiksni nadomjestak (zbog nedovršenog razvitka zuba i čeljusti) nije indiciran prije dvadesete godine. Takvo je stajalište suviše šablonsko i zbog toga je napušteno. Pri razmatranju donje dobne granice treba odvojeno tretirati izradu samostalnih krunica i izradu mostova.

Za *izradu samostalnih krunica,* pogotovo na prednjim trajnim zubima, praktički nema dobnog ograničenja, ali su indikacije u dječjoj dobi strože. To znači da će se krunica izrađivati samo ako je to za zub i za pacijenta manje zlo nego ne načiniti ništa. Prema tome će se krunica na trajnom zubu izraditi kad opsežna kariozna ili traumatska razaranja prijete potpunom uništenju dotične žvačne jedinice, odnosno trajnom poremećenju okluzijskih odnosa. Krunica je u takvu slučaju i bez obzira na dob neophodna, ne samo zbog njezine zaštitne funkcije, nego i zbog uloge u fonaciji, psihičkom razvoju, mastikaciji te utjecaju na pravilan postav ostalih zuba. Na *nevitalnom izliječenom* trajnom jednokorijenskom zubu s oslabljenom ili vrlo oštećenom kliničkom krunom izrađuje se metalna nadogradnja i obično nemetalna krunica s granicama do gingivalnog ruba (ne ulazeći u gingivalni džep). Osim za odnos krunice prema gingivi, na susjedne zube i antagoniste, kod vitalnog zuba treba misliti i na zub u razvoju, na rasprostranjenost i osjetljivost pulpe. To znači da preparacija mora biti pažljivija i umjerenija uz pojačani oprez jer postoji mogućnost pregrijavanja zuba. Opasnost

od mehaničkog i toplinskog oštećenja pulpe to je veća što se češće nego u odraslih radi pod anestezijom. Sve krunice u dobi do 18. godine imaju karakter privremenosti te iziskuju češće kontrole nego u odraslih pacijenata.

Za *izradu mostova* vrijede nešto stroža pravila nego za krunice. Donja dobna granica uvjetovana je rastom i razvojem čeljusti i zuba. Budući da se nedostatak zuba može nadomjestiti mobilnom protezom, mostovi nipošto nisu indicirani onda kad mogu štetno utjecati.

Novija istraživanja pokazuju da se čeljusti prestaju razvijati uglavnom oko 16. godine. Stoga bi se ta dob mogla prihvatiti kao donja granica za izradu mosta. Međutim, ipak je indicirano da se na osnovi objektivnih nalaza u svakom slučaju postupi individualno. I ovdje se preporučuje izrada privremenih konstrukcija, uz povećani oprez prema okolnim tkivima i učestalije kontrole.

Na *mliječnim zubima* mogu se također iznimno izrađivati ili samostalne krunice ili most. Kao nosači mosta dolaze u obzir naročito u kombinaciji s trajnim zubima. Prethodno treba ispitati njihov vitalitet, duljinu i čvrstoću korijena, te ne postoji li zametak ili dovršeni trajni zub koji bi trebao zauzeti njihovo mjesto. Perzistentni i prekobrojni zubi mogu se iskoristiti u mostu uz spomenute uvjete, osobito u mladenačkoj dobi, s time da klinički status uvjetuje više ili manje provizornu konstrukciju.

Gornja dobna granica za izradu krunice ili mosta u starih pacijenata također se ne može sasvim precizno odrediti. U svakom pojedinom slučaju uvjetovat će je lokalni nalaz i klinički status pacijenta (vidi »Geroprotetika«, str. 257).

Pripremni radovi

Ispitivanje vitalnosti

Prije bilo koje indikacije mora se ustanoviti *vitalnost zuba.* U svakom slučaju treba sa sigurnošću znati je li zub vitalan ili nije. Na jednostavan način to se ustanovljuje hladnim ili električnim podražajem. Za hladni podražaj vrlo je prikladan mlaz kloretila, a za električni faradička struja. Na oba podražaja živi zub reagira bolno, osobito u predjelu zubnog vrata. Međutim, ako zub ne reagira na hladno ili na struju, to još nije dovoljan dokaz da zub nije vitalan. Rendgenska slika daje dodatne podatke, ali ipak ne posve pouzdane; odsutnost periapeksne promjene, nevidljivo punjenje i normalna periodontalna pukotina ne isključuju da je pulpa nekrotična. Najsigurnija metoda je *pokusno brušenje* na zubnom vratu. Na tu se metodu može staviti primjedba s etičkog stajališta, ali je ipak opravdana ako sve navedene metode — hladni podražaj, podražaj sa strujom i rendgenska slika — ne daju pouzdan rezultat, a zub je predviđen za krunicu.

Rendgenska kontrola

Svaki nevitalni zub obavezno treba *rendgenski snimiti.* Analiza slike pokazuje stanje u kanalu korijena i periapeksne i parodontalne patološke promjene ako postoje. Na vitalnom zubu ustanovljuje se i veličina pulpe u zubnoj kruni, na osnovi čega može se približno predvidjeti hoće li brušenje zuba ugroziti pulpu. Rendgenska slika pokazuje i stupanj resorpcije parodontalnog koštanog tkiva i koštanu strukturu oko korijena. Sklerotična kost s debelim koštanim lamelama i malenim međuprostorima za koštanu moždinu otpornija je od porozne kosti sa slabim trabekulama i širokim mrežicama spongioze.

Razabire se i širina periodonta, pa se iz prethodnog može zaključiti kako će koštana struktura reagirati na povećano opterećenje zuba.

Pronalaženje karijesa

Klinički se zub pretražuje na karijes, a osobito se pažljivo ispituju aproksimalno-cervikalne plohe na distalnim stranama lateralnih zuba. Te su plohe nepregledne i teže pristupačne, pa se početni karijes teže primjećuje. Pažljivim opipavanjem savijenom sondom otkrivaju se početna kariozna oštećenja (sl. 7. i 8).

Sve *stare ispune* treba pomno ispitati. Nerijetko se otkriva da je unatoč ispunu zub kariozan, tj. da postoji sekundarni karijes koji dolazi na vidjelo tek kada se zub opere i osuši. Naizgled sitna pukotina pored starog ispuna širi se u dubinu, pa takav neopskrbljeni karijes napreduje ispod ispuna i dovodi do pulpitičkih komplikacija. Najsigurnije je da se pri izradi krunice odstrane stari ispuni i ispita dentin.

Opskrba karijesa

Svako dublje kariozno mjesto treba prije brušenja pažljivo očistiti i puniti lege artis. *Plitki se karijes* odstranjuje već pri brušenju zuba. Ako nešto dublji defekt brušenjem potpuno ne iščezne, nego ostanu plitki defekti s tvrdim dnom, ne treba ga posebno puniti. Taj se sitni defekt ispunjava cementom prilikom cementiranja krunice. U svakom slučaju treba karijes očistiti prije otiska jer se ne može predvidjeti njegova dubina i odnos prema pulpi. Loš je običaj ako se to čini tek neposredno prije definitivnog namještanja krunice.

Kariozni defekti u predjelu zubnog vrata i oni koji sežu do ruba krunice ili preko nje pune se materijalom postojanim u usnoj šupljini, dakle uglavnom srebrnim amalgamom. Defekti koji su tako smješteni da ih krunica zatvara sa svih strana mogu se puniti (fosfatnim) cementom. Stoga se okluzalni karijes može opskrbiti cementom, ali cervikalni

Sl. 7. Bukocervikalni karijes može sezati ispod ruba gingive

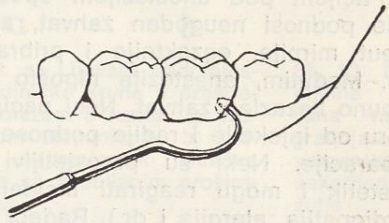

Sl. 8. Distoaproksimalni karijes u blizini zubnog vrata pronalazi se prikladnom poluokruglom sondom

treba redovito puniti postojanim materijalom, nikako cementom jer se on s vremenom otapa u usnoj šupljini. Propusti u ispunima imaju teške posljedice — sekundarni karijes, upropaštavanje pulpe i nadomjeska.

Nije rijetkost da je zub *kariozan i ispod ruba gingive.* Ako se to ne otkrije, karijes se ispod krunice širi i uzrokuje upalu pulpe.

Amalgamskom se ispunu prigovaralo da u dodiru sa zlatnom krunicom, zbog različitog potencijala zlata, srebra i žive, izaziva elektrolitičku disocijaciju. Ta pojava nastaje ako se zlatna krunica stavi prije nego se amalgamski ispun dovoljno stvrdne, a ovisi i o kiselosti sline. Svakako ne valja krunicu namjestiti odmah nakon ispuna zuba srebrnim amalgamom, nego nekoliko dana nakog toga.

U pripremne radove ubraja se i odstranjivanje *zubnog kamenca.* To treba bezuvjetno učiniti ne samo na vidljivim plohama s kojih ionako kamenac nestaje pri brušenju, nego i iz subgingivalnih džepova. Prije nego se pristupi izradi krunice, neophodno je i okolnu gingivu sanirati, stišati eventualno postojeću upalu i urediti gingivalne džepove.

Anestezija

U pripremne radove spada konačno i anestezija. Brušenje vitalnog zuba više je ili manje bolan zahvat, a bol ovisi o opsežnosti i trajanju preparacije, individualnoj osjetljivosti, psihičkoj pripremi pacijenta i pažljivosti terapeuta. Rad pod anestezijom ima svoje specifičnosti, kako za pacijenta tako i za terapeuta. Pacijent pod anestezijom općenito lakše podnosi neugodan zahvat, a terapeut mirnije, egzaktnije i pribranije radi. Međutim, anestezija nipošto nije potpuno bezazlen zahvat. Neki pacijenti zaziru od injekcije i radije podnose bol preparacije. Neki su precsjetljivi na anestetik i mogu reagirati incidentom (kardiopatija, alergija i dr.). Radeći pod anestezijom, terapeut je lišen oslonca na simptom bola, koji inače može usmjeravajući utjecati na intenzitet i opsežnost brušenja. U svakom slučaju treba osigurati mogućnost mirnog i preciznog rada, prema tome se i postupa u pogledu primjene anestezije.

Od *vrsta anestezije* koje dolaze u obzir u praksi najviše se primjenjuje lokalna ili provodna injekcijska anestezija, a katkad i površinska za sluznicu (sprej). Kratkotrajne opće injekcijske anestezije (npr. epontol) manje su popularne jer se izvode uz intervenciju anesteziologa s odgovarajućom opremom za reanimaciju. Kratkotrajne omame (npr. dušični oksidul i sl.) ne dolaze u obzir, osim za izuzetno kratkotrajne zahvate. Opća inhalacijska dugotrajna anestezija može se na klinikama s odgovarajućom opremom i uz vodstvo anesteziologa također iznimno primijeniti, osobito kada treba izvoditi opsežne zahvate, a pacijentu se ne može drukčije pristupiti (npr. duševni bolesnik i dr.).

U pogledu primjene *lokalne anestezije* treba spomenuti da je za brušenje gornjih zuba redovito dovoljna lokalna injekcijska anestezija s vestibularne strane, dok se za nepčanu gingivu upotrijebi sprej umjesto bolnog uboda iglom. To vrijedi i za donje prednje zube, a za donje lateralne obično je pogodnija provodna anestezija, no katkad je dovoljan i postupak kao i za gornje zube.

Napokon, ako zub nije vitalan, treba ocijeniti je li zubna supstancija dovoljno otporna na brušenje i na opterećenje krunicom. Tkivo nevitalnog zuba mnogo je slabije i krhkije od vitalnog, stoga ga treba često pojačati nadogradnjom.

Nadogradnje

Iako nadogradnja spada u pripremne radove u širem smislu riječi, ona se zbog svoje važnosti opisuje opširnije u ovom poglavlju.

Opsežna oštećenja i nedostatak kliničke krune nevitalnog zuba nadomješta se nadogradnjom, koja se usidri u korijenskom kanalu, za tu svrhu posebno prepariranom. Kolčić nadogradnje seže u pravilu do dvije trećine duljine korijenskog kanala. Debljina kolčića ovisi o širini korijena, i iznosi od 1,2 do 1,8 mm. Cervikalno je kolčić obično širi, a prema apeksu se sužava, slijedeći na taj način oblik i dimenzije zubnog korijena. Tek tako opskrbljeni zub prikladan je nosač samostalne krunice ili sidra mosta.

Nadogradnje mogu biti lijevane, laboratorijski izrađene, ili konfekcijske, tvornički izrađene.

Lijevana nadogradnja

Prema našim kliničkim iskustvima osobito su pogodne lijevane laboratorijski izrađene nadogradnje od tvrde zlatne ili platinsko-zlatne slitine, no mogu se izrađivati i od slitina na bazi paladija i srebra. Međutim, lijevane nadogradnje ne mogu se uvijek izrađivati, osobito ne na višekorijenskim zubima s gracilnim i divergentnim korijenima (niti one u više dijelova), pa se u tim slučajevima uzimaju konfekcijske nadogradnje različitih sistema. Lijevana nadogradnja izrađuje se direktnom ili indirektnom metodom.

Direktna metoda sastoji se u tome da se korijenski kanal prethodno proširi i ispreparira do dvije trećine duljine, cilindrično s eliptičnim presjekom

i postupnim suženjem prema vrhu korijena. Zatim se kolčić i vidljivi dio nadogradnje oblika bataljka modeliraju u ustima od crvenog voska ili plastičnog materijala (vosak za modeliranje i autakrilata) u jednom komadu. Model se oprezno odstrani sa zuba i u laboratoriju odlije u metalu. Ovako dobivena nadogradnja prilagodi se na zub, cementira i napokon još brušenjem oblikuje zajedno s preostalim dijelom kliničke krune do veličine i oblika propisanog bataljka (sl. 9. i 10).

Pri *indirektnoj metodi* postupa se ovako: kanal se proširi, kao što je prije spomenuto, ispuni se smekšanim zelenim kerom ili crvenim voskom, provuče se kroz ker nahrapravljeni zagrijani žičani kolčić sa savijenim ekstraradikularnim dijelom u duljini oko 3 mm. Na ostacima izbrušene zubne krune ispune se cementom postojeća potkopana mjesta. Pripremljeni bakreni prsten ispuni se zelenim kerom i prilagodi na ostatak zuba ili na korijen. Ker se hvata omče produženog kolčića. Nakon hlađenja vodom otisak se izvadi i pošalje u laboratorij. U laboratoriju se otisak izlije, na odljevu se izmodelira nadogradnja te odlije u metalu. S tako dobivenom nadogradnjom nastavi se u ambulanti postupak, kao što je već opisano pri direktnoj metodi.

Konfekcijska nadogradnja

Vrlo jednostavna metoda sastoji se u tome da se cementira *konfekcijski kromčelični vijak* s proširenom glavicom koja služi retenciji akrilata ili amalgama (sl. 11.a). Materijal za dogradnju može biti amalgam za stražnje zube ili autakrilat za prednje zube. Dobra retencija konfekcijskog kolčića ovisi o njegovoj točnoj adaptaciji u kanalu korijena. To se dobiva proširenjem kanala svrdlom iste širine kao što je konfekcijski kolčić.

Kolčić iz kromčelične žice ili podrezanog fisurnog svrdla je improvizacija i može samo iznimno poslužiti pri izradi samostalnih krunica (sl. 11.b).

Dentalna industrija izrađuje konfekcijske nadogradnje s kolčićem za na-

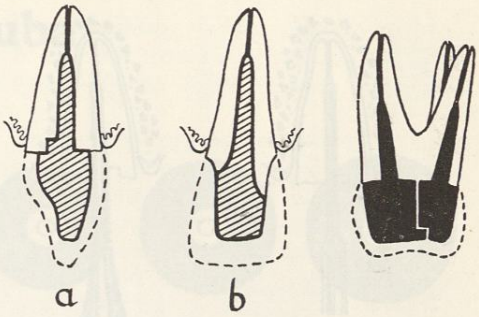

Sl. 9. a) Lijevani nadomjestak kliničke krune s proširenim ulazom u kanal i pravokutnom stepenicom, b) lijevani nadomjestak kliničke krune sa zaobljenim proširenjem.

Sl. 10. Dvodijelna lijevana nadogradnja za divergentne višekorijenske zube

doknadu krune u slučaju kada nije ništa više preostalo od kliničke krune ili su ostaci tako slabi da se kruna brusi do korijena. U praksi se afirmirala *metoda po Kureru s normiranim kolčićima i normiranim svrdlima* (sl. 12). Karakteristika je tog konfekcijskog kolčića s nadogradnjom u tome što je potrebno prebrušavanje prema individualnom slučaju.

Nije rijetkost da je zubna kruna zbog abrazije razorena i skraćena gotovo do visine gingive i da preostaje tako malo zubne tvari da se krunica bez nadogradnje ne može dovoljno pričvrstiti. U tim slučajevima, ako je nemoguće izraditi lijevanu nadogradnju ili pravilnu dovoljno dugačku konfekcijsku nadogradnju, ili se ne želi abradirani vitalni

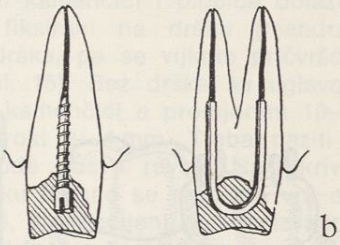

Sl. 11. a) Nadogradnja od amalgama usidrena konfekcijskim vijkom s proširenom glavicom, b) nadogradnja od plastičnog materijala (amalgam ili autakrilat) usidrena žičanom omčom

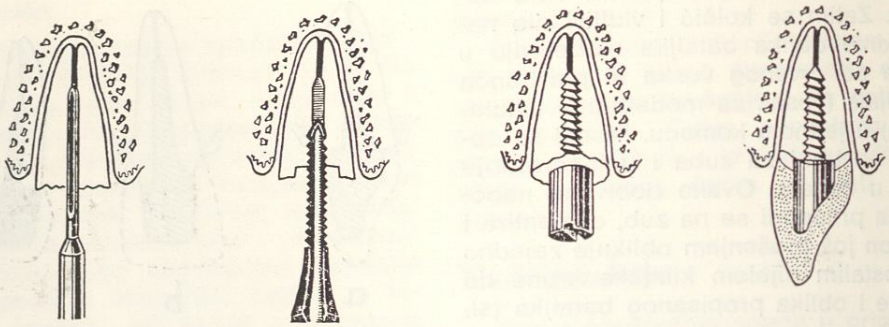

Sl. 12. Konfekcijska nadogradnja po *Kureru*. Kanal se priprema s normiranim svrdlima za normirani kolčić.

zub devitalizirati, prikladno je rješenje po *sistemu Tread mate* [Trid mejt] (sl. 13). To je nadogradnja od amalgama, koja se s normalnim *parapulpalnim kolčićima* pričvrsti u dentinu.

Postoje tri vrste parapulpalnih kolčića: 1. cementirani kolčić, 2. kolčić koji se pričvršćuje trenjem i 3. vijak. Sva tri izrađuju se od čelika. Prva vrsta cementira se u lumen kanala koji je neznatno širi od kolčića. Za ostala dva buši se kanalić s normiranim spiralnim svrdlom, koji je uži od kolčića. Kolčić koji se retinira trenjem zabije se čekićem u nešto uži kanal. Pri tome postoji opasnost da korijen napukne jer je dentin u poodmaklim godinama krhak, bez elastičnosti. Vijak nema taj nedostatak pa dentin neće napuknuti pri njegovu namještanju.

Vijak ima tri puta veću retenciju nego trenjem retinirani kolčić, a deset puta veću od cementiranog kolčića. Normirani vijci izrađuju se 5—7 mm dugi.

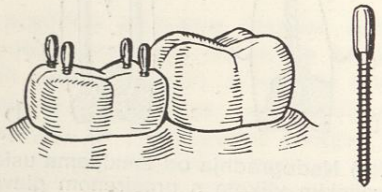

Sl. 13. Nadogradnja po *Tread-mate* sistemu za vitalni zub. Normirani parapulpalni kolčići pričvršćeni su u dentinu.

Vijčane matice buše se normiranim spiralnim svrdlom uz vrlo polagano okretanje u reduciranom kolječniku. Dubina bušenja iznosi 2—3 mm, tako da je ekstrakoronarna duljina kolčića 3 do 5 mm. Prema veličini plohe stave se 2—4 vijka, koji su prema tome polovicom svoje duljine pričvršćeni u dentinu, a polovicom izvan dentina i nose retencijsku glavu za amalgamnu nadogradnju. Ta metoda omogućuje solidnu rekonstrukciju fiziološke krune preko koje se stavi umjetna krunica.

U pripremne radove spada i *ocjenjivanje stanja čitavog žvačnog organa*. Pojedina krunica ne smije se promatrati samo kao izolirana lokalna jedinica, nego je treba vrednovati kao člana mandibulomaksilarnog sustava. Stoga treba ispitati zdravstveno stanje svih zuba u zubnom luku gdje se planira krunica da ne bi zbog eventualne promjene statusa nakon kraćeg vremena krunica postala smetnja za protetski nadomjestak ili bi se morala skinuti. Sličan pregled vrijedi i za suprotnu čeljust. Treba ustanoviti je li okluzija fiziološka ili je potrebno mijenjati je, što se nužno odražava i na okluzijskom reljefu krunice. Ti se pregledi vrše i na osnovi današnjih gnatoloških spoznaja. Stoga je važno da se i za izradu jedne krunice poznaju i primijene ti principi. U načelu se protetskom radu pristupa nakon *dovršene potpune sanacije preostalih zuba* i mekih dijelova te ekstrakcije problematičnih zuba i zubnih ostataka.

Sredstva za brušenje zuba

Brusni elementi

Sredstva za brušenje zuba (kamenčići i pločice) sastoje se od sitnih oštrih zrnaca osobito tvrdih tvari, kao što su *karborund i dijamant*. Ta su zrnca spojena sredstvom za vezanje ili su pričvršćena na metalu. Karborund je klasičan materijal za brušenje koji nastaje taljenjem pijeska i ugljena u električnoj peći. To je trgovački naziv za silicijev karbid. Različite boje potječu od metalnih dodataka, ponajviše željeza.

Pri brušenju oštra zrnca otupe, ali se u isto vrijeme troše i tvari koje ih vežu, pa nova oštra zrnca dolaze na površinu. Trošenje karborunda zavisi od brzine okreta, od pritiska i tvrdoće zubne supstancije. Svi kamenčići od istog materijala i izrade nisu jednake kakvoće. To ovisi o odnosu veličine zrnaca i njihove raspodjele u sredstvu za vezanje i o čvrstoći sredstava za vezanje. Karborund i tvari za vezanje zamiješaju se, oblikuju i peku u keramičkoj peći.

Karborundni se kamenčići upotrebom često izobliče i postaju ekscentrični. Izobličeni kamenčić udara pri svakom okretu o zub, a to je za pacijenta vrlo neugodno. Takve kamenčiće treba odstraniti iz upotrebe.

Metalne karborundne pločice jesu vrlo tanke čelične pločice jednostrano ili obostrano obložene karborundnim praškom. Pločica se troši, ali se ne izobličuje. Oštra je kao nož i vrlo opasna za mekana tkiva.

Vulkarbo-pločice jesu kaučuk-pločice jednostrano ili obostrano obložene karborundnim praškom (sl. 14). Lako se lome, ali su manje opasne za meko tkivo nego metalne pločice. Otpornije su prema lomu pločice s plastičnim sredstvom za vezanje.

Znatan napredak u sredstvima za brušenje postignut je *dijamantnim* kamenčićima i pločicama. Najprikladnije veličine brusnih točkastih kamenčića za konvencionalnu bušilicu jesu promjera 10—15 mm sa širinom brusne plohe 2—4 mm. Najviše se upotrebljavaju točkasti kamenčići (sl. 15). Potrebni su i drugi oblici, od kojih su najvažniji valjkasti, čunjasti i lećasti, promjera 2—5 mm (sl. 16). Dentalne industrije izrađuju i manje prikladne oblike, npr. obratno konične, konkavne i konveksne pločice, itd. (sl. 17).



Sl. 14. Vulkarbo-pločice veličine 18, 20, 22 mm.

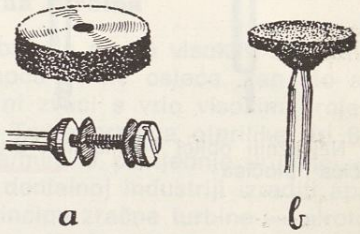

Sl. 15. Točkasti karborundni kamenčić: a) nemontirani s posebnim drškom, b) montirani na dršku (mandrelu)

Brusni kamenčići i pločice dolaze u promet fiksirani na dršku (mandrelu) ili bez drška, pa se vijkom pričvršćuju na nj (sl. 15). Bez drška su uglavnom točkasti kamenčići s promjerom 10—15 mm i široki 2—4 mm. Treba paziti da držak bude posve ravan. Na iskrivljenom dršku brusno se sredstvo vrti ekscentrično, što pacijent osjeća izvanredno neugodno, a terapeutu stvara nesigurnost u radu.

Sredstva za brušenje kojima se radna ploha sastoji od *dijamantnih kristalića* dolaze u promet od 1932. godine. Njihov

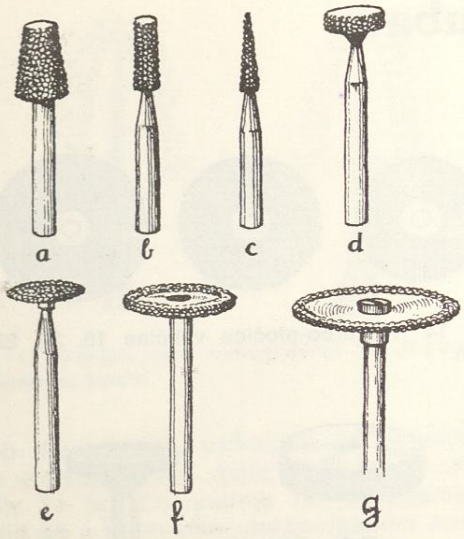

Sl. 16. Najvažniji oblici dijamantnih brusnih kamenčića i pločica

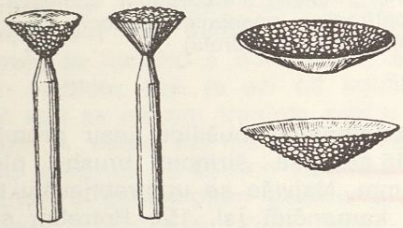

Sl. 17. Manje prikladni oblici dijamantnih brusnih sredstava

je brusni učinak odličan, troše se relativno malo i ne gube svoj centrični oblik. To su velike prednosti. Iako su znatno skuplji od karborundnih sredstava, ipak su rentabilni jer su trajniji. Dijamant brusi odlično caklinu i dentin, manje je prikladan za amalgam, metal i porculan.

Sva opisana sredstva za brušenje stvaraju prilično grube i hrapave plohe. Fine i glatke plohe dobivaju se papirnim pločicama obloženim finijim ili grubljim brusnim sredstvima sa zrncima različitih veličina (smirak).

Za *racionalan rad* dovoljan je prikladan izbor manjeg broja kamenčića. Mogu se svrstati u četiri skupine: prvoj skupini pripadaju pločice za rastavljanje zuba koje bruse svojim rubom i režu zubnu supstanciju i pločice obložene brusnim sredstvom jednostrano ili obostrano (sl. 16. f, g). Pri rezanju širih dodirnih ploha lako se zaglave, a pri snažnoj akciji motora, ako se motor ne zaustavi, lako izmaknu ruci pa mogu vrlo teško ozlijediti meko tkivo. U drugu skupinu ubrajaju se točkasti kamenčići različitih promjera za brušenje okluzijske plohe i incizalnog brida (sl. 15). Treću skupinu čine cilindrična i konična sredstva različitih promjera za brušenje bočnih ploha. Kamenčić treba da odjednom zahvati čitavu duljinu zuba. Čelo tih kamenčića je glatko bez brusnih zrnaca i okomito na duljinsku os. Glatko čelo čuva sluznicu pri brušenju (sl. 16. a, b). Četvrtoj skupini pripadaju lećasti i sitni točkasti kamenčići za urezivanje stepenice.

Radni učinak brusnog sredstva ovisi:

— o brusnim zrncima, njihovu obliku, razmještaju, oštrini i tvrdoći;

— o otpornosti zubne supstancije;

— o promjeru, odnosno opsegu brusnog kamenčića;

— o turaži motora bušilice.

Novim konstrukcijama bušilica nastoji se skratiti vrijeme brušenja, tj. povećati brusni učinak, a smanjiti živčano opterećenje za pacijenta.

Po *broju okreta (turaži) razlikujemo ove vrste bušilica:*

1. *niskoturažne* sa 3 000—12 000 okreta/min; to su konvencionalne;

2. *visokoturažne* sa 12 000—40 000 okreta/min; sa specijalnim prijenosnicama za ubrzavanje;

3. *maksimalnoturažne* sa 150 000—500 000 okreta/min; to su zračne turbine (airotor).

Umjesto niskoturažne bušilice postoje danas brojni pogonski i prijenosni elementi kojima treba dodavati i naprave za hlađenje i jake sisaljke. Na suvremenim *mikromotorima* turaža se može regulirati od 200 do 50 000 okreta/min.

Veći promjer brusnog kamenčića povećava brzinu okreta na periferiji, a time i radni učinak. Stoga se pri konvencionalnoj bušilici upotrebljava kamenčić s najvećom periferijom koji je moguć s obzirom na raspoloživ prostor i topografsku situaciju u ustima.

Osim toga treba uzeti u ozbir broj okreta u minuti i snagu ručnog pritiska. Međusobni je odnos tih faktora ovaj: učinak je to veći što je veći broj okreta, jači pritisak ruke i veći opseg brusnog kamenčića ili brusne pločice (povećana brzina periferije). Međutim, brusiti treba uvijek bez pritiska.

Broj okreta rotirajućeg instrumenta mora se uskladiti s njegovim promjerom. Brusni učinak ovisi o prevaljenom putu brusnog sredstva. Kamenčić s promjerom 1,5 mm prevali u turbini pri 300 000 okreta/min put od 1400 m/min. Isti učinak postiže se sredstvom promjera 15 mm s 30 000 okreta/min ili s promjerom 10 mm u visokoturažnoj bušilici sa 45 000 okreta/min. Općenito se može reći da je brusni učinak kamenčića s promjerom od 1,5 do 2 mm u turbini pri 200 000 do 300 000 okreta/min približno jednak učinku kamenčića od 10—15 mm u visokoturažnom mikromotoru sa 30 000 do 50 000 okreta/min.

Faktor koji pri brušenju izaziva najneugodniju senzaciju je vibracija, osobito ako je uzrokovana necentričnim kamenom, istrošenim nasadnikom ili kolječnikom. Naša osjetila osjećaju vibraciju samo do stanovite granice. Stoga se vibracija nastoji smanjiti ili potpuno odstraniti usavršavanjem instrumenata ili tehnike brušenja.

Zračna turbina

Vibracija s vrlo visokim brojem titraja uopće se ne osjeća, kao što se ne čuju ni zvuci s vrlo visokim brojem titraja. Ta je granica otprilike pri 80 000 okreta/min. U posljednje vrijeme uspjelo je dentalnoj industriji izraditi aparate na principu zračne turbine — airotor — koji se okreću 150 000 do 500 000 puta u minuti. Za najvišu turažu upotrebljavaju se specijalni dijamantni kamenčići koji se od običnih razlikuju po promjeru i dršku (sl. 18, 19, 20, 21 i 22).



Sl. 18. Standardna brusna sredstva za zračnu turbinu (tvrtka *Dendia)*

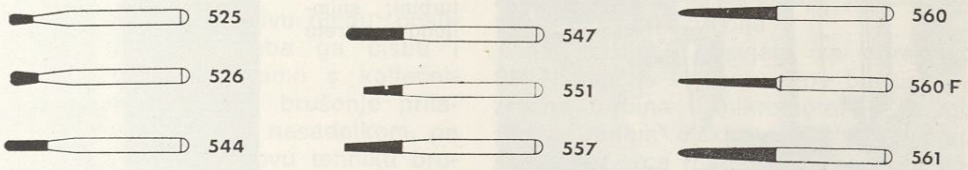

Sl. 19. Dijamantna sredstva za brušenje serija »P« tvrtke *Dendia* sastoje se od devet kamenčića, i to: preparaciji kaviteta za centralne i aproksimalne ispune namijenjeni su kamenčići broj 525, 526 i 544, a za brušenje žvačne plohe i lateralnih pristupačnih ploha broj 547; za urezivanje pravokutne stepenice prikladni su kamenčići broj 551 i 557, a za zaobljenu stepenicu broj 560 i 561; za separaciju zuba upotrebljava se najuži kamenčić broj 560 F.

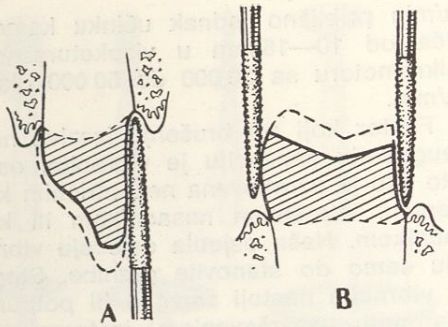

Sl. 20. Tanki čunjasti dijamantni kamenčić prikladan za izradu zaobljene stepenice

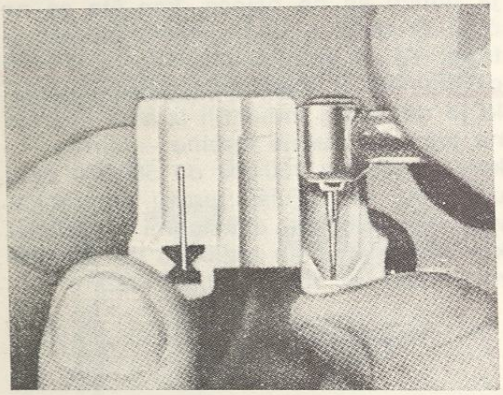

Sl. 21. A Presjek mjenjača dijamantnih brusnih sredstava, centrično uvođenje sredstava

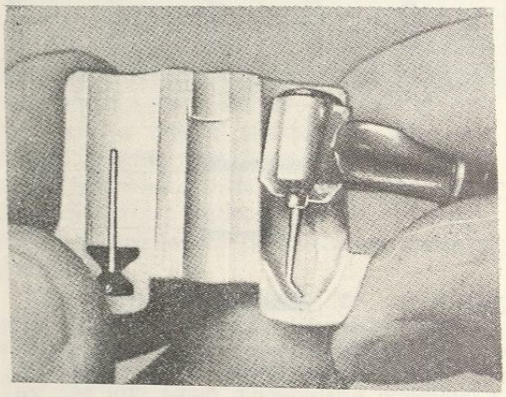

Sl. 21. B Savijeni vršak kamenčića posljedica je necentrične montaže

Promjer iznosi 1—2 mm, a držak je izrađen po tzv. *F. G. metodi*. To su početna slova engleskih naziva *Friction Grip*. Znači, držak tih instrumenata nalazi se u specijalnom ležištu s tolerancijom od 0,010 mm, što osigurava rotaciju bez vibracije. Promjer drška F. G. instrumenata iznosi 1,60 mm, a drška kamena za konvencionalni nasadnik ili kolječnik 2,35 mm. Promjer tih sredstava kreće se od 1 do 2 mm, a maksimalna je duljina 25 mm. Za visokoturažne bušilice može se upotrijebiti duljina do 25 mm, za maksimalnu turažu samo do 21 mm, a optimum je 19 mm. Za turažu iznad 100 000 okreta/min nije prikladno upotrijebiti duljinu iznad 21 mm. Sa F. G. instrumentom rad se obavlja uz vrlo slab pritisak od 50 do 100 g, dok konvencionalna brusna sredstva vrše pritisak od 500 do 1 000 g.

Pri radu s turbinom treba na zub *vršiti što manji pritisak* jer povećani pritisak smanjuje broj okreta. Vrijeme preparacije znatno je skraćeno. To manje opterećuje pacijenta, a osjećaj bola, ako ovisi o pritisku i vibraciji, također je znatno smanjen jer su odstranjene te komponente bola. Međutim, nije se ispunilo očekivanje da će brušenje biti posve bezbolno. Zbog velike turaže stvara se visoka toplina od nekoliko stotina stupnjeva C, koja neminovno oštećuje pulpu, uzrokuje njezinu upalu

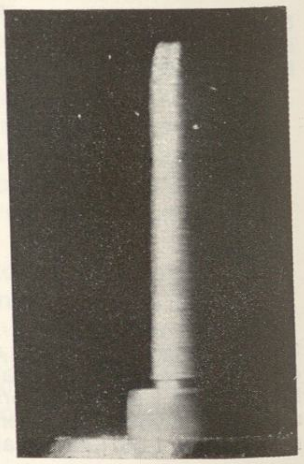

Sl. 22. Necentrični okreti dijamantnog brusnog sredstva zbog nepravilne montaže u turbini; snimljeno u okretu

i nekrozu. To se sprečava *sistematskim i obilnim hlađenjem.* Stoga su svi ti aparati opskrbljeni automatskim hlađenjem vodom. Voda treba da ima temperaturu čovječjeg tijela jer je to za pacijenta mnogo ugodnije nego hladna voda.

Prije upotrebe aparata treba dobro provjeriti je li ukopčano automatsko hlađenje. Vodeni mlaz (sprej) usmjeren je tako da polijeva kamen sa dva do tri mlaza i sa dvije do tri strane, te pogađa kamenčić po čitavoj duljini. No kako su kamenčići različite duljine, događa se da dulji kamenčić ostane djelomično izvan djelovanja mlaza vode. To je već dovoljno da nastane hipertermija s opisanim posljedicama, a nehlađeni se kamenčić također upropašćuje (sl. 23). Stoga asistentica treba da dugačke kamenčiće dodatno hladi polijevanjem kao pri klasičnom brušenju. Osim toga važna je i tehnika brušenja: dodir zub — kamenčić treba periodično prekidati. Nedovoljno se hlađenje prepoznaje po intenzivnom mirisu na paljevinu; no kad se to osjeti, pulpa je već stradala, a kamenčić je upropašten.

Pri radu s turbinom treba imati na umu da se u toku brušenja smanjuje zbog zračnog otpora maksimalni broj okreta otprilike za 20%. Rad s turbinom, osim zbog dobitka u vremenu, za pacijenta je uvijek ugodniji jer se od 80 000 okreta/min naviše ne osjeća vibracija, koja je glavni uzročnik neugode. Pri izboru brusnog sredstva važnije je od brzine okreta čuvanje pulpe, parodoncija i susjednih zuba, što mnogo ovisi o obliku brusnog tijela. Dovoljno hlađenje vodom apsolutni je uvjet za svako brušenje, a osobito za rad s turbinom.

Airotor iziskuje pažljivu njegu; poslije svake upotrebe treba ga čistiti i nauljiti. Airotor radi samo s kolječnikom, a konvencionalno brušenje prilagođeno je više radu s nasadnikom, pa se treba naviknuti na ovu tehniku brušenja.

Turbina nije jednako upotrebljiva za sve vrste preparacija. Najprikladnija je za brušenje kaviteta, naročito za otvaranje fisura i za brušenje oplošja zuba. Nedostatak je turbine oštar visoki zvuk, koji je vrlo neugodan, pa pri dugotrajnom radu može terapeutu oštetiti sluh. Dentalna industrija nastoji taj nedostatak ukloniti, ali u tome još nije uspjela.



Sl. 23. Istrošeni vršci dijamantnih kamenčića

Iskustvo je dokazalo još jedan potencionalan štetan učinak za terapeuta, a to je *infekcija dišnih putova.* Fini sprej, koji se stvara u ustima zbog oštrog mlaza vode pri automatskom hlađenju, može inficirati terapeuta. Opisani su faringitisi, laringitisi, i konjuktivitisi ove etiologije. Stoga se preporučuje da se pri upotrebi airotora oči i lice zaštite prikladnom prozirnom maskom, npr. *Cardex* — zaštitnikom.

Sav taj napredak ima svrhu da se poboljša kvaliteta rada i da se smanji živčano opterećenje za pacijenta. To opterećenje ovisi o subjektivnim i objektivnim faktorima. Subjektivni su duševno i tjelesno stanje pacijenta, te ručna vještina terapeuta. Objektivne faktore čine usavršeni aparati i brusna sredstva, kojima se skraćuje vrijeme za preparaciju zuba, smanjuje pritisak na zub i uklanja vibracija.

Po mišljenju Savjeta za zdravstvo SR Njemačke visokoturažna bušilica — zračna turbina i mikromotor — mogu svojim radom elektromagnetski *smetati stimulator srca* (pace — maker). Preporučuje se da zubni liječnik bude najmanje 30 cm udaljen od regulatora da bi se zaštitio od elektromagnetskih utjecaja.

Brušenje zuba

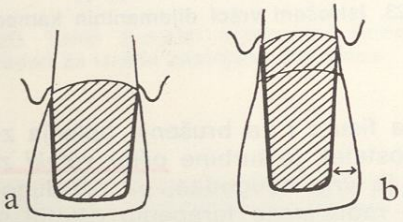

Sl. 24. a) Po osnovnom pravilu brušenja zub se preoblikuje tako da je najveći opseg bataljka na gingivalnom rubu; b) iznos brušenja uvjetovan je također stupnjem povlačenja gingive

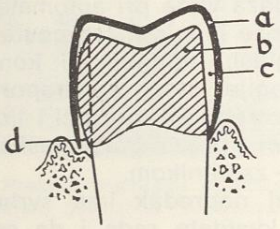

Sl. 25. a) Metalna krunica, b) bataljak, c) cement, d) rub krunice udaljen od bataljka stvara retencijsko mjesto prouzrokovano nedovoljnim brušenjem trbušaste bočne plohe

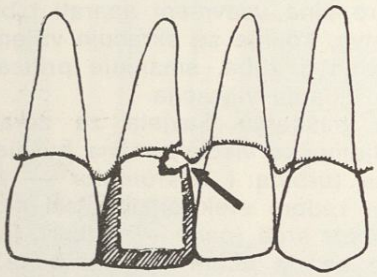

Sl. 26. Aproksimalnocervikalni karijes nastao je zbog preširokog prstena i retencije detritusa

Opći principi

Prirodni oblik zuba i njegov odnos prema susjednim i suprotnim zubima ne dopušta da se krunica stavi na nepromijenjeni prirodni zub. Svaki zub koji je predviđen za krunicu bilo koje vrste treba brušenjem pripremiti, to znači djelomično ili potpuno preoblikovati ili smanjiti. Svrha je te radne faze da se smanji volumen zuba za nešto više nego što je debljina krunice.

Osnovno je pravilo da se zub brušenjem tako preoblikuje da njegov najveći opseg bude na gingivalnom rubu (sl. 24). Da bi se to postiglo, treba konveksno-trbušasti anatomski oblik funkcionalne krune promijeniti u cilindričan ili blago koničan. Time okluzijski promjer postaje manji od cervikalnog. Prsten navlake priliježe posve tijesno uz zubni vrat, a njegov opseg mora biti jednak opsegu zubnog vrata; ako zub nije pravilno brušen, prsten je nužno širi i udaljen od opsega zubnog vrata, pa ne priliježe uz zub (sl. 25). Cervikalno preširoki prsten stvara retencijsko mjesto, cement se otapa, nastaje karijes i kariozno razaranje bataljka (sl. 26).

Pogrešno je međutim ako se bataljak brusi odviše konično jer se time odstranjuje suviše zubne supstancije, a to smanjuje njegovu retencijsku moć i pulpa se ugrožava. Dovoljno je da se bataljak preoblikuje u čunj s nagibom do 8° (sl. 27).

Iznos brušenog zubnog tkiva ovisi o veličini zuba i o stupnju retrakcije gingive (sl. 24). Što su plohe konveksnije, to zub treba više brusiti. U skladu je to

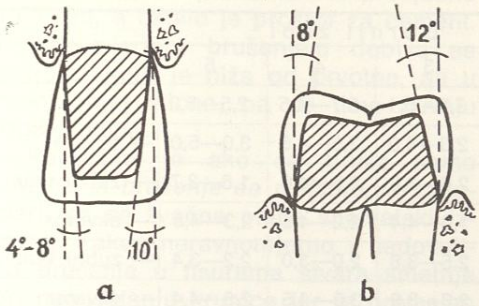

Sl. 27. Bočna ploha bataljka pravilno je zakošena ako kut koji se stvara s vertikalnom osovinom zuba nije veći od 8 stupnjeva. Veći kut znak je preobilnog brušenja

s osnovnim pravilom da bataljak ima najveći opseg na funkcionalnom zubnom vratu i oblik čunja s kutom na vertikalu do 8°.

Prilično obilno brušenje iziskuju prednji zubi trouglasta oblika, pogotovu ako se gingiva retrahira pa se funkcionalna zubna kruna produži (sl. 24.b).

Priprema bataljka za krunicu brušenjem svodi se na odgovarajuće smanjenje zubne krune u visini i širini. Osim očuvanja vitalne pulpe i osiguranja dovoljnog prostora za debljinu krunice, a da ne bude predimenzionarna, važnu ulogu ima pritom i osiguranje dovoljne fiksacijske površine. Ti se činioci na prvi pogled međusobno isključuju i obrnuto su (međusobno) proporcionalni. Međutim, u stanovitom odnosu daju optimalno rješenje. Tako se dopušta sniziti normalnu anatomsku krunu za najviše jednu trećinu (sl. 28). U tom slučaju preostaju dvije trećine od visine zubne krune, što statički i retencijski zadovoljava. U širini (horizontalnoj ravnini) zub se smije izbrusiti za trećinu opsega, što znači otprilike do polovice debljine tvrde supstancije između pulpe i površine zuba.

Za svako brušenje, a osobito za obilno, kao što je potrebno za pravokutnu stepenicu, korisno je da se poznaju udaljenosti pulpalne komorice od periferije zuba. Orijentaciju o prosječnim

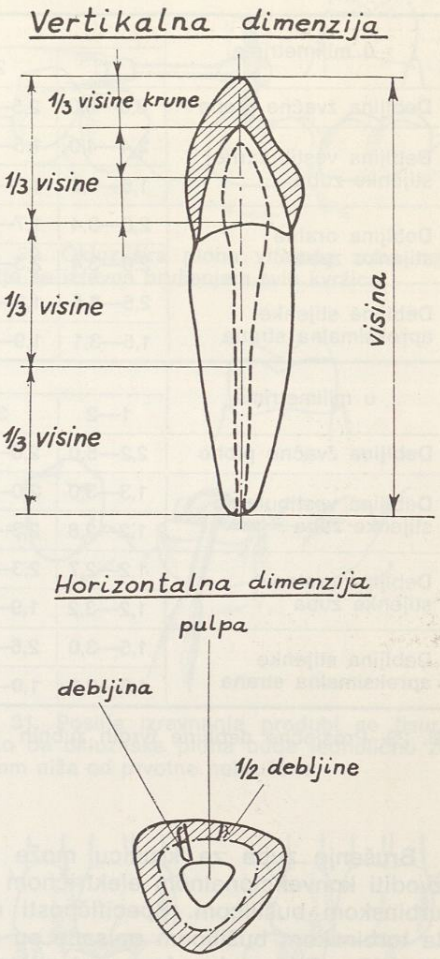

Sl. 28. Dopušteno je sniziti normalnu anatomsku krunu za najviše trećinu, a to pravilo vrijedi i za promjer zubnog tkiva

debljinama tvrdih zubnih tkiva krune daju istraživanja *Lipeca i Komalenkove*, prikazana u tablici na sl. 29.

Brušenje zuba po plohama

Stražnji zubi imaju pet ploha, a prednji četiri i grizni rub. Redoslijed kojim se plohe bruse nije strogo propisan. Preporučuje se ipak da se započne s okluzijskom plohom, odnosno griznim rubom, jer se time snize aproksimalne plohe i olakšava njihovo brušenje.

u milimetrima	Gornji zubi					
	1	2	3	4	5	
Debljina žvačne plohe	3,0—6,0	2,5—5,2	3,7—5,1	3,7—4,5	2,5—5,0	
Debljina vestibularne stijenke zuba	2,4—4,0	1,5—2,7	2,3—4,0	3,5—4,5	3,0—5,0	— ekvator
	1,5—3,2	1,7—2,5	2,6—3,8	2,5—4,0	1,8—3,7	— zubni vrat
Debljina oralne stijenke zuba	2,0—3,4	1,7—2,4	1,6—4,4	2,2—4,5	2,3—4,5	— ekvator
	2,0—3,4	2,3—2,7	2,5—3,8	2,0—3,0	2,2—3,4	— zubni vrat
Debljina stijenke aproksimalna strana	2,5—3,5	1,8—3,5	2,3—3,9	3,0—4,5	2,5—4,4	— ekvator
	1,5—3,1	1,9—2,5	1,9—3,0	2,0—2,6	2,0—2,4	— zubni vrat
u milimetrima	Donji zubi					
	1—2	3	4—5	6		
Debljina žvačne plohe	2,2—5,0	2,0—5,0	2,4—4,0	4,5—5,0		
Debljina vestibularne stijenke zuba	1,3—3,0	2,0—3,0	2,5—4,0	4,0—4,5		— ekvator
	1,2—2,8	2,3—3,0	2,3—3,0	3,0—3,5		— zubni vrat
Debljina oralne stijenke zuba	1,2—2,7	2,3—3,0	2,2—3,5	3,0—4,5		— ekvator
	1,2—3,2	1,9—2,9	2,0—3,0	2,5—3,5		— zubni vrat
Debljina stijenke aproksimalna strana	1,5—3,0	2,6—3,0	2,5—3,5	3,5—4,5		— ekvator
	1,3—2,1	1,9—2,6	2,0—2,5	2,4—4,0		— zubni vrat

Sl. 29. Prosječne debljine tvrdih zubnih tkiva po *Lipecu* i *Komalenkovoj* (Moskva 1955)

Brušenje zuba za krunicu može se izvoditi konvencionalnom električnom ili turbinskom bušilicom. Specifičnosti rada turbinskom bušilicom opisane su na str. 15. Pri radu konvencionalnom bušilicom daje se prednost nasadniku pred kolječnikom gdje god je to moguće, jer se nasadnikom sigurnije rukovodi. Tamo gdje plohe nisu pristupačne za nasadnik, kao i za detaljniju obradu, upotrebljava se kolječnik.

Prije početka brušenja treba provjeriti: 1. jesu li kretnje pokretača slobodne, zaustavlja li se on automatski čim se noga odmakne; 2. jesu li kolječnik ili nasadnik ispravni; 3. smjer okreta motora.

Okluzijska ploha

Svrha je brušenja okluzijske plohe da se dobije dovoljan prostor za okluzijsku plohu krunice. Ako je okluzijska ploha nedovoljno brušena, krunicom se povisi okluzija i nastaje traumatska. Način i količina brušenja ovisi o vitalnosti zuba i o tome je li sačuvan normalan morfološki oblik okluzijske plohe.

Ako je ploha abradirana, frakturirana, kariozno razorena, ili zub nije dovoljno izrastao, ploha se nalazi u infraokluziji, pa nema potrebe da se brusi za krunicu. Vitalan zub s normalno oblikovanom žvačnom plohom manje je ili više osjetljiv na brušenje, pa je bitno da se pri tome ne ošteti pulpa. Brušenje normalne vitalne žvačne plohe uvjetuju dva faktora: *odnos prema pulpi* i *odnos prema antagonistima*: okluzijska ploha vitalnog zuba snizi se najviše za 2 mm; toliko je potrebno za međuprostor do antagonista (sl. 30). Budući da morfološka okluzijska ploha nije ravna, nego je kvržice i brazde čine valovitom, treba kvržice i brazde jednakomjerno sniziti za otprilike 2 mm (sl. 31). Debljina lije-

vane okluzijske plohe iznosi prosječno do 1 mm, a ostalo je prostor za cement. Jednakomjernim brušenjem dobiva se površina koja je niža od prvotne, ali u osnovi njoj slična, pa se time čuvaju rogovi pulpe.

Pogrešno je ako se bruse samo kvržice, a *brušenje se u fisurama* zanemari, pa se žvačna ploha shematski izravna. Takvo neravnomjerno i nedovoljno brušenje u fisurama stvara smetnje pri namještanju krunice jer je premalen prostor između nedovoljno brušene brazde i antagonističke krunice (sl. 32).

Je li ploha dovoljno i jednolično izbrušena, može se *kontrolirati zagrizom u pločicu ružičastog voska.* Pri progledu se vidi je li ploha jednolično izbrušena.

Da bi se pulpa očuvala, a nema mogućnosti za daljnje brušenje, može se vršak kvržice antagonista nešto sniziti, osobito ako je antagonistička kvržica visoka. Pacijentu treba objasniti da se opreznim brušenjem antagonist neće oštetiti.

Vestibularne kvržice pristupačnije su i lakše se kontroliraju pri brušenju nego lingvalne, stoga se može dogoditi da unutrašnje kvržice ne budu dovoljno izbrušene. Na prednjim zubima lako se može uočiti je li između antagonista dobiven dovoljan međuprostor; na stražnjim zubima takva je kontrola teža pa je treba izvršiti artikulacijskim indigo-papirom: pri stisnutim zubima pokušava se provući listić artikulacijskog papira da bi se ustanovilo jesu li oralne kvržice dovoljno brušene. Prikladna je metoda također zagriz u pločicu ružičastog voska; pregledom voska nakon zagriza vide se mjesta koja su progrižena ili istanjena pa se analogna mjesta na zubu naknadno bruse.

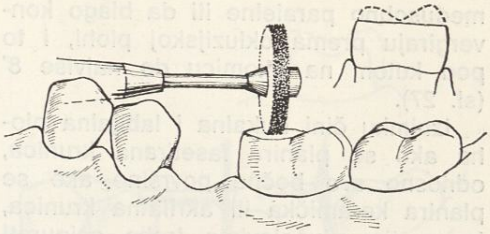

Sl. 30. Okluzijska ploha vitalnog zuba najprije se izravna brušenjem svih kvržica

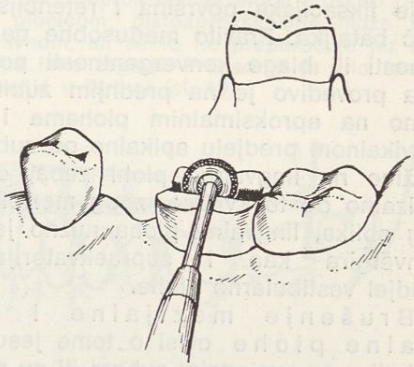

Sl. 31. Poslije izravnanja produbi se fisura tako da okluzijska ploha bude jednolično za 2 mm niža od prvotne nebrušene

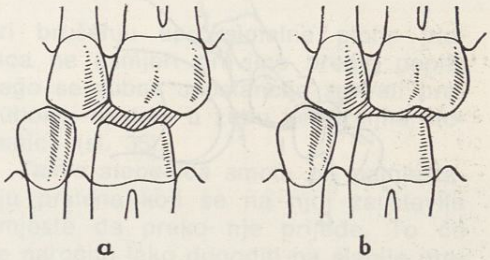

Sl. 32. Pravilno i nepravilno brušena okluzijska ploha u odnosu prema antagonistima: a) udaljenost od antagonista je jednolična; b) udaljenost od antagonista nije jednolična

Bočne plohe

One se dijele na aproksimalne mezijalne i distalne, vestibularne i lingvalne, odnosno palatinalne. Mezijalne i distalne su dodirne ako još postoje susjedni zubi. Brušenjem se sve te plohe najprije izravnaju. Plitke udubine, preostale nakon odstranjivanja karijesa, zatvaraju se prije otiska privremenim materijalom ili cementom. Iz plitkih udubina cement lako ispada pa se samo zbog dobivanja točnog otiska izravnavaju provizornim materijalom (flečer) ili slično. No preparacija bočnih površina nije time završena. Potrebno je da su sve plohe

međusobno paralelne ili da blago konvergiraju prema okluzijskoj plohi, i to pod kutom na okomicu do najviše 8° (sl. 27).

Iznimku čini bukalna i labijalna ploha ako se planira fasetirana krunica, odnosno sve bočne površine ako se planira keramička ili akrilatna krunica, jer u tim slučajevima treba osigurati više slobodnog prostora. Za običnu metalnu krunicu suvišno je i *štetno bočne plohe odviše zakositi,* jer se time smanjuje fiksacijska površina i retencijska moć bataljka. Pravilo međusobne paralelnosti ili blage konvergentnosti površina provedivo je na prednjim zubima samo na aproksimalnim plohama i u cervikalnom predjelu apikalno od zubne kvržice na lingvalnoj plohi zuba, dok incizalno od te kvržice, zbog morfološkog oblika, lingvalna ploha nužno jače konvergira kao i supraekvatorijalni predjel vestibularne plohe.

Brušenje mezijalne i distalne plohe ovisi o tome jesu li u dodiru sa susjednim zubom ili su slobodne.

Slobodna aproksimalna ploha je pristupačnija pa to mnogo olakšava brušenje. Pri brušenju aproksimalno-*dodirne plohe* lako se može oštetiti susjedni zub, zato treba oprezno raditi kako se to ne bi dogodilo. Stoga je dobro da se zub prije brušenja malo rastavi od susjednog.

Rastavljanje se mora izvoditi vrlo oprezno i za pacijenta bezbolno. Nasilna i prebrza separacija oštećuje periodont zuba. Separacija pomoću gumice je obična metoda, no može ozlijediti marginalni parodoncij; bolje je da se zubi rastavljaju klasičnom ortodonskom separacijom: ligaturna žica debela 0,2 do 0,3 mm provuče se kroz interdentalni prostor, savije u luk i kliještima zateže dok pacijent ne osjeti čvrsto, ali ne bolno stezanje (sl. 33). Krajevi žice skrate se i fiksiraju u interdentalnom prostoru da se ne bi ozlijedila gingiva. Ligaturna žica ostaje jedan dan među zubima, na blagi način rastavlja dodirne plohe i stvara mali međuprostor. Nedostatak je te metode što pacijent mora jedanput više dolaziti.

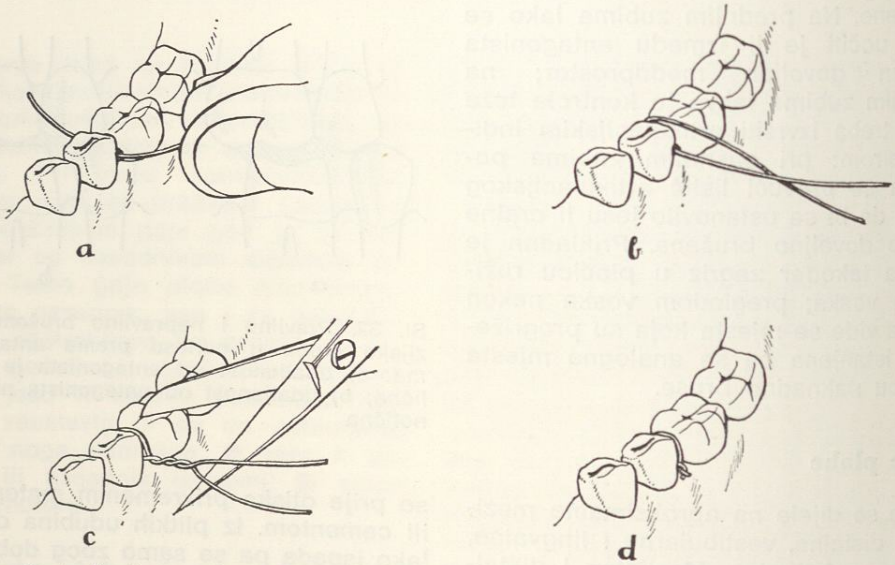

Sl. 33. Rastavljanjem zuba ligaturnom žicom, kako je uobičajeno za fiksni ortodontski aparat, sprečava se pri brušenju oštećenje susjednih aproksimalnih ploha: a) ligaturna žica od 0,15 do 0,20 mm provuče se kroz interdentalni prostor; b) provučeni kraci savijaju se u omču i c) omča se tri puta zavrće; d) suvišak se odreže i omča fiksira u interdentalnom prostoru

Za *brušenje* se upotrebljavaju pločice koje su jednostrano obložene karborundnim ili dijamantnim praškom, a druga im je strana glatka, čime se čuva susjedni zub, ali se svaki dodir sa susjednim zubom mora izbjeći. Vrlo su prikladne za brušenje aproksimalnih ploha dijamantne pločice s brusnim zrncima samo na periferiji (sl. 16. g). Ako se zubi ne rastavljaju na opisani način, aproksimalne se plohe odrežu brusnom pločicom tako da se ona stavi na žvačnu plohu 2 mm od kontaktne točke, usmjeri prema papili i odreže u obliku kalote (sl. 34). Ta metoda zahtijeva stanovitu vještinu u ocjenjivanju ispravnog smjera rezanja. Ako se zubi dodiruju samo točkasto, brušenje ne zadaje teškoće, ali ako se dodiruju široko do sredine aproksimalne plohe ili još širom plohom, tada je brušenje osjetljiv posao. Treba dobro paziti da se pločica pritom ne zaglavi i njezina rotacija ne zaustavi. Tada je snaga motora naglo trgne, pa ako terapeut ne drži nasadnik čvrsto u rukama, pločica odskoči i može duboko zarezati jezik ili obraz. To se sprečava isprekidanim načinom brušenja, tj. pločica se u okretu polako i kratkotrajno pritišće u interdentalni prostor i odmah odigne. Tako se brusi s prekidima dok se ne prijeđe preko dodirne plohe. Pri tom se postupku, tj. ako se pločica stavi točno između zuba, lako ošteti susjedni zub. Stoga je pravilnije da se ploha, kako je već opisano, odreže u obliku kalote.

Nakon brušenja aproksimalnih ploha svakako treba sondom ispitati nije li aproksimalna *ploha susjednog zuba* načeta karijesom. Ako je nalaz pozitivan, treba kariozno mjesto urediti prije nego se nastavi rad za krunicu, jer se u toj radnoj fazi to može lakše izvesti nego kasnije kada krunica pokriva susjednu plohu pa je čini nepreglednom i teže pristupačnom.

Slobodne aproksimalne plohe ne zadaju pri brušenju teškoće, a bruse se točkastim i valjkastim kamenčićima. Pravilno je da se *metalna pločica upotrijebi samo sa zaštitnikom* kojim se sprečava ozljeda mekih tkiva. Ako se

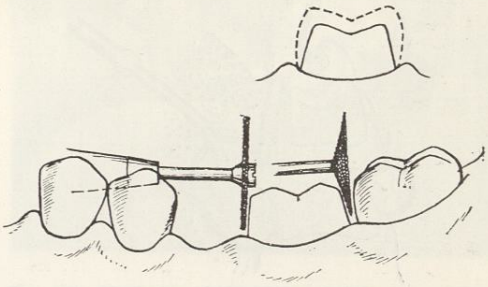

Sl. 34. Mezioaproksimalna ploha brusi se ravnom pločicom; distoaproksimalna može se konkavnom, ali se to ne preporučuje jer se pločica lako zaglavi. Prikladniji je vrlo tanki kamenčić u turbini (sl. 19).

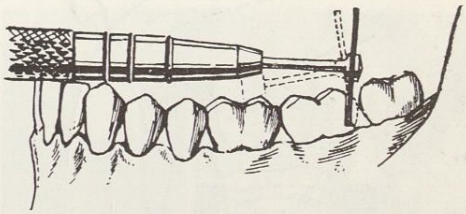

Sl. 35. Pri brušenju distoaproksimalne plohe donjeg molara ravnom pločicom lako se zareže stepenica, stoga je prikladnije brusiti tu plohu kamenčićem u zračnoj turbini (sl. 19)

pri brušenju aproksimalne plohe pločica ne usmjeri pravilno prema papili, nego se zubna supstancija zahvati preduboko, nastaje u zubu nepoželjna stepenica (sl. 35).

Takva stepenica smeta pri namještanju prstena koji se na njoj zaustavlja umjesto da preko nje prijeđe. To će se naročito lako dogoditi na slabije preglednim aproksimalnim plohama, kao što su distalne plohe gornjih i donjih molara. Ako terapeut ne otkrije grešku, bataljak apikalno od stepenice ostaje nepokriven, i time se stvara uvjet za karijes.

Ta nezgoda nastaje najčešće na distalnim plohama ako je Speeova krivulja veoma izražena. Stoga se te plohe prepariraju konkavnom pločicom, koja je za tu situaciju prikladnije brusno sredstvo (sl. 34). Najprikladnije se ova radna faza izvodi tankim dijamantnim valjkastim kamenčićem u airotoru (sl.

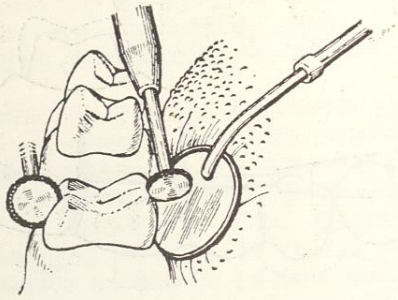

Sl. 36. Brušenje lateralnih ploha s točkastim kamenčićem raznih veličina

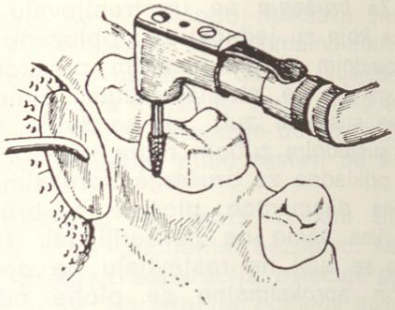

Sl. 37. Jezična ploha lateralnog zuba brusi se valjkastim ili čunjastim kamenčićem. Ovim je sredstvima pristupačnija gingivalna polovica, dok se okluzijska polovica može brusiti također malim točkastim kamenom.

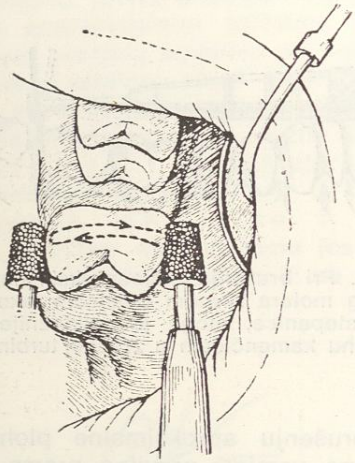

Sl. 38. Brušenje vestibularne i lingvalne plohe gornjeg lateralnog zuba valjkastim ili točkastim kamenčićem u nasadniku; istim kamenčićem može se brusiti i slobodna aproksimalna ploha

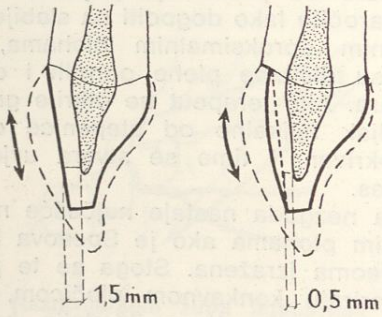

Sl. 39. Ako se sjekutić izradi s labijalnom stepenicom, brusi se približno paralelno s prirodnom plohom, tj. malo konveksno, jer bi potpuno izravnanje ugrozilo pulpu

19 — 560 F). Obična svrdla nisu prikladna za obradu cakline, već treba upotrijebiti dijamantna. Ako je okluzijska ploha već brušena, time je snižena i aproksimalna, pa je rad olakšan.

Duboka se stepenica na aproksimalnoj plohi ispravlja ispunom. Defekt se pripremi lege artis i ispuni srebrnim amalgamom.

Plitka se stepenica može izravnati pločicom, malim valjkastim kamenčićem ili dijamantnim svrdlom u kolječniku. Ako se sondom utvrdi da je prijelaz na cervikalni dio zuba gladak i bez stepenica, greška je ispravljena.

Brušenje vestibularne i lingvalne plohe obično ne zadaje naročitih teškoća, pa se one bruse točkastim kamenčićima u nasadniku, a tamo gdje situacija ne dopušta upotrebu točkastog kamenčića, upotrebljavaju se valjkasti kamenčići raznih promjera u nasadniku ili kolječniku (sl. 36, 37, 38). Prikladno je da se vanjska ploha brusi pri poluotvorenim ustima jer se time šire otvara predvorje usne šupljine. Pri brušenju labijalne plohe gornjih sjekutića treba paziti da se srednja trećina zuba ne izravna prekomjerno i više nego što je potrebno za pravilno namještanje krunice i time ugrozi pulpa. To se može dogoditi pri izradi labijalne stepenice, a sprečava se brušenjem paralelno s konveksnom labijalnom plohom (sl. 39). Pošto se izbruse sve plohe, *zaobljuju se uglovi i prijelazi* između bočnih

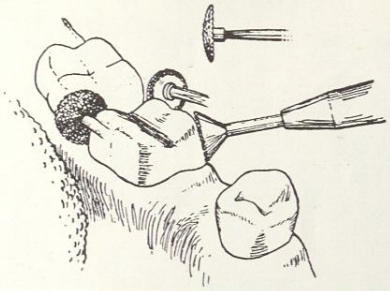

Sl. 40. Nakon brušenja bataljak ima približno kvadratičan oblik, pa se oštri bridovi zaobljuju uskim valjkastim, lećastim ili čunjastim dijamantnim kamenčićem; prikladne su i papirne brusne pločice

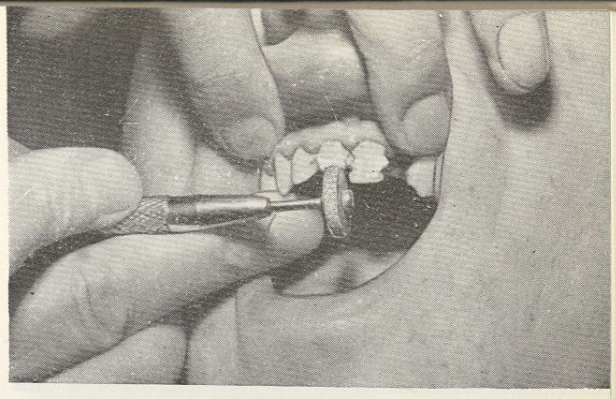

Sl. 41. Brušenje incizalnog brida, tj. skraćenja zuba velikim točkastim kamenčićem. Prsti lijeve ruke zaštićuju gornju usnu, a srednji prst desne ruke podupire se o očnjak.

ploha, te prijelaz s bočnih ploha na žvačnu. To se prikladno čini papirnim pločicama obloženima smirkom ili pijeskom, a prema situaciji mogu se upotrijebiti uski konični, lećasti ili valjkasti kamenčići (sl. 40).

Poseban je zadatak pri brušenju odstranjenje *ostataka cakline* koja, osobito pri mladim i nedovoljno izraštenim zubima, čini mali hrbat pri prijelazu na korijen. Hrbat okluzijski od gingive nastaje u toku normalnog brušenja; caklinski hrbat apikalno od gingivalnog ruba lako može izbjeći pažnji, što kasnije stvara teškoće, osobito za lijevanu krunicu. Subgingivalni hrbat tako se odstranjuje tankim valjkastim dijamantnim kamenčićem u konvencionalnoj električnoj bušilici ili u turbini.

Ta se faza u preparaciji jedva može provesti bez ozljede sluznice. Međutim, blaga ozljeda smatra se pače korisnom, jer ozljedom nastali ožiljak učvršćuje gingivalni rub. To je popraćeno povlačenjem gingive, katkada i za više od 1 mm. Stoga *otisak za krunicu* treba *izvesti tek 2—3 dana* nakon što je gingiva potpuno zacijelila.

Brušenje konvencionalnom bušilicom

Slike 41—51. prikazuju pravilnu bimanuelnu tehniku brušenja *konvencionalnom bušilicom.*

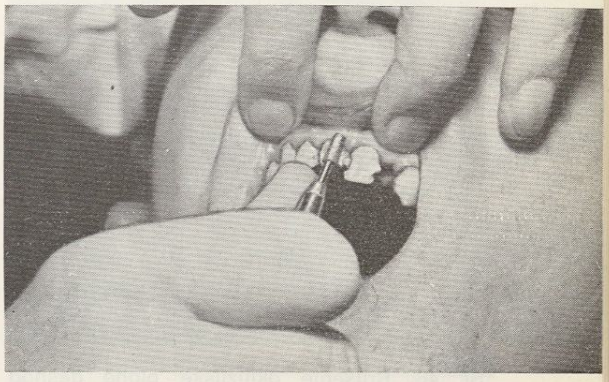

Sl. 42. Brušenje labijalne plohe širokim valjkastim kamenčićem. Palac desne ruke podupire se na susjedni zub.

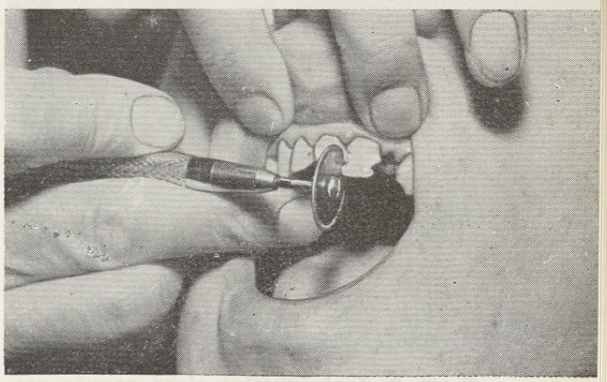

Sl. 43. Rastavljanje zuba dijamantnom pločicom. Položaj ruku analogan je kao na sl. 41.

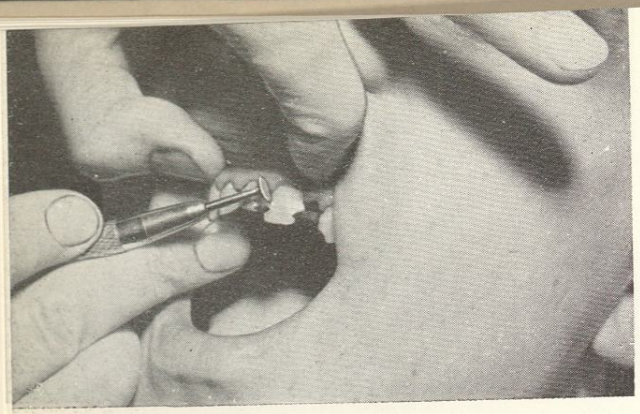

Sl. 44. Zaobljenje mezijalnocervikalnog kuta lećastim kamenčićem

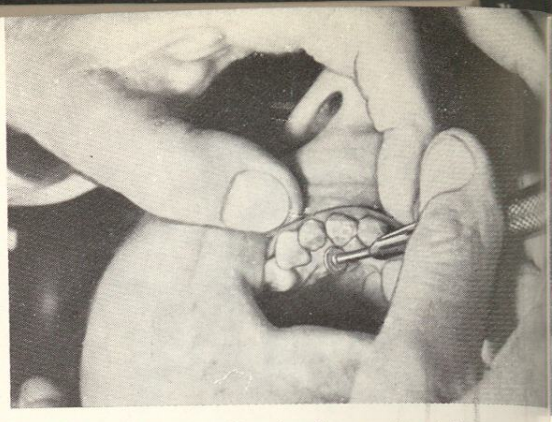

Sl. 45. Skidanje jezične kvržice malim točkastim kamenčićem i zaobljenje distocervikalnog kuta

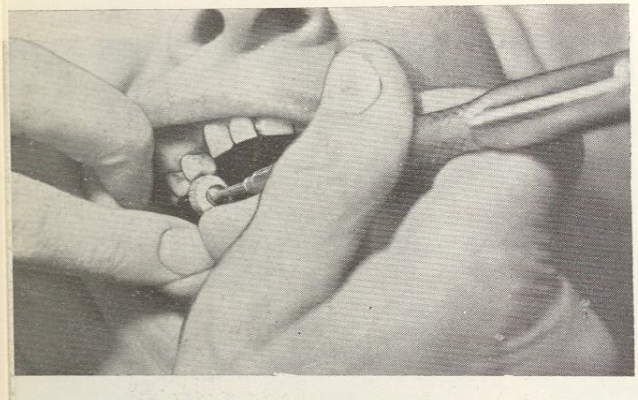

Sl. 46. Brušenje okluzijske plohe desnog gornjeg premolara točkastim kamenčićem. Prsti lijeve ruke zaštićuju obraz, a desni srednji prst podupire se o prst lijeve ruke — bimanuelna tehnika brušenja.

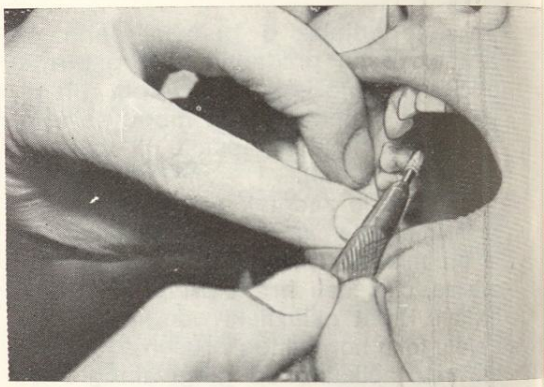

Sl. 47. Brušenje jezične plohe gornjeg premolara valjkastim kamenčićem

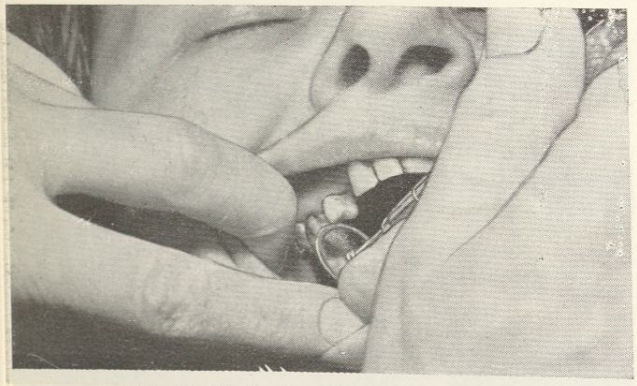

Sl. 48. Brušenje distalne plohe gornjeg premolara dijamantnom pločicom

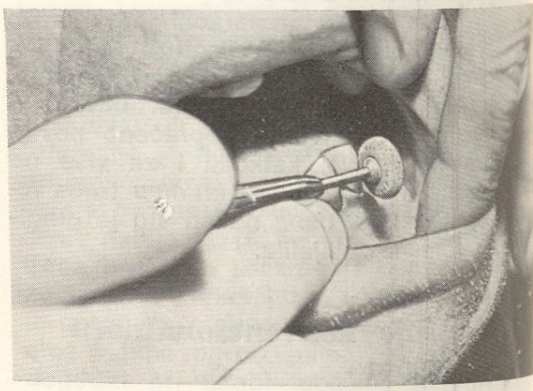

Sl. 49. Brušenje vestibularne plohe donjeg očnjaka točkastim kamenčićem. Prst lijeve ruke zaštićuje obraz, a srednji prst desne ruke podupire se o čeljust.

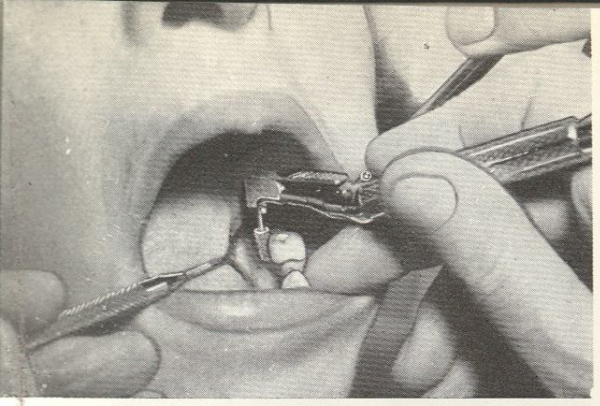

Sl. 50. Brušenje jezične plohe lijevog premorala valjkastim kamenčićem u kolječniku. Zrcalo zaštićuje jezik, a desni srednji prst podupire se na susjedni zub.

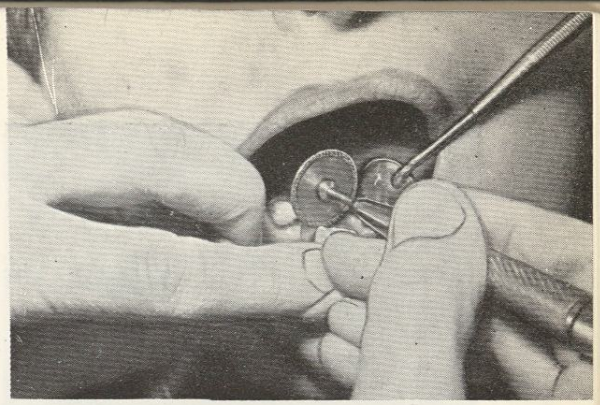

Sl. 51. Brušenje distalne plohe desnog donjeg premolara dijamantnom pločicom. Asistencija zaštićuje jezik, a srednji prst podupire se o prst lijeve ruke — bimanuelna tehnika brušenja.

Brušenje zračnom turbinom

Slike 52—68. prikazuju brušenje zračnom turbinom.

Pravilno brušenje je conditio sine qua non, no još se uvijek neki terapeuti toga plaše iako mlađa generacija stomatologa usvaja i postupa sve više po propisima znanosti. No pravila treba pravilno shvatiti i ne treba pretjerivati. Racionalno je da se svaka brusna faza koja se s jednim kamenčićem može izraditi definitivno završi prije nego se mijenja kamenčić, kako se čestim mijenjanjem brusnih sredstava ne bi nepotrebno gubilo vrijeme.

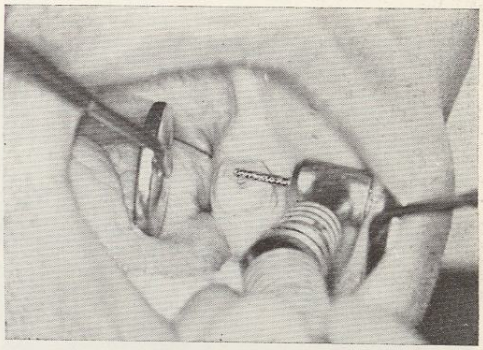

Sl. 52. Brušenje kvržica, na okluzijskoj plohi donjeg molara dijamantnim koničnim kamenčićem u zračnoj turbini

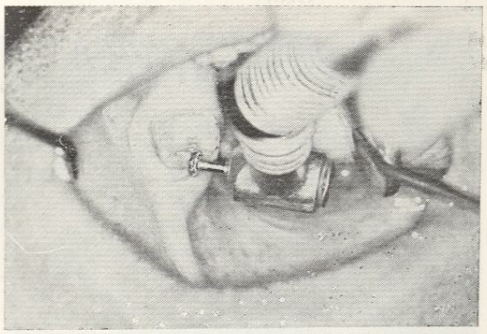

Sl. 53. Brušenje fisure na okluzijskoj plohi donjeg molara dijamantnim točkastim kamenčićem

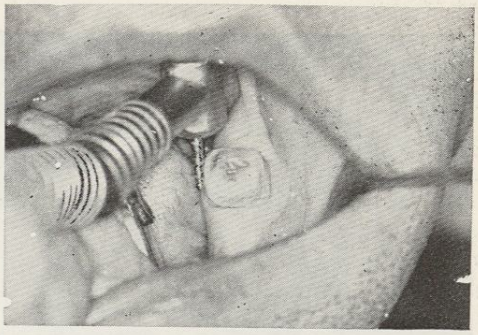

Sl. 54. Brušenje jezične plohe donjeg molara koničnim dijamantnim kamenčićem

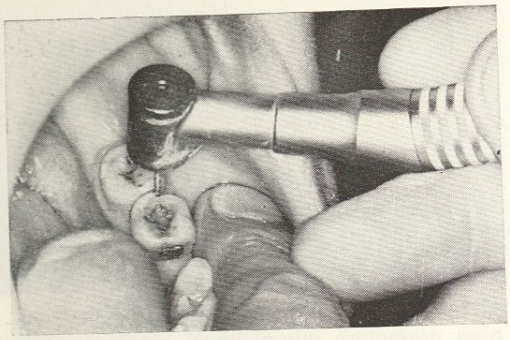

Sl. 55. Brušenje distoaproksimalne plohe donjeg lateralnog zuba zračnom turbinom; prsti lijeve ruke zaštićuju obraz i jezik.

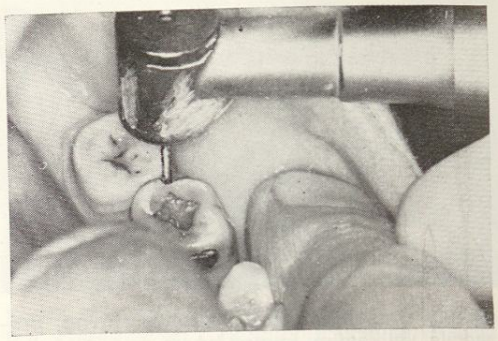

Sl. 56. Ista slika kao i sl, 55. prikazuje jasnije zarezivanje kalote da se ne bi oštetio susjedni zub

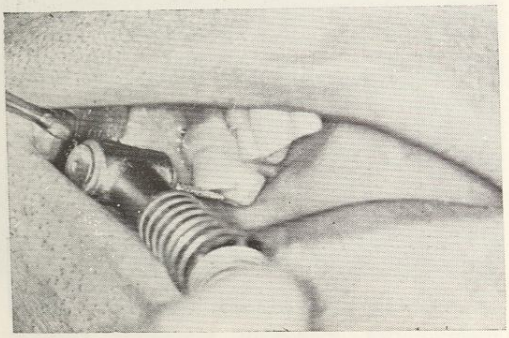

Sl. 57. Brušenje kvržice gornjeg molara koničnim dijamantnim kamenčićem

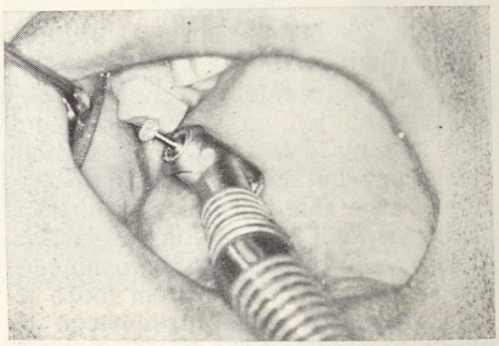

Sl. 58. Brušenje fisure gornjeg molara točkastim kamenčićem u turbini

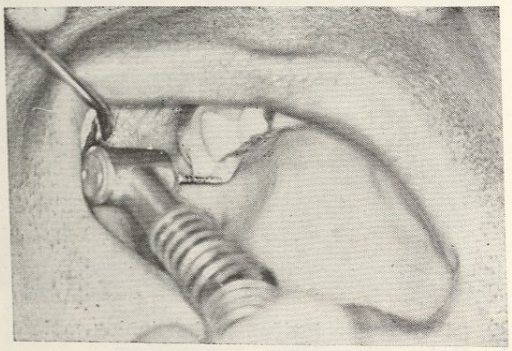

Sl. 59. Brušenje okluzijske plohe gornjeg premolara prikladnim kamenčićem u turbini

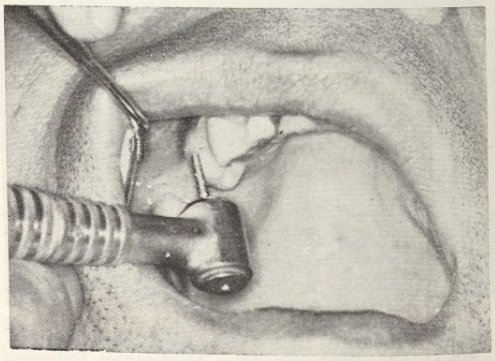

Sl. 60. Brušenje bukalne plohe gornjeg premolara prikladnim dijamantnim kamenčićem

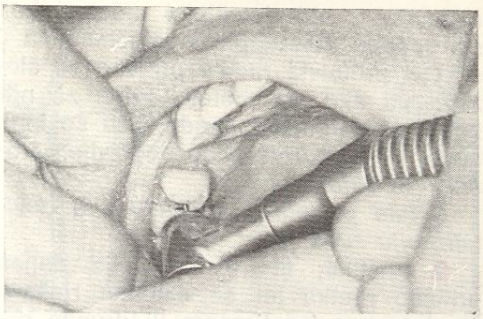

Sl. 61. Brušenje distoaproksimalne plohe gornjeg lateralnog zuba najtanjim dijamantnim kamenčićem

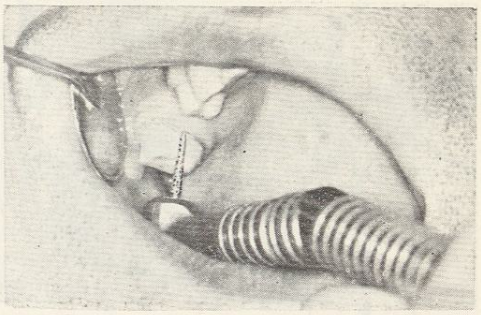

Sl. 62. Brušenje zaobljene stepenice na gornjem molaru prikladnim koničnim dijamantnim kamenčićem (v. sl. 20)

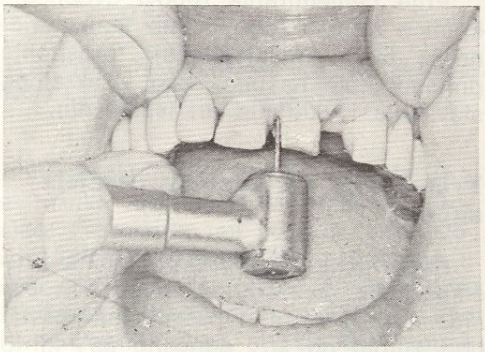

Sl. 63. Zarezivanje aproksimalne plohe gornjeg sjekutića tankim dijamantnim kamenčićem

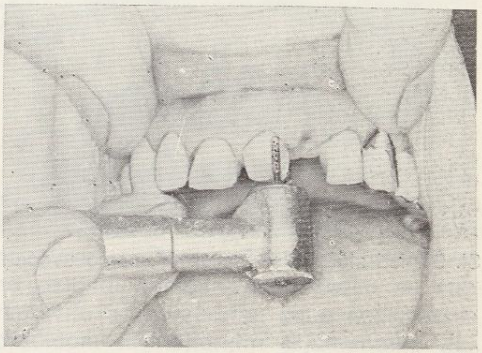

Sl. 64. Brušenje vestibularne plohe gornjeg sjekutića valjkastim dijamantnim kamenčićem

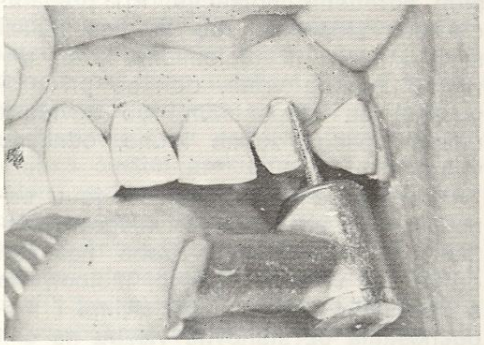

Sl. 65. Zaobljivanje prijelaza labijalne plohe na aproksimalnu

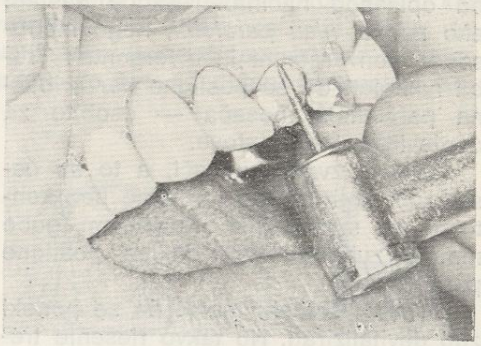

Sl. 66. Brušenje zaobljene stepenice na gornjem sjekutiću

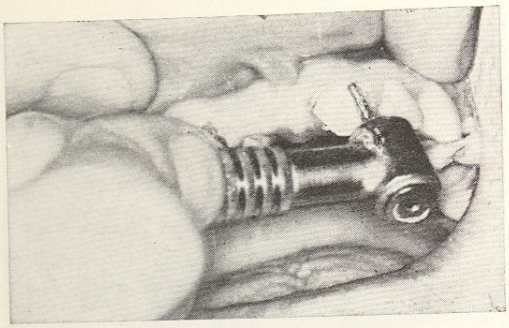

Sl. 67. Brušenje pravokutne stepenice na gornjem sjekutiću valjkastim dijamantnim kamenčićem u turbini; prsti lijeve ruke zaštićuju gornju usnu

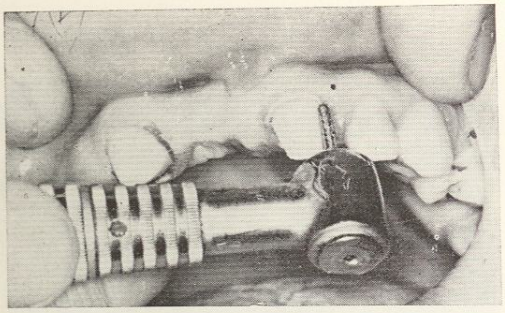

Sl. 68. Isti slučaj kao na sl. 67, samo uvećan

Brušenje zuba — nosača mosta

Kada zubi služe kao nosači mosta, treba paziti da budu međusobno paralelni. Ako je situacija u ustima takva da su već nebrušeni nosači međusobno paralelni, brušenje se ne razlikuje od opisanog načina. Teškoće nastaju ako nosači *nisu paralelni,* nego međusobno konvergentni ili divergentni. Treba nastojati da se postigne bar približna paralelnost nosača — osobito za donje lateralne mostove.

Previše izvrnuti nosači, a to su često zubi koji su dulje vrijeme bez kontakta sa susjednima, brušenjem gube mnogo zubnog tkiva da se postigne paralelnost.

U takvu slučaju morat će se poneki zub devitalizirati. No takvo rješenje treba izbjegavati, osobito na molarima, i zato su pronađena različita protetska rješenja, u biti dvodijelni mostovi koji se spajaju teleskopima, etečmenima i sl. Ovi protetski radovi prilično su složeni, pa ako ne postoje uvjeti za njihovu laboratorijsku izradu, zub se ipak mora *devitalizirati* (vidi poglavlje: *Mostovi za skidanje*).

Ostale protetske indikacije za devitalizaciju zuba jesu:

1. estetika; ta je indikacija danas prilično rijetka jer se estetika rješava suvremenom fasetiranom ili drugim estetskim krunicama. U doba prije tih krunica estetika se rješavala krunicom na kolčić koja uvjetuje devitalizaciju zuba;
2. skraćenje jako izraslog i produženog zuba.

Prije cementiranja rubovi dvodijelne krunice savijaju se pomalo koncentrično, i tako se izjednačuje proširenje prstena, koje nastaje zbog višekratnog stavljanja i skidanja pri ispitivanju.

Preparacija cervikalnog predjela zuba

Razlikujemo dva glavna načina brušenja zuba: *bez stepenice ili sa stepenicom.* Stepenica je pravokutna (oštra) pod kutom od 90°, odnosno 85°, ili je konkavno zaobljena (sl. 69).

Preparacija bez stepenice jednostavnija je i iziskuje manji utrošak vremena. Više vremena, ali i vještine zahtijeva preparacija s *konkavno zaobljenom,* a još više s *pravokutnom* stepenicom. Za svaku vrstu preparacije postoji određena indikacija. Pri preparaciji bez stepenice rub krunice nalazi se cirkularno ili djelomično izvan periferije zubnog vrata, dok se pri preparaciji sa stepenicom rub završava unutar opsega zubne krune, odnosno vrata.

Preparacija sa stepenicom je u odnosu prema parodonciju i njegovoj profilaksi pravilnija, zato treba nastojati da se što više radi po toj metodi, što s današnjim brusnim sredstvima i mogućnostima uz stanovitu vježbu ne čini osobitu teškoću. Stepenica nije indicirana ako bi se time gubilo previše

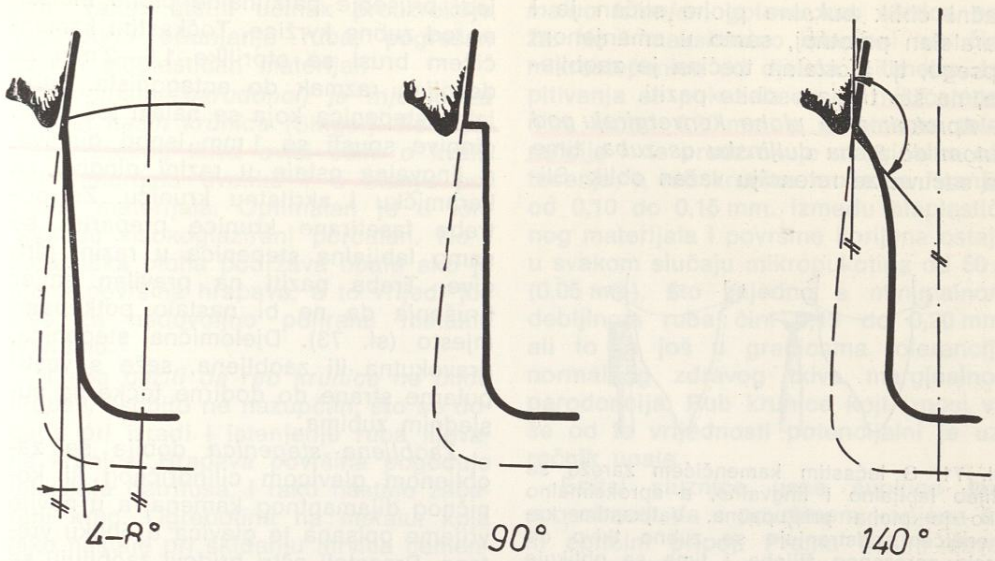

Sl. 69. Tri načina brušenja zuba na cervikalnom rubu: bez stepenice, s pravokutnom stepenicom i sa zaobljenom stepenicom

zubne supstancije, što se događa ako je razlika između ekvatorijalnog promjera i promjera na zubnom vratu velika. Takva anatomska situacija krije u sebi opasnost oštećenja zubne pulpe. Stepenica nije također indicirana kod devitaliziranih zuba s obimnim ispunima, te kod anatomski gracilno građenih zuba, kao što su donji sjekutići, katkad i gornji lateralni sjekutići. U tim slučajevima preparacija sa stepenicom uvjetovana je prethodnom metalnom nadogradnjom.

Preparacija sa stepenicom ugrožava više vitalnu pulpu nego preparacija bez stepenice. Međutim, uz oprezno brušenje oštrim brusnim sredstvima, s visokom ili najvišom turažom (iznad 80 000 okreta), bez pritiska na zub, uz dovoljno hlađenje i uz pravilnu tehniku brušenja s čestim prekidima, opasnost za pulpu znatno se smanjuje. Sitne promjene u pulpi koje se time ipak izazivaju obično su reverzibilne naravi. Pravokutna stepenica prelazi na nebrušeni vrat ili korijen pod kutom od 90° ili 85°, pri zaobljenoj stepenici pod kutom od 120° do 160°, prosječno pod kutom od 140°.

Tok preparacije pravokutne stepenice prikazan je na gornjem sjekutiću. Najprije se zub incizalno skrati za 2 mm. Treba paziti da se ne ozlijedi susjedni zub. Zatim se zub rastavlja od susjednog zuba separirnom pločicom ili najtanjim dijamantnim kamenčićem, pri čemu se ujedno zareže aproksimalna stepenica u željenoj širini (sl. 70). Ako se radi konvencionalnom bušilicom, zareže se lećastim kamenčićem žlijeb cirkularno uz gingivalni rub (sl. 71).

Jednolična dubina žlijeba dobije se *normiranim dijamantnim točkastim kamenčićem* u turbini (sl. 72). Zatim se valjkastim kamenčićem izbrusi bukalna ploha do širine i dubine stepenice. Ko-

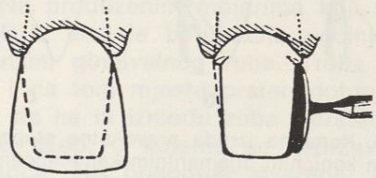

Sl. 70. Na aproksimalnim plohama cervikalno urezana stepenica

načni oblik bukalne plohe sličan je i paralelan prvotnoj, samo u smanjenom opsegu, tj. incizalna trećina je zaobljena, na što treba osobito paziti.

Aproksimalne plohe konvergiraju pod kutom do 8° na duljinsku os zuba, time se sačuva za retenciju važan oblik. Slijedi brušenje palatinalne plohe incizalno od zubne kvržice. Točkastim kamenčićem brusi se otprilike 1,5—2 mm za dovoljan razmak do antagonista. Labijalna stepenica koja se nalazi još izvan gingive spusti se 1 mm ispod gingive, a lingvalna ostaje u razini gingive za keramičku i akrilatnu krunicu. Za potrebe fasetirane krunice preparira se samo labijalna stepenica u razini gingive. Treba paziti na pravilan smjer brušenja da ne bi nastalo potkopano mjesto (sl. 73). Djelomična stepenica, pravokutna ili zaobljena, seže s vestibularne strane do dodirne točke sa susjednim zubima.

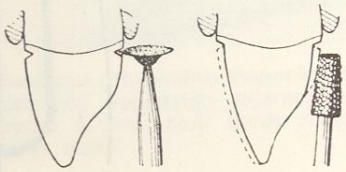

Sl. 71. S lećastim kamenčićem zareže se žlijeb labijalno i lingvalno, a aproksimalno ako je ploha pristupačna. Valjkastim kamenčićem odstranjuje se zubno tkivo do kraja zarezanog žlijeba i time se oblikuje stepenica

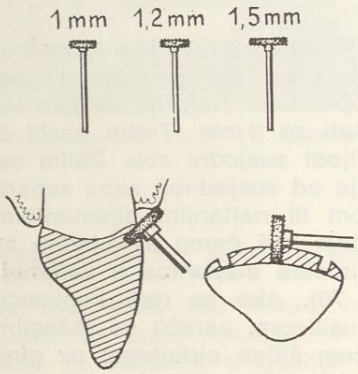

Sl. 72. Jednolična debljina žlijeba dobiva se najprikladnije normiranim dijamantnim kamenčićem u zračnoj turbini

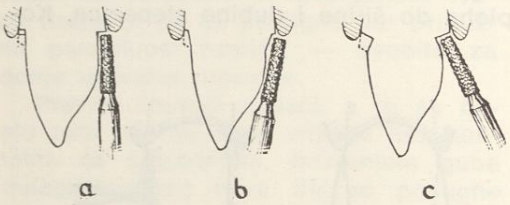

Sl. 73. Konačna izrada pravokutne stepenice tankim koničnim dijamantnim kamenčićem: a) brusno sredstvo vodi se paralelno s duljinskom osi zuba; b) i c) prikazuju posljedice neparalelnog vođenja brusnog sredstva

Zaobljena stepenica dobije se zaobljenom glavicom cilindričnog ili koničnog dijamantnog kamena, a u novije vrijeme opisana je glavica u obliku vretena. Preostali oštri bridovi zaobljuju se točkastim ili okruglim kamenčićem.

Rub krunice u odnosu prema gingivi i parodonciju

Iz karijesprofilaktičkog i estetskog razloga rub krunice treba da leži u gingivalnom džepu. Stoga se prije preparacije zuba u svakom slučaju ispituje stanje gingive i dubina džepova, a ne samo postoje li patološke promjene i manifestni znaci parodontoze. Prije izrade svake krunice, a pogotovu prije početka opsežnije fiksne protetske terapije, neophodno je da se *saniraju bolesni parodonciji.* Nije zadatak protetičara da se zadrži na pojedinostima ove terapije, nego samo da upozori na nužnost suradnje protetičara i parodontologa.

Treba naglasiti da se premalo primjenjuju kirurške metode parodontalne terapije, gingivektomije, odstranjenje džepova, bilo konvencionalnom kirurškom metodom ili suvremenijom *elektrokirurškom koagulacijom,* kiretaže granulacija i slične metode, u principu nipošto nove, ali vrlo potrebne i korisne (v. »Elektrokirurgija«). No sanirani parodoncij ostaje sačuvan u tom stanju samo ako rub krunice ne nadražuje gin-

givu. Takav štetni učinak prouzrokuje nedovoljno prianjanje ruba, pogrešan oblik i aloplastičan materijal.

Marginalni parodoncij je mjerilo za točnost naših krunica (Singer). Podnošljivost mekog tkiva ovisi osim o kvaliteti materijala uvelike i o stanju površine materijala. Optimalan je u tom pogledu visokoglazirani porculan. No i keramička ploha podržava upalu ako je njena površina hrapava, a to vrijedi još više za nedovoljno poliranu metalnu površinu.

Treba *paziti da rub krunice ne bude hrapav,* osobito ne nazupčan, što se događa pri izradi i istanjenju ruba lijevane krunice. Hrapava površina pogoduje taloženju detritusa, i tako nastaje začarani krug. Ogrebotina na metalu, koja lako nastaje pri skidanju mrvica cementa nakon cementiranja krunice, dovoljna je da se stvaraju naslage, koje štetno djeluju na sluznicu. *Mikropore* (i mikrolunkeri) u metalu uz slabu higijenu usta dovoljan su povod za podržavanje upalnih procesa.

Nepodnošljivost *metala* je rijetka pojava ako je rub krunice pravilno oblikovan, u pravilnom odnosu prema gingivi i visoko poliran. Jedino *akrilat* može već kao materijal podržavati upalu, i ako je to pri pravilnom odnosu prema tkivu i dobroj polituri mnogo rjeđe nego se to tom materijalu pripisuje. Ako se poštuju spomenuti faktori, kuhani akrilat samo iznimno djeluje patogeno. Mnogo su štetniji autopolimerizati koji ne bi smjeli doći u dugotrajni dodir sa sluznicom.

Sa stajališta debljine ruba umjetna krunica ne bi smjela u džepu gingive zauzimati više prostora nego prirodna kruna. To se 100%-tno može postići samo sa stepenicom, stoga su važna istraživanja o granici tolerancije gingive na periferiju aloplastičnog materijala. Histološki marginalni parodoncij tijesno prilježe uz površinu zuba (korijena). Ako debeli rub krunice potiskuje marginalni parodoncij, tkivo na pritisak reagira retrakcijom.

Rub krunice treba da je stoga ispod gingive i izvan periferije zuba maksimalno istanjen, gotovo kao oštrica noža. No i maksimalno istanjeni rub čini mikrostepenicu od djelića milimetra. Ispitivanja su pokazala da je mikrostepenica ispod 0,20 mm u granicama tolerancije i ne prouzrokuje marginalna oštećenja; a rub krunice može se istanjiti od 0,10 do 0,15 mm. Između aloplastičnog materijala i površine korijena ostaje u svakom slučaju mikropukotina od 50 μ (0,05 mm), što zajedno s minimalnom debljinom ruba čini 0,15 do 0,20 mm, ali to je još u granicama tolerancije normalnog zdravog tkiva marginalnog parodoncija. Rub krunice koji iznosi više od te vrijednosti potencijalni je uzročnik upale.

Epitel sluznice usne šupljine ima sposobnost da s površinom korijena čini epitelni pripoj. Prema nekim shvaćanjima ponovo zarašćuje i ozlijeđeni i otkinuti epitel (Fröhlich). Takav pripoj moguć je i u vezi s aloplastičnim materijalom krunice ako taj materijal po svojoj površini, obliku i ostalim svojstvima ne nadražuje i ako nema lokalnih štetnih faktora, kao što su naslage detritusa koje sprečavaju epitelni pripoj.

Rub krunice u odnosu prema zubnom vratu i bifurkaciji korijena

U razini zubnog vrata horizontalni presjek samo je iznimno ovalan. Obično je nepravilan, mjestimično uvučen (sl. 74, 75). Tako nepravilan oblik otežava prilagođavanje i točno prianjanje prstena, pa tu lako nastaju retencijska mjesta. Stoga sondom treba pažljivo ispitati oblik korijena i shodno tome oblikovati prsten.

Na produženim molarima koji su izrasli iz alveole bifurkacija počinje već u visini gingivalnog ruba. Treba paziti da i na tom mjestu prsten dobro prianja da ne bi između zuba i prstena nastao džep, u kojemu se zadržava nečistoća, što pogoduje stvaranju karijesa i parodontoze. Bifurkacija se nalazi na gornjem prvom premolaru mezio-

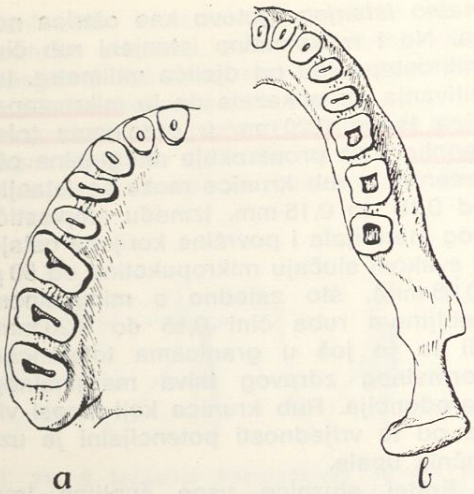

Sl. 74. Presjeci gornjih i donjih zuba u visini zubnih vratova

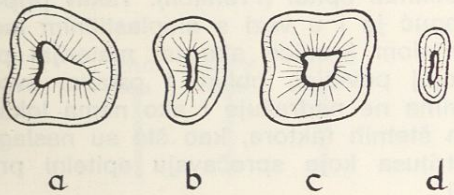

Sl. 75. Presjek gornjeg molara (a), donjeg molara (c), gornjeg premolara (b) i donjeg sjekutića (d) u razini zubnog vrata. Jedino donji sjekutić ima pravilan oblik, svi ostali su nepravilna oblika, što otežava prilagođenje prstena.

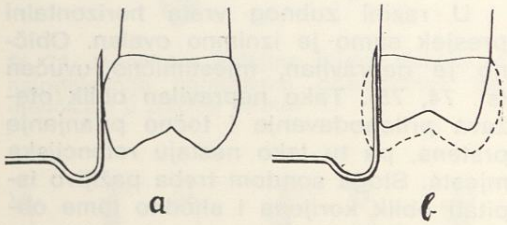

Sl. 76. Kontrola brušenja sondom: a) sonda dodiruje bataljak točkasto; b) linijski dodir

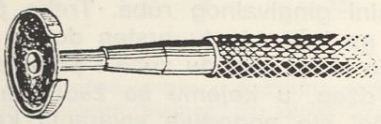

Sl. 77. Zaštitnik je osobito potreban pri radu s metalnom pločicom

aproksimalno, na gornjim molarima bukalno, a na donjim molarima bukalno i lingvalno (sl. 75).

Bifurkacija se produži valjkastim kamenčićem sve do žvačne plohe. Oblik presjeka korijena u toj razini prenosi se kroz čitavu brušenu kliničku krunu. Time se omogućuje da *prsten lijevane krunice potpuno priliježe na bifurkaciji;* ako je prsten od 22-karatne zlatne slitine, koja je relativno mekana, može se pri cementiranju, dok je cement još mekan, pritisnuti i prilagoditi zubu.

Kontrola brušenja

Pravilno izbrušene vestibularne i lingvalne plohe kontroliraju se ravnom sondom. Sondu prilegnemo uz plohu i promatramo dodiruje li bataljak linijski čitavom svojom dužinom ili samo u jednoj točki (sl. 76). Time se ustanovljuje je li konveksna ploha dosta izravnata, jer se to običnim pregledom ne može utvrditi.

Brusiti treba prvenstveno nasadnikom gdje god je moguće, jer se njime brusi lakše i efikasnije nego kolječnikom. To je opće pravilo. Kolječnik se pri konvencionalnom brušenju upotrebljava samo za plohe koje nasadniku nisu pristupačne, kao što su jezične plohe donjih lateralnih zuba.

Već je istaknuto da se upotrebom *metalne pločice* mogu ozbiljno ozlijediti mekani dijelovi, pa i prerezati veće krvne žile. Duboki rez u jezik uzrokuje jako krvarenje iz jezične arterije, koje se može zaustaviti samo podvezivanjem arterije karotis. Stoga okolno i meko tkivo uvijek treba zaštititi prstom ili zrcalom. Metalnu pločicu treba upotrijebiti *samo sa zaštitnikom,* osobito za lateralne zube, iako to otežava rad i smanjuje pregled radnog polja (sl. 77). Terapeut treba da drži nogu neprekidno na pedalu električne bušilice da bi svaki čas mogao prekinuti rad motora ako bi instrument slučajno izmaknuo iz ruke. Pokretač bušilice ne smije biti zakočen kako bi se struja automatski prekinula čim se noga odmakne.

Nezgode i oštećenja pri brušenju

Brušenje zuba osnovni je operativni zahvat bez kojeg se izrada krunice ne može provesti. Osim nezgoda i ozljeda, koje nastaju nepažljivim rukovanjem oštrim brusnim sredstvima, pri brušenju može doći i do drugih nezgoda. Takva je nezgoda otvaranje roga pulpe, bilo zbog preobilnog brušenja bilo zbog topografske situacije pulpe ako seže do blizine površine zuba. Radi li se pod anestezijom, pa pulpa zbog stezanja krvnih žila ne krvari, može se lako previdjeti otvoreni rog pulpe. Tek kad prestane anestezija, jave se bolovi i ostale posljedice povrede pulpe. Stoga treba svaki brušeni bataljak pretražiti oštrom sondom da bi se otvorena pulpa na vrijeme otkrila.

Trenje pri brušenju uzrokuje toplinu i povišenu temperaturu u pulpi. Stvara se hiperemija, povećava transudacija i nastaje edem pulpe, eventualno i sitna krvarenja. Te smetnje u cirkulaciji mogu biti reverzibilne, ali mogu voditi i do pregrađivanja pulpe, pa se njezino tkivo nadomješta vezivnim. Ako se temperatura povisi do 50 °C, nastaje staza i nekroza pulpe. Stoga se *treba strogo pridržavati pravila da se zub za vrijeme brušenja neprekidno polijeva vodom temperature čovječjeg tijela i time hladi:* veća temperaturna razlika izaziva bol.

Važna je i *tehnika brušenja:* pravilno je da se brusi s prekidima tako da brusni kamenčić bude samo kratko vrijeme u dodiru sa zubom. Samo takva tehnika brušenja dovoljno zaštićuje pulpu. Energično neprekidno brušenje u toku nekoliko minuta ugrožava pulpu usprkos polijevanju vodom. Nedovoljno pridržavanje tih pravila pri brušenju vitalnih zuba može se smatrati kao vitium artis. No i nevitalne zube treba čuvati od zagrijavanja jer im se jačim zagrijavanjem oštećuje periodont. Brušenjem bez polijevanja stvara se od zubne supstancije i istrošenog kamenčića prašina, što je nehigijenski za pacijenta i za terapeuta, a od trenja i vrućine nastaje neugodan miris po paljevini.

Pravilno brušenje uz dovoljno polijevanje smanjuje bol i mnogi pacijenti podnose taj zahvat bez anestezije. Davanjem analgetika i sedativa pola sata prije zahvata može se katkada izbjeći anestezija. Stanovit postotak pacijenata ipak ne može izdržati bol usprkos pažljivom brušenju i uz propisane mjere opreza. To se događa ako preparacija iziskuje obilno brušenje, npr. za fasetirane, džeket-krunice ili tročetvrtinske krunice. Tim pacijentima treba dati anesteziju uz povećane mjere opreza pri brušenju da ne bi došlo do opisanih oštećenja; mogućnost oštećenja pulpe pod anestezijom veća je nego bez anestezije.

Osim termički pulpa se može oštetiti i mehanički, i to vibracijom i trenjem kamenčića. Događa se to kada kamenčići nisu posve centrični ili centrično postavljeni na osovinu drška. Već je spomenuto da su u tom pogledu najbolji dijamantni kamenčići, koji ne gube centričnost; naprotiv, karborundni kamenčići, ako nisu dobre kvalitete, lako postaju ekscentrični.

Pored *termičkog* i *mehaničkog oštećenja* rjeđe nastaje *kemijsko* oštećenje. Takvo oštećenje izaziva katkada impregnacija bataljka kemijskim sredstvima te slabo kvalitetan ili rijetko zamiješan cement kojim se krunica fiksira.

Zaštita brušenog bataljka

Svaki je brušeni vitalni zub osjetljiv na vanjske podražaje, na hladno, toplo, kiselo i slatko. To je normalna pojava jer se brušenjem oslobađaju Thomesove niti. Treba nastojati da interval od brušenja do namještanja krunice bude što kraći.

Za zaštitu bataljka čija se periferija sastoji od razgolićenog dentina, zapravo velike dentinske rane, postoje mnoge metode. Možemo ih podijeliti u tri skupine: premazivanja (impregnacije), stavljanje zaštitnih kapica i izrada privremenih akrilatnih krunica.

Najjednostavnija metoda zaštite je *premazivanje kemijskim sredstvima.* Poznato i dugo upotrebljavano sredstvo za

premazivanje je 10—30%-tna otopina *srebrnog nitrata* (argentum nitricum). Okolina zuba obloži se svitkom od staničevine, zub opere kloroformom, osuši i premaže tim sredstvom. Zatim se srebrni nitrat reducira jodovom tinkturom pa nastaje srebrni jodid. Manje se preporučuje reduciranje s hidrokinonom (1%) ili eugenolom. Kemijskom reakcijom izluči se srebro, koje se taloži na zub i zatvara dentinske kanaliće. Premazivanje i reduciranje treba nastaviti dok čitav zub ne potamni, pa je zbog toga ta metoda prikladna samo za stražnje zube. Treba se čuvati formalinskih preparata, koji su se neko vrijeme upotrebljavali za redukciju, jer su vrlo često oštećivali pulpu. Međutim, srebrni nitrat ima i dubinsko djelovanje, pa putem nastavka odontoblasta dopire do dentinogene zone, što može uzrokovati koagulaciju pulpe.

Za prednje zube preporučuje se premazivanje sredstvima koja neće obojiti zub. Takvo je sredstvo 40%-tna otopina *cinkova klorida*. Zub se opere kloroformom, premaže otopinom i pričeka da sredstvo 1 minutu djeluje na dentin; zatim se premaže 20%-tnom otopinom kalijeva ferocijanida (po Gottliebu).

Suvremena su sredstva na bazi kalcijeva hidroksida i fluora. Na bazi kalcijeva hidroksida je najpoznatiji *Calxyl* i na bazi natrijeva fluorida *Cervin-Reogan.* Iako su ta kemijska sredstva priznata kao prikladna za premazivanje ipak ponekad djeluju štetno i koaguliraju pulpu.

U posljednje vrijeme smatra se *Tresiolan* prikladnim i najmanje štetnim sredstvom za premazivanje, koje stvara tanki *silikonski film* i prilično dobro zaštićuje bataljak od toplinskih i drugih nadražaja.

Sigurnije sredstvo za zaštitu zuba jesu *privremene kapice.* Neko su se vrijeme upotrebljavale bakrene kapice, ali su zbog toksičnosti i lošeg metalnog okusa napuštene. Danas dolaze u obzir konfekcijske kapice od celuloida ili prozirne plastične tvari (*Frasaco, Odus-Acryl* i dr). Vrlo su prikladne polutransparentne Directa-krunice od polikarbonata. Kapicu treba prilagoditi gingivi da ne bi ozlijedila papilu, a pričvršćuje se privremenim cementom (flečerom ili slično). Autakrilat kao sredstvo za pričvršćenje dolazi u obzir samo za nevitalan zub, jer monomer djeluje štetno na pulpu.

Privremenom cementu može se dodavati Terracortril-pasta ili Ledermix (mješavina hidrokortizona, antibiotika i anestetika). Ako se upotrebljava pasta na bazi cinkova oksida i karanfilova ulja, treba paziti da se zamiješa do potpunog zasićenja; *prerijetka pasta izaziva hiperemiju pulpe.* Nikako se ne preporučuje umjesto karanfilova ulja čisti eugenol.

U okviru ovoga treba spomenuti i metodu elektroimpregnacije fluorom sa specijalnim aparatom. Opisan je jedan američki i jedan japanski aparat.

Najadekvatniji način zaštite je individualna *krunica od autakrilata.* U tu svrhu postoje i specijalni materijali, a metoda izrade je pojednostavnjena, zahtijeva malo vremena i napora.

Važno je da privremena krunica seže samo do granice preparacije, isto kao i definitivna, i da ne ozlijedi sluznicu, koja bi se mogla povući pa bi definitivna krunica bila prekratka. To se događa s konfekcijskim kapicama, koje su približno adaptirane pa nadražuju sluznicu.

Privremena opskrba potrebna je pače i za nevitalan zub u lateralnom predjelu jer se time osigurava njegov položaj u odnosu prema susjednom i suprotnom zubu, koji zbog gubitka dodirne točke postaje labilan, pa se može promijeniti i vertikalna dimenzija. I akrilatna privremena krunica pričvršćuje se s tanko zamiješanim flečerom, kao što je opisano za konfekcijske kapice. Suvišak flečera iz interdentalnih prostora treba odstraniti. Skidanje tako pričvršćene krunice ne čini teškoće. Ove krunice mogu služiti i za retenciju kvačice ako pacijent nosi djelomičnu protezu. Kao kod definitivnih tako i kod privremenih krunica treba paziti da li se radi o dobro vidljivom, slabo vidljivom ili nevidljivom predjelu usne šupljine.

Otisci za krunice

Opći dio

Otisak je u postupku izrade svake krunice, mosta kao i drugih konstrukcijskih elemenata važna radna faza jer predstavlja način registracije potrebnih mjera i odnosa pomoću kojih zubni tehničar u laboratoriju može pravilno izvršiti svoj dio posla. Mogućnost kvalitetne izrade protetskog nadomjeska u izravnom je odnosu s kvalitetom otiska. Otisci za krunice mogu biti klasični i suvremeni. I jedni i drugi mogu se primijeniti za dvodijelne i jednodijelne krunice.

Bit klasične metode za *dvodijelnu lateralnu metalnu krunicu* sastoji se od ovih faza: mjerenje najvećeg opsega bataljka, prilagođenje prstena od definitivnog materijala u ustima, zagriz u termoplastičnom materijalu za određivanje vertikalnog i horizontalnog odnosa, laboratorijska izrada štancane ili lijevane žvačne plohe.

Dvodijelna *prednja metalna krunica* može se izraditi indirektnom i direktnom metodom.

Indirektna metoda: po alginatnom ili sadrenom otisku (ili zagrizu) bataljka i izmjerenom najvećem opsegu oblikuje se na modelu krunica u vosku i načine se štance za prednju (labijalnu) i stražnju (lingvalnu) plohu. Obje se plohe zaleme.

Direktna metoda je solidniji postupak. Sastoji se: od mjerenja najvećeg opsega bataljka, prilagođivanja prstena na bataljak, izrezivanja stražnje i prednje plohe da ne smeta okluziji, zagriza u keru i laboratorijske izrade lijevane kapice, koja čini grizni brid i incizalnu trećinu do polovice prednje i stražnje plohe (tzv. metoda biskupske kape).

Klasični otisak za bočnu ili prednju jednodijelnu krunicu (metalnu) izvodi se po metodi bakrenog prstena ispunjenog zelenim kerom, preko kojeg se izvede otisak u sadri za određivanje horizontalnog odnosa i posebno još voštani zagriz za određivanje vertikalnog međučeljusnog odnosa.

Suvremena metoda otiska za bočnu ili prednju krunicu izvodi se postupkom tzv. dvostrukog otiska sa dva po konzistenciji različita elastomera ili s voskom i elastomerom. Zagriz se dobiva ili zajedno s otiskom ili posebnim zagrizom u vosku. Na dobivenom odljevu izradi se metalna krunica jednodijelno ili dvodijelno.

Nemetalne krunice (akrilat, porculan) izrađuju se klasično po metodi bakrenog prstena i zelenog kera, ili suvremeno po metodi dvostrukog otiska s nekim elastomerom.

Klasične metode otiska

Klasični postupak za dvodijelnu krunicu na lateralnim zubima

Pri brušenju zuba gotovo se neminovno ozlijedi gingiva. Jače ozljede zarašćuju ožiljkom i kontrakcijom sluznice, pa se prema iznosu te kontrakcije određuje granica prstena. Iz tog je razloga bolje ne izvesti otisak odmah poslije brušenja jer to uvijek krije u sebi rizik da rub krunice neće biti nakon kraćeg vremena u pravilnom odnosu prema gingivi, tj. neće biti pokriven gingivom.

Između brušenja i otiska treba da bude interval od najmanje dva dana, što znači da se otisak ne uzima u istoj posjeti kada je zub brušen, osim ako je pri brušenju sluznica samo neznatno ozlijeđena pa se ne očekuje njezino znatnije povlačenje. No iznos retrakcije jedva se može predvidjeti, pa je sigurnije da se postupi po pravilu da su za brušenje i otisak potrebne dvije sjednice.

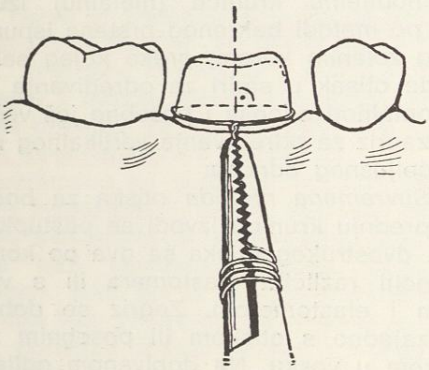

Sl. 78. Mjerenje bataljka žicom; žičana omča namještena je pravilno po najširem opsegu zuba i okomito na njegovu duljinsku os

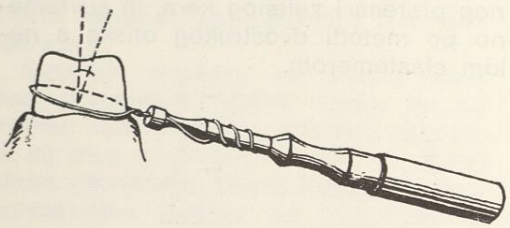

Sl. 79. Žičana omča u dentimetru položena je koso na duljinsku os bataljka, što daje preširoku mjeru

Mjerenje opsega zuba

Dvodijelne krunice od zalemljenog prstena i štancane okluzijske plohe poznate su od 1875. godine. Danas se najkvalitetnijom dvodijelnom krunicom smatra krunica od prstena i lijevane grizne plohe, odnosno griznog brida. Opseg bataljka na zubnom vratu izmjeri se pomoću dentimetra i žice.

Za mjerenje se upotrebljava mjedena žica od 0,5 mm (sl. 78). Žica se u *dentimetru* savije u petlju, položi oko zubnog vrata u visini gingivalnog ruba. Pritom treba paziti da žica bude okomita na osovinu zuba. Ako je omča postavljena na osovinu pod kosim kutom, mjera će biti preširoka, pa će i prsten biti preširok (sl. 79). Kraci žice stežu se okretanjem dentimetra dok se omča ne zatvori oko zuba. Umjesto dentimetra može se upotrijebiti pean (sl. 78). Starija je metoda mjerenje pomoću gotovih tvorničkih prstena (Herbstovi prsteni).

Herbstovi prsteni sastoje se od niza metalnih prstena s opsegom 20—40 mm (sl. 80). Razlika od prstena do prstena iznosi 1 mm. Svaki je prsten označen brojem, koji pokazuje opseg u milimetrima. Opseg premolara iznosi 20—30 mm, a molara 30—40 mm. Prsteni se pri upotrebi šire i postaju netočni, stoga se taj način rjeđe primjenjuje.

Osim opsega treba izmjeriti *visinu bataljka* i paziti nije li bataljak na jezičnoj strani duži zbog ogoljelog palatinalnog korijena. Ako je razlika u razini gingivalnog zuba s vestibularne i lingvalne strane velika, otežano je uzimanje točne mjere dentimetrom (sl. 81).

Sigurnije je tada uzeti otisak indirektnom metodom i na odljevu izraditi prsten, koji se u ustima na bataljku konačno prilagodi.

Pripremanje prstena

Dobivena se žičana mjera prereže, ispruži i položi na ploču od zlatnog ili paladij-srebrnog lima. Lim se izreže u obliku paralelograma ili trapeza, kojemu je uža strana jednaka dobivenoj mjeri. Prsten se češće izrezuje u obliku *paralelograma. Trapezni je oblik* potreban ako su bočne plohe zuba vrlo konveksne, pa se pravilnim brušenjem gubi mnogo zubne supstancije te nastaje velik razmak do susjednog zuba. U tom slučaju prsten izrezan u obliku trapeza olakšava postizavanje dodira sa susjednim zubom. To je osobito potrebno ako je grizna ploha krunice štancana. Za izradu prstena upotrebljava se lim zlatne slitine debljine 0,25—0,30 mm; od paladij-srebrne slitine treba da je nešto deblji, i to 0,30—0,35 mm.

Izrezana pločica lima savije se u prsten i zalemi. Prethodno se krajevi pločice točno prilagođuju da ne bude vidljivog međuprostora. Dobro zalemljen šav ne otvara se kad se prsten pokuša stisnuti. Da se šav ne bi vidio, smjesti se na aproksimalnu ili lingvalnu stranu, ne na vestibularnu.

Namještanje prstena

Najprije se ispita je li širina prstena pravilna. Preširok prsten prepoznaje se po tome što se lako okreće oko bataljka i zarezuje zubno meso. Ako je prsten malo preuzak, može se proširiti i navući na bataljak. Ako je prsten znatno uži od bataljka pa pri namještanju tijesno i bolno struže po dentinu, bolje je da se mjerenje ponovi i izradi novi prsten.

Prsten se može *malo proširiti specijalnim kliještima po Peesou* [Pizo] (sl. 82). To su čvrsta kliješta koja stiskanjem proširuju prsten. Prsten se proširuje i tako da se stavi na nakovanj i rub proširi udarcima čekića. Opisanim metodama ispravljaju se samo posve

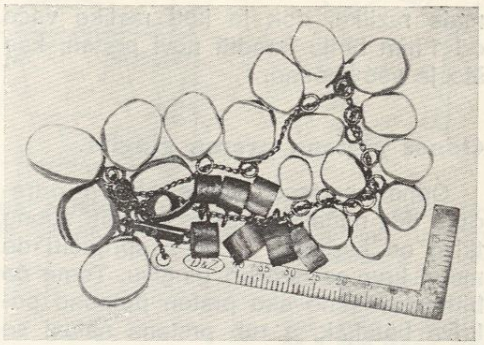

Sl. 80. *Herbstovi* prsteni lako se šire pri upotrebi i postaju netočni, stoga se taj način mjerenja ne primjenjuje

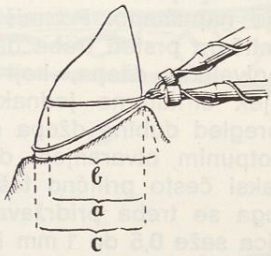

Sl. 81. Nejednolična razina gingivalnog ruba daje netočnu mjeru: a) mjera u razini bukalne gingive je preuska, b) mjera paralelna s gingivalnim rubom je preširoka

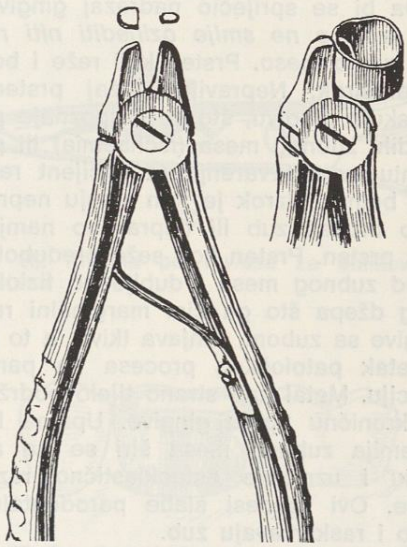

Sl. 82. Peeso (Pizo)-kliješta za širenje prstena

male razlike, dok je kod razlike veće od 1 mm bolje izraditi novi prsten, kao što je već rečeno.

Odnos prstena prema gingivi

Odnos prstena prema gingivi određuju dva načela: 1. treba zaštititi zubno tkivo od karijesa, 2. treba spriječiti da metal krunice nadraži gingivu. Tome će biti udovoljeno ako prsten potpuno pokriva bataljak, a rub prstena nalazi se prikladno ispod gingive.

Svojedobno se smatralo da prsten treba spustiti duboko ispod zubnog mesa kako bi se krunica bolje fiksirala i eventualno spriječio lom zuba. To je shvaćanje napušteno. Po mišljenju nekih protetičara prsten treba da seže do dna gingivalnog džepa, koji međutim nije uvijek cirkularno jednako dubok. Dobar pregled dubine džepa dobiva se samo potpunim otvaranjem džepa, što je u praksi često prilično teško ostvarivo, stoga se treba pridržavati pravila da krunica seže 0,5 do 1 mm ispod gingivalnog ruba.

Od bitne je važnosti da se prstenom ne prekine fiziološka veza između gingive i površine zuba i time ne otvori put infekciji parodoncija.

Da bi se spriječio nadražaj gingive, *rub krunice ne smije ozlijediti niti rezati zubno meso.* Prsten koji reže i boli je preširok. Nepravilan ležaj prstena pritiskuje gingivu, što se prepoznaje po bljedilu zubnog mesa (ischaemia) ili po eventualnom krvarenju (a pacijent reagira bolno). Uzrok je tom stanju nepravilno brušen zub ili nepravilno namješten prsten. Prsten koji seže preduboko ispod zubnog mesa i dublje od fiziološkog džepa što ga čini marginalni rub gingive sa zubom, ranjava tkivo, a to je početak patološkog procesa na parodonciju. Metal kao strano tijelo podržava kroničnu upalu gingive. Upalna hiperemija zubnog mesa širi se na alveolu i uzrokuje osteoklastično razaranje. Ovi procesi slabe parodontalno tkivo i rasklimavaju zub.

Gingivalni rub prstena mora biti posve priljubljen uz bataljak tako da između krunice i bataljka ne postoji makroskopski prostor u kojem bi se ili ispod kojeg bi se mogli zadržavati ostaci hrane i nečistoća. Pravilan prijelaz krunice na zubni vrat gotovo je neprimjetan, a posve neprimjetan može biti samo pri stepeničastoj preparaciji. Da bi prijelaz bio što pravilniji, gingivalni rub metalnog prstena *istanji se do 0,15 mm,* a zatim dobro polira.

Gingivalni rub prstena izreže se i oblikuje paralelno s konturom gingive. Ta je kontura najčešće s vanjske i unutrašnje strane konveksna, a na aproksimalnim stranama konkavna. Važno je da se i papila ne ozlijedi. Prsten se navlači na bataljak dok svako mjesto na rubu prstena ne dotakne zubno meso (sl. 83). Tada se olovkom ili nekim zašiljenim instrumentom označi na prstenu kontura zubnog mesa, tj. povuče se crta paralelno s konturom gingivalnog ruba (sl. 84). Višak metala izvan te crte odreže se. Tako izrezan prsten stavi se ponovo na bataljak i pod laganim pritiskom utiskuje dok čitav ne uđe jednolično 1 mm ispod gingive (sl. 85).

Samo se *izuzetno prsten spušta nešto dublje, i to:*

1. ako je bataljak vrlo nizak pa ne daje dovoljnu retenciju. Takva je situacija često na distalnoj plohi drugoga ili trećeg molara. Obično je tu gingivalni džep nešto dublji, pa prsten ne reže gingivu; biološki pravilnije rješenje je pojačanje retencije u fisuri.

2. ako je susjedni zub tek prije kratkog vremena ekstrahiran i resorpcija alveole još nije završena niti gingiva definitivno retrahirana. Rub prstena koji leži uz alveolu treba spustiti nešto dublje. Naknadno povlačenje gingive ogoli korijen ispod krunice pa je izložen karijesu. Profilaktičkim spuštanjem ruba prstena 2—3 mm u alveolu to se sprečava.

Presjeci korijena u razini anatomskog i funkcionalnog vrata nisu posve okrugli ni ovalni. Obično su aproksimalno-cervikalne plohe nešto uvučene. Na sastavu bukalnih korijena gornjih molara nalazi se bifurkacija u obliku male uvale. Ove anatomske osobine treba

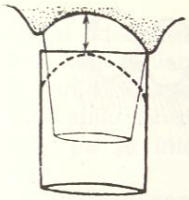

Sl. 83. Prsten se navuče na bataljak dok jedna točka njegova opsega dodiruje gingivu, zatim se na prstenu povuče crta paralelno s gingivom

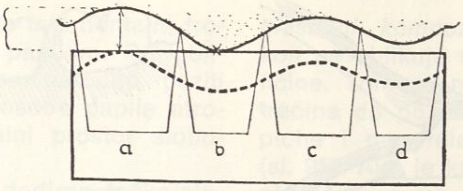

Sl. 84. Označivanje crte paralelno s gingivalnim rubom provede se na svim stranama bataljka

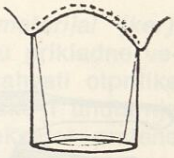

Sl. 85. Nakon što je prsten izrezan paralelno s gingivalnim rubom, navuče se na bataljak dok seže jednolično 1 mm ispod gingive

imati na umu prilikom prilagođavanja prstena.

Ako je prsten navlake od relativno mekog zlatnog lima, greška se u preparaciji ispravlja prilikom cementiranja pažljivim pritiskivanjem ruba prstena na bataljak. To nije izvedivo s rubom lijevane krunice, zbog toga se bataljak za lijevanu krunicu mora pomno pripremiti.

Oblikovanje prstena

Visina prstena određuje se obično po razini žvačne plohe zuba da ne bi smetao okluziji. Treba paziti da prsten ne bude prekratak. To će se dogoditi ako se visina prstena odmjeri prema visini brušenjem znatno skraćenog bataljka, obično devitaliziranog zuba. Stoga je pravilnije da se visina prstena odredi po udaljenosti gingive od antagonista u centralnoj okluziji, a ne po visini bataljka. Ako nema antagonista, određuje se po visini susjednog zuba, ako nema ni susjeda ni antagonista, tada po protetskoj plohi (zagrizna šablona). Prsten se može oblikovati ili u ustima pacijenta ili na modelu.

Prikladni instrument za oblikovanje u ustima su kliješta po *Tryfusu* (sl. 86). Oblikovanje u ustima traži prilično vještine i vremena, a zbog mnogih ispravaka da bi se postigao pravilan oblik, prsten se širi te oslabi. Pri oblikovanju je bitno da cervikalni dio prstena u visini od 2 mm ostaje cilindričan i time bolje prilagođen prijelaznoj zoni zubnog vrata na korijen (sl. 87).

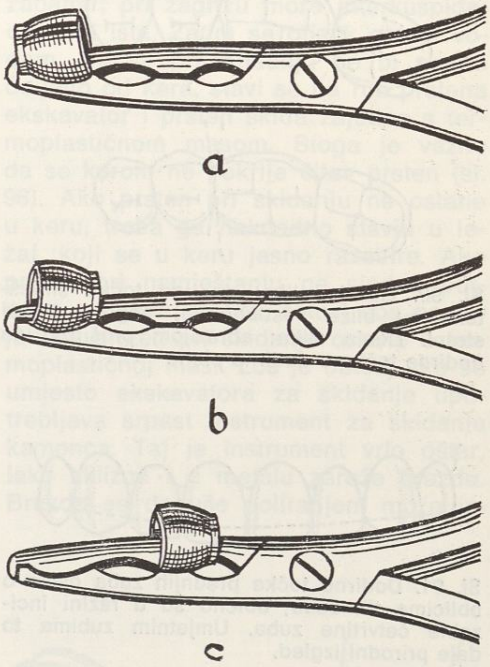

Sl. 86. Kliješta po *Tryfusu* za oblikovanje prstena

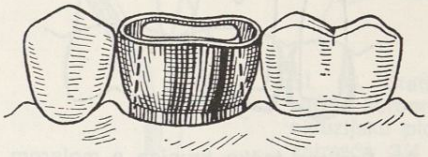

Sl. 87. Pravilno oblikovan prsten na cervikalnom predjelu

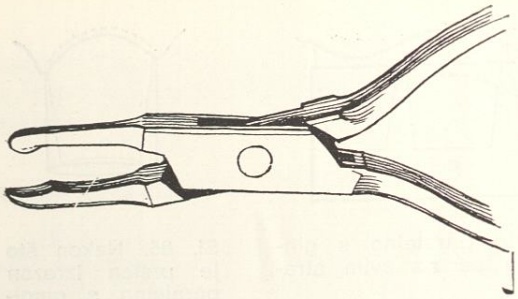

Sl. 88. Kliješta po *Johnsonu* za oblikovanje dodirne točke

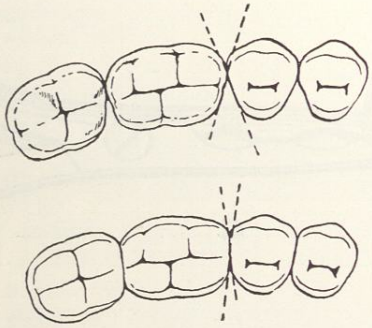

Sl. 90. Gornja slika: dodirne točke smještene su bliže vestibularnoj nego jezičnoj strani. Donja slika: abrazijom proširuju se dodirne točke u dodirne plohe

Sl. 91. Dodirne točke prednjih zuba ovise o oblicima tih zuba; obično su u razini incizalne četvrtine zuba. Umjetnim zubima to daje prirodni izgled.

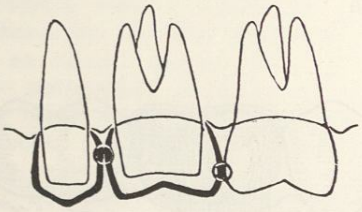

Sl. 92. Dodirna točka krunice s molarom je pravilna, dok je dodirna točka premolara smještena previše cervikalno

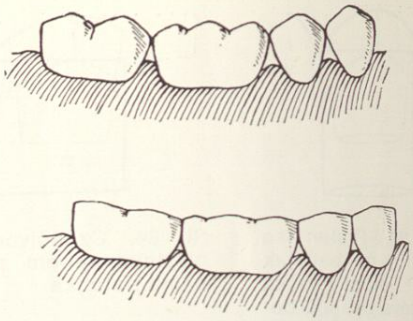

Sl. 89. Gornja slika: dodirna točka mladih zuba nalazi se nešto ispod okluzijske plohe, interdentalni trokuti su široki — Donja slika: abrazijom nastaju dodirne plohe, a interdentalni trokuti se sužavaju

Zadatak je oblikovanja da se uspostave dodirne točke sa susjednim zubima i anatomski oblik svih bočnih ploha. Pravilan dodir sa susjednim zubima sprečava nabijanje hrane u interdentalni prostor i zaštićuje papilu. Dodirna točka oblikuje se kliještima po *Tryfusu* ili po *Johnsonu,* po kojima se ona istisne iz lima (sl. 88).

Značenje dodirne točke

Značenje dodirne točke je biološko i statičko.

Biološko značenje sastoji se u zaštiti papile i u sprečavanju nabijanja hrane u interdentalni prostor. Zadatak je interdentalne papile da zaštićuje aproksimalne plohe jer je tu samočišćenje nedovoljno. Aproksimalni karijes prekida dodir između zuba, zubi se približavaju, a interdentalni prostor smanjuje. Papila se upali i atrofira, a posljedice su karijes na korijenu i razaranje parodoncija. Mladi zubi dodiruju se točkasto, dok u toku života abrazijom nastaje dodir širom plohom (sl. 89 i 90). Treba paziti i na anatomski položaj dodirnog predjela: prednji zubi dodiruju se nešto cervikalnije od incizalnog brida, osim ako su bridovi abradirani (sl. 91 i 92). Premolari se dodiruju nešto ispod rubnog hrpta (crista marginalis), i to bliže vestibularnoj nego jezičnoj plohi. Gingi-

valno od dodira širi se interdentalni trokut koji je ispunjen papilom. Pri oblikovanju krunice treba naročito paziti na papilu. U starijih osoba papila atrofira, pa je interdentalni prostor slobodan.

Statičko značenje dodirne točke/plohe jest u tome što je time omogućen prijenos žvačnog tlaka na čitav zubni luk pa je pojedini zub rasterećen. Krunica s pravilnim dodirom neznatno pritiskuje na susjedni zub, ali se to nakon kratkog vremena ne osjeća. Pravilan dodir provjerava se zubnom svilom ili separirnom vrpcom debljine 0,04—0,05 mm. Pri dovoljnom dodiru zubna se svila može provući samo uz stanovit pritisak. Optička kontrola kontaktne točke nije pouzdana jer metalni refleks često izaziva utisak da je dodir dovoljan.

Daljnji je zadatak konturiranja prstena zaobljivanje bočnih ploha. Vanjska i unutarnja ploha prirodnog zuba nisu ravne nego zaobljene i izbočene (sl. 93). Analogne plohe krunice također trebaju da budu zaobljene, a ta se oblina dobiva kliještima zavinutim poput ptičjeg kljuna (sl. 94), ili kliještima po Tryfusu.

Statički zagriz za okluzijsku plohu

Naredna radna faza je određivanje razine i oblika okluzijske plohe. Za okluzijski zagriz upotrebljava se *termoplastični kompozicioni materijal (ker)*, koji se oblikuje u kuglicu prikladne veličine. Tom se masom zahvati otprilike trećina do polovice vanjske i unutarnje plohe i ne prelazi se ekvator prstena (sl. 95). Ako je kuglica prevelika, termoplastična se masa razvuče i ne daje točan otisak. Kuglica se stavi na bataljak na koji je postavljen prsten, a od pacijenta se zahtijeva da zatvori usta. Bitno je da pacijent zatvori usta točno u centralnoj okluziji.

Postupak je ovaj: prije zagriza provjerava se centralna okluzija po interkuspidaciji susjednih zuba i po zubima na kontralateralnoj strani, i taj se odnos zapamti; pri zagrizu mora interkuspidacija biti ista. Zatim se otisak ohladi vodom. Da se pri skidanju ne bi prsten odijelio od kera, stavi se na rub prstena ekskavator i prsten skida zajedno s termoplastičnom masom. Stoga je važno da se kerom ne pokrije čitav prsten (sl. 96). Ako prsten pri skidanju ne ostane u keru, treba ga naknadno staviti u ležaj, koji se u keru jasno razabire. Ako prsten pri namještanju ne sjedne potpuno, nastane greška, zato treba nastojati da prsten pri skidanju ostane u termoplastičnoj masi. Loš je običaj ako se umjesto ekskavatora za skidanje upotrebljava srpast instrument za skidanje kamenca. Taj je instrument vrlo oštar, lako sklizne i u metalu zareže brazdu. Brazda se doduše poliranjem može iz-

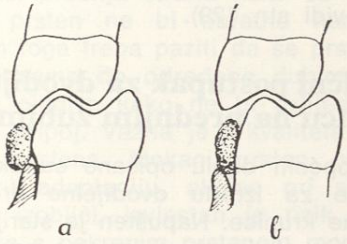

Sl. 93. a) Trbušasto izbočenje zuba iznad gingivalnog ruba odbija hranu i zaštićuje gingivu; b) ravna vestibularna ploha pogoduje sakupljanju detritusa na gingivalnom rubu

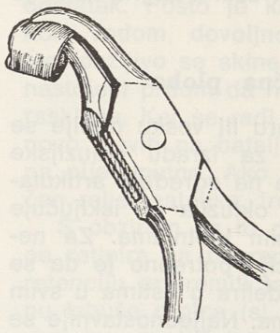

Sl. 94. Kljunasta kliješta za oblikovanje prstena

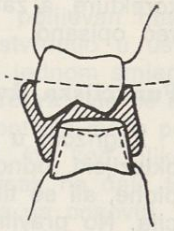

Sl. 95. Statički zagriz kerom za okluzijsku plohu zahvaća 3/4 visine prstena, a antagonist do ekvatora.

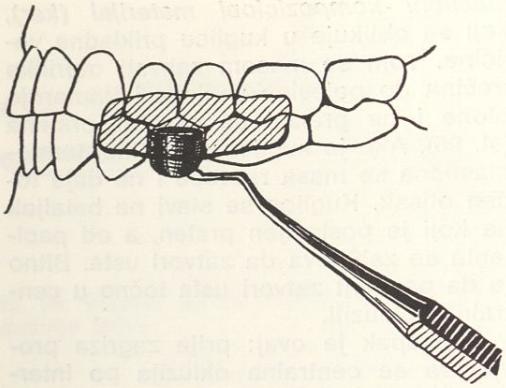

Sl. 96. Rub prstena oslobodi se kera, što omogućuje da pri skidanju ekskavatorom prsten ostaje u otisku

ravnati, ali se time metal istanji. U otisku treba da se dobro raspoznaju: negativ brušene površine zuba, okluzijska ploha antagonista i polovica susjednog ili susjednih zuba. Otisak se opere od sline i nečistoće i predaje u laboratorij.

Osim ovog postupka direktnog obrezivanja i prilagođavanja prstena u pacijentovim ustima *lakše je prsten obrezati indirektno na modelu.* To se preporuča onda kada je rad u ustima otežan zbog nepristupačnog položaja zuba (umnjaci) ili ako je terapeut manje spretan. Na točnom odljevu izrađuju se sve opisane faze obrađivanja prstena. Uz odljev treba imati i mjeru opsega zuba. Obrađen prsten namjesti se u ustima, izvrše se eventualne manje potrebne korekture, a zatim uzima zagriz kako je već opisano.

Funkcijska žvačna ploha

Zagrizom u keru ili vosku dobije se okluzijski odnos za izradu okluzijske plohe, ali se time ne određuje artikulacija. No pravilna okluzija ne isključuje smetnje pri kliznim kretnjama. Za nesmetanu artikulaciju potrebno je da se žvačna ploha modelira u ustima u svim dodirnim kretnjama. Najjednostavnije se to postiže tako da poslije zagriza pacijent u još mekanom keru čini klizne kretnje, pa se putanja antagonista odraze u ker-otisku. Tako dobivene kretnje daju razvučeni reljef.

Ako na zubima *postoje jasne abrazijske brusne fasete,* funkcionalna ploha može se dobiti u artikulatoru sa svestranim slobodnim kretnjama, kao što je *Baltersov* artikulator (sl. 248c) i *Biokop,* koji nemaju fiksiranu osovinu. Potrebno je da se potpuni odljev gornje i donje čeljusti stavi u takav artikulator. Klizne kretnje determirane su brusnim fasetama.

Brusne fasete otkrivaju smjer kretanja donje čeljusti koje su s vremenom uzrokovale promjenu reljefa grizne plohe. Istrošene fasete na kvržicama prirodnih zuba dopuštaju kretnje koje su jednake kretnjama pacijentove čeljusti. Ako nema istrošenih brusnih faseta, kretnje se prenose u artikulator pažljivim promatranjem odnosa antagonista pri kretnjama mandibule.

Žvačna ploha može se i u ustima funkcionalno oblikovati ako se na bataljak s adaptiranim prstenom stavi komadić *crnog voska ili sirove gutaperke.* Pacijent zatvara usta i čini sve funkcijske kretnje. Pritom antagonisti oblikuju u vosku putanje svojih kretnji. Pomoću malenog otiska, u kojem je otisnut bataljak s prstenom i susjedni zubi, i funkcionalnog zagriza dobiva se radni odljev, koji prikazuje antagoniste s »razvučenim« plohama. Funkcijski modelirana žvačna ploha krunice omogućuje dovoljan dodir u svim fazama kretnji, bez traumatske artikulacije. (Točnija metoda prikazana je u poglavlju *Mostovi,* vidi str. 129).

Klasični postupak za dvodijelnu krunicu na prednjim zubima

U općem dijelu opisane su ukratko metode za izradu dvodijelne prednje metalne krunice. Napušten je stariji postupak po kojemu se krunica sastavlja od prednje i stražnje štancane plohe. Analogno kao lateralna izrađuje se i prednja krunica, od prstena i lijevane kape (tzv. *metoda biskupske kape*), a takva je solidnija od štancane (sl. 97).

Najveći opseg bataljka mjeri se na isti način kao za bočnu krunicu. Za prilagođavanje prstena marginalnoj gingivi vrijede ista pravila koja su navedena za bočnu krunicu, pa je suvišno ponavljati ih. No izrezivanje incizalnog ruba prstena složeniji je posao nego za lateralni zub. Za gornje zube s jezične strane treba prsten konkavno odrezati (skratiti) koliko zahtijeva situacija u centralnoj okluziji, a s prednje strane koliko je potrebno za morfološko-estetsko oblikovanje plohe. Za donje zube vrijedi obratno.

S tako pripremljenim prstenom uzima se *zagriz u zelenom keru* i određuje vertikalni i horizontalni odnos čeljusti u centralnoj okluziji. U laboratoriju modelira se i lijeva incizalni brid i dio stražnje plohe po kriteriju okluzije, a incizalna trećina do polovice prednje plohe po kriteriju morfologije i estetike.



Sl. 97. Prsten za prednji zub izrezan u obliku biskupske kape

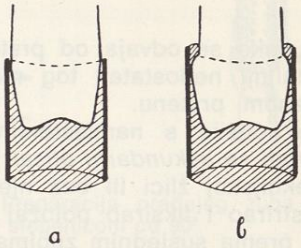

Sl. 98. a) Bakreni prsten ispunjen zelenim kerom smješten pravilno na najširem opsegu zuba; b) pri nedovoljno brušenom bataljku ker se hvata ispod gingivalnog ruba, pa otisak nije točan

Klasični postupak za izradu jednodijelne krunice

Otisak za jednodijelnu krunicu je složen posao, koji iziskuje veliku preciznost. Običan otisak sa sadrom ili alginatom nije dovoljan. Postupa se ovako: po mjeri dobivenoj dentimetrom izradi se *bakreni prsten* i obreže u skladu s oblikom ruba gingive. Rub prstena seže 1 mm ispod ruba gingive, a otprilike je nešto duži od bataljka. Najprikladniji su bakreni *bešavni prsteni* koji su u prometu kao poluproizvodi u potrebnim veličinama. Na prstenu se označi prednja strana kako se pri otisku prsten ne bi obratno namjestio. Osim toga treba paziti da se prsten navuče samo do određene dubine ispod ruba gingive kako ne bi ozlijedio epitelni pripoj. Važna je i kvaliteta bakrenog prstena. Mekani prsten olakšava dobru adaptaciju, ali se pri skidanju lako izobliči. Izvjestan je rizik svakog otiska s bakrenim prstenom mogućnost izobličenja, koje je to veće što je prsten mekši. Pri otisku sa zelenim kerom izobličenje dolazi odmah do izražaja jer se ker odvaja od prstena. Tvrdi prsten nema tog nedostatka, ali se teže prilagođava, osobito na zub s malim promjerom. Pretvrdi prsten može se smekšati kratkim žarenjem i naglim hlađenjem u alkoholu.

Kao materijal za otisak u bakrenom prstenu služi *zeleni ker ili neki elastomer*. Prsten se ispuni vrućim smekšanim kerom i pažljivo navuče na bataljak u smjeru duljinske osi zuba (sl. 98). Zeleni ker treba da je u vrlo plastičnom stanju, dakle još vruć, što je za vitalan zub prilično bolno. Silikon nema taj nedostatak. Pošto je ker, polijevan hladnom vodom, dovoljno stvrdnuo u ustima, pažljivo se skine u jednom smjeru, nastojeći pritom da ne rotira i da se ne rasklima. Ker se radi kontrole može ponovo staviti na bataljak, što kod silikona nije uputno. Ako otisak ne daje točan reljef bataljka, treba ga ponoviti.

S obzirom na to da *glatki elastomer* ne retinira na bakrenom prstenu, treba retenciju pripremiti tako da se u prstenu izbuše rupice (sl. 99). Samo premazivanje specijalnim retencijskim lakom ne daje dovoljno retenciju. Tanki rub

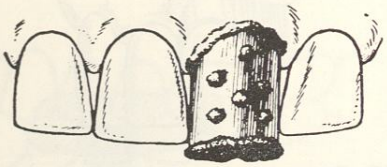

Sl. 99. Otisak silikonom u bakrenom prstenu s retencijskim rupicama

silikona lako se odvaja od prstena, pa je to daljnji nedostatak tog materijala u bakrenom prstenu.

Preko otiska s namještenim prstenom izvodi se *sekundarni otisak* sadrom u konfekcijskoj žlici ili bez nje, da bi se registrirao i fiksirao položaj zuba u odnosu prema susjednim zubima. Treba zahvatiti dovoljan broj susjednih zuba već prema potrebi, bar jedan kvadrant, a ako se radi o prednjem zubu — interkanini predjel. Taj se otisak uzima obično sa sadrom. No pri vezanju sadre razvija se toplina, koja može smekšati ker, pa se otisak pri vađenju može izobličiti. Stoga se pokušao uzimati sekundarni otisak silikonom, koji ne djeluje na ker. Međutim, fiksiranje položaja bakrenog prstena u silikonu prilično je nesigurno, pa se taj materijal bez rezerve ne preporučuje u tu svrhu.

Zagrijavanje kera može se spriječiti tako da se najprije odlomi vestibularni sloj sadre i time bakreni prsten djelomično oslobodi, hladi vodom, a zatim skine zajedno s oralnim dijelom sadrenog otiska. Taj klasični otisak pri preparaciji sa stepenicom prikazan je na sl. 100. Budući da bakreni prsten smeta pri zatvaranju usta, za određivanje centralne okluzije potreban je poseban otisak. *Međusobni položaj čeljusti registrira se pomoću voštanog zagriza* koji se izvodi ovako (sl. 101): pola komercijalne ploče ružičastog voska zagrije se jednakomjerno i nekoliko puta preklopi do širine oko 1,5 cm. Tako se dobije voštani svitak debeo oko 1 cm, a u svitak se stavi kositrena folija ili gaza. Podjednako zagrijan i smekšan te donekle oblikovan prema obliku zubnog luka svitak se pritisne na okluzijske plohe antagonista određenog predjela zubnog luka, a zatim pacijent zatvori usta. Po interkuspidaciji susjednih zuba i na kontralateralnoj strani provjerava se je li pacijent zatvorio usta pravilno u centralnoj okluziji. Terapeut adaptira voštani svitak s vanjske strane, a prije zagriza s unutarnje. Zatim se zagriz ohladi mlazom hladne vode i pažljivo vadi iz usta. Voštani svitak progrizen je do folije koja rastavlja antagoniste. Po zagrizu se izrađuje u laboratoriju sadreni okludator.

Ako je zagriz previše progrizen, odljev neće biti precizan, iako će se moći

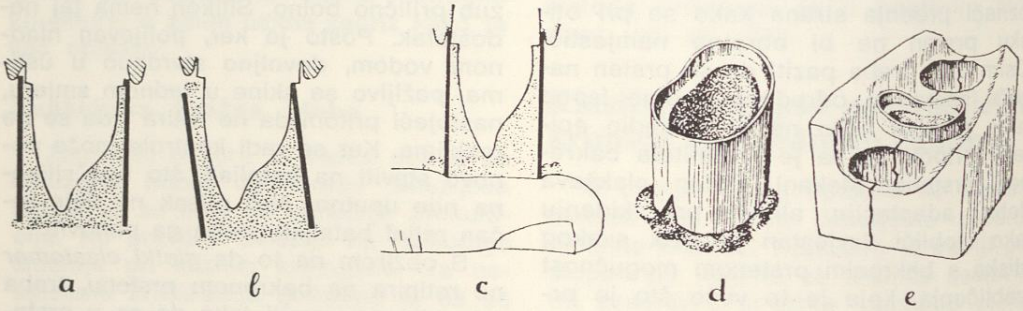

Sl. 100. a) Otisak u bakrenom prstenu ispunjenim zelenim kerom i pravilno namještenim; b) otisak nije pravilno namješten, jaši na stepenici; c) nakon pravilnog namještanja pritisne se suvišak kera u prsten; d) na cervikalnoj strani prstena jasno se razabire stepenica; e) bakreni prsten fiksiran je u sadrenom otisku koji zahvaća i susjedne zube.

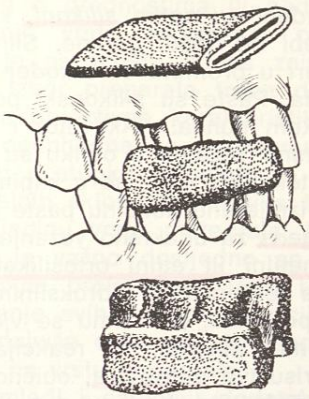

Sl. 101. Voštani zagriz za fiksiranje međusobnog odnosa čeljusti u centralnoj okluziji; voštani svitak pojačan je kositrenom folijom

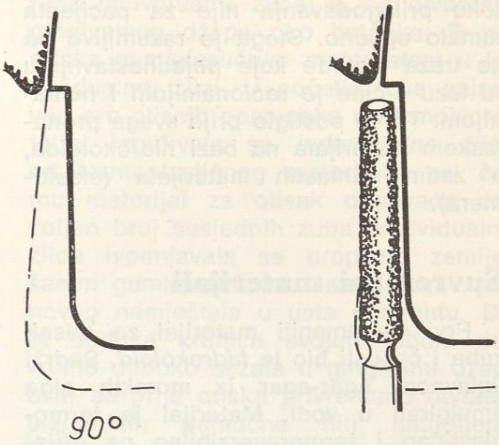

Sl. 102. Preparacija prednjeg zuba s pravokutnom stepenicom od 90°

upotrijebiti. U tom slučaju dobro je uzeti još poseban otisak antagonista u alginatu ili elastomeru.

Za lijevanu krunicu bataljak se preparira nešto obilnije nego za dvodijelnu, pogotovo ako se izrađuje sa stepenicom. Stepenica može biti pravokutna ili zaobljena (sl. 69). Ako je *zadatak stepenice* samo u tome da rub prstena leži unutar periferije zubne supstancije i da se spriječi nadražaj sluznice, dovoljna je zaobljena stepenica. Ako je svrha stepenice da se žvačni tlak prenese na korijen, što se češće provodi pri keramičkoj krunici, stepenica treba da prelazi na korijen pod kutom od 90° (sl. 102). Širina zaobljene stepenice iznosi 0,5 do 1,0 mm, a pravokutne 1,0 do 1,5 mm.

Jednodijelna metalna krunica ima jednoličnu debljinu od 0,40 do 0,60 mm, a nemetalna bar 1,0 mm.

Suvremeni otisni postupci

Uvod

U sadašnjoj fazi razvitka različiti suvremeni otisni postupci, koje još nazivamo i *metodama dvostrukog otiska,* mogu se načelno svrstati u dvije metode:

1. *Metoda dvostrukog istovremenog miješanja*
2. *Metoda korekturnog otiska.*

Metoda korekturnog otiska može se izvesti:

a) s dva gumasta materijala (elastomera),

b) s jednim tvrdim (termoplastičnim) i s jednim gumastim materijalom — vosak i elastomer metoda.

Klasična dvofazna metoda otisaka za krunice (prilagođavanje bakrenog ili definitivnog prstena i poseban otisak za okluzijsku plohu) neugodna je i obično bolna za pacijenta. Nedovoljno iskusan i ne osobito vješt terapeut lako može ozlijediti epitelni pripoj sluznice na zubu i otvoriti periodontalni prostor. Višekratno stavljanje i skidanje prstena u

toku prilagođavanja nije za pacijenta nimalo ugodno. Stoga je razumljivo da se traže metode koje pojednostavnjuju tu fazu i čine je racionalnijom i humanijom. To se postiglo prije svega pronalaskom materijala na bazi hidrokoloida, a zatim gumastih materijala (elastomera).

Suvremeni materijali

Prvi suvremeniji materijal za otisak zuba i čeljusti bio je *hidrokoloid.* Sadrži uglavnom agar-agar iz morskih alga emulgiran u vodi. Materijal je termoplastičan i termoreverzibilan pa grijanjem u vodenoj kupki postaje plastično viskozan. Potrebne su žlice s dvostrukim dnom za hlađenje u toku otiska, što vrlo komplicira postupak. Točnost otiska zadovoljava, no zbog složenog postupka nije prihvaćen u široj praksi. Zamijenili su ga materijali na bazi elastomera.

Od elastomera su najstariji *polisulfidi ili merkaptani* (thiocol), koji su na tržištu od 1950. godine. Polisulfidni elastomeri nastaju reakcijom polisulfidnog polimera s aktivatorom — olovnim dioksidom (PbO_2). U prometu se nalaze u obliku pasta u dvije tube. Jedna je bijela i sadrži polimer — viskoznu tekućinu u punilu — koji je obično cinkov sulfid ili titanijev dioksid. U toj pasti ima i oleinske kiseline, koja ima ulogu usporivača. Druga je pasta smeđe boje i sadrži aktivator (olovni dioksid), dodatno punilo, sumpor, tekući vehikulum i plastifikator, koji je obično klorirani difenil. Miješanjem pasta dolazi do polimerizacije materijala i do unakrsnog vezanja između lanaca, kao pri vulkanizaciji prirodne gume. Paste se miješaju na staklenoj ili papirnoj površini u odnosu što ga preporučuje proizvođač, sve dok mješavina ne postane jednolično smeđa. Materijal stvrdnjava za 7—8 minuta. Dodatkom male količine vode skraćuje se vrijeme stvrdnjavanja. Polisulfidi dolaze u promet u tri stupnja viskoznosti: običnom, tekućem i gustom. Najpoznatiji materijal polisulfidske strukture je *Permlastic* tvrtke Kerr.

Pronađeni su zatim *silikoni,* koji su u upotrebi od 1955. godine. Silikonski elastomeri u prometu su također u obliku pasta. Paste su silikonski polimeri s dodatkom punila. Aktivator i agens za unakrsno vezanje u obliku su jedne ili dviju tekućina, koje se u kapima dodaju na izmjerenu količinu paste prema uputi. Agens za unakrsno vezanje obično je metilni ili etilni ortosilikat, koji reagira s terminalnim hidroksilnim skupinama polimera, pri čemu se vjerojatno eliminira alkohol. Ta reakcija iziskuje i prisustvo aktivatora, obično dialkiltin karboksilata. Kad su dva reagensa zajedno u obliku jedne tekućine, vrijeme stvrdnjavanja je još više skraćeno. Inače je vrijeme za rad u silikona kraće nego u polisulfida, stoga silikoni zahtijevaju brzo miješanje i manipulaciju. Najbolji je način miješanja na staklenoj ili papirnoj površini. Te se paste proizvode također u više stupnjeva viskoznosti, pa postoje mekše, tvrđe i srednje. U polimeriziranom stanju imaju gumasto-elastična svojstva. Danas više od 30 dentalnih industrija reklamiraju svoje silikone, npr. *Xantopren i Optosil* (Bayer), *Lastic 55 i Starra* (Kettenbach, Galenika), *Silaplast i Silasoft* (Detax-Dental), *Coltex* (Coltene), *Dentaflex* (Dental) i drugi.

Osim u brzini stvrdnjavanja, koja je u silikona veća, postoje između polisulfida i silikona razlike i u još nekim svojstvima. Polisulfidi su smeđe boje i izrazitog mirisa, a silikoni se mogu različito bojiti i bez mirisa su. Mogućnost bojenja različitim bojama prednost je silikona, osobito u otisnim metodama u kojima se upotrebljavaju dvije silikonske paste. Silikoni su čišći u rukovanju i kako su malo »uljeviti« na dodir, lako se odstranjuju s otisnutih predjela. Polisulfidi su ljepljiviji i ponešto gnjecavi, no prema naknadnim dimenzionalnim promjenama nešto stabilniji od silikona. U svakom slučaju spomenute specifičnosti pojedinih materijala ne diskvalificiraju jedne pred drugima, već upućuju na prilagođavanje radnih postupaka njihovim svojstvima. Također se ne može sa sigurnošću

govoriti o prednostima ili nedostacima pojedinih vrsta silikonskih preparata, kojih je na tržištu danas zaista velik izbor. Izbor preparata treba da je vezan na objektivne karakteristike materijala neophodne za određenu metodu otisnog postupka, a ostalo je stvar individualnih sklonosti i navika terapeuta na pojedinu vrstu materijala. Međutim, uvijek je važno dosljedno se pridržavati uputa proizvođača, kao i pažljivo obavljanje svih radnih operacija, jer o tome najviše ovisi konačni uspjeh, bez obzira na vrstu materijala.

Najmlađi i najnoviji dodatak skupini elastomera su *polieteri*, koji su u prometu od 1964. godine. Polimer koji se u njima upotrebljava je polieter vezan s etilen-iminom. Stvrdnjavanje nastaje pomoću reagensa, koji je vjerojatno metilni ester sulfonične kiseline. Vrijeme stvrdnjavanja dulje je nego u silikona, a kraće nego u polisulfida. Polieteri nemaju mirisa i početni rezultati pokazuju vrlo dobru dimenzionalnu stabilnost. U prometu su kao dvije paste, ružičasta (sadrži polimer) i plava (sadrži aktivator). Međutim, reklamiraju se i polieteri koji se sastoje od samo jedne paste, npr. *Impregum* (Espe). Krutost stvrdnutog materijala povećava se pri sniženim temperaturama, što upozorava na oprez pri odvajanju odljeva od otiska.

Točan kemijski sastav pojedinog elastomera je tvornička tajna proizvođača, stoga se njihov sastav samo pretpostavlja. Zbog svojih gumielastičnih svojstava, vjernosti reprodukcije i prilično velike dimenzionalne stabilnosti elastomeri su na tržište uvedeni, umjesto nekih drugih materijala, u mnoge stare, a i nove otisne postupke. Ti su materijali inspirirali mnoge autore na iznalaženje različitih primjena i metoda otisaka. Na taj su način posljednjih petnaest godina dobili veliko značenje u mobilnoj, a osobito u fiksnoj protetici.

Prvi put je opisana *nova metoda otiska za krunice* bez bakrenog prstena u američkoj literaturi početkom druge polovice ovoga stoljeća. Ta se metoda sastojala od ovih radnih faza: 1. od izrade individualne žlice; 2. od otvaranja gingivalnog džepa oko bataljka; 3. od *otiska gumielastičnim materijalom* u individualnoj žlici. U početku ove najnovije ere otisnih postupaka u fiksnoj protetici izrađivala se *individualna žlica* od termoplastičnog materijala, pri čemu materijal za otisak obuhvaća dovoljan broj susjednih zuba. Individualna žlica ispunjavala se propisno zamiješanim gumielastičnim materijalom i ponovno namještala u usta pacijentu. Da bi buduća krunica svojim rubom dovoljno duboko sezala u gingivalni džep, ovaj se prije otiska privremeno otvarao ulaganjem pamučne niti natopljene obično u 8%-tni epinefrin i 2%-tni cinkov klorid.

Ovaj, samo u glavnim crtama opisani postupak preteča je suvremenih metoda dvostrukog otiska, koje su dvadesetogodišnjim iskustvom, kritikama i preporukama doživjele različite danas poznate modifikacije. Suvremene metode elastomerima dobrim su dijelom potisnule klasične metode iz upotrebe pa zaslužuju da se detaljno upoznaju. Metode dvostrukog otiska većinom se izvode pomoću dva elastomera različite viskoznosti (gušći i rjeđi) u raznim oblicima konfekcijskih žlica. Nedopuštena uporaba većeg tlaka pri otisku s dva elastomera kao i specifična tehnika izvođenja nalažu da se svaka čeljust posebno otisne. To iziskuje veći potrošak vremena i materijala. Te se metode izvode po principu dvostrukog istovremenog miješanja ili korekturnog otiska.

Bitni je problem kod ovih metoda predjel koji leži ispod gingivalnog ruba *da bi materijal za otisak ušao u gingivalni džep.* Mnogo je truda uloženo da se nađe prikladan način za otvaranje i prikazivanje gingivalnog džepa. U tu se svrhu upotrebljavaju mehanička i kemijska sredstva, eventualno i kirurška.

Mehanička sredstva su provizorna krunica ili bakreni prsten ispunjen gutaperkom; rub prstena malo se iskrene i time potisne gingivu. To međutim nije sigurna metoda. Mnogo se propagiraju *specijalne pamučne niti* i koluti koji se

utiskuju u džep. Neki od njih su impregnirani, pa u ustima bubre i tako otvaraju džep. Drugi se namoče u neki adstringens, vazokonstriktor ili hemostiptik, pod čijim se učinkom (zbog retrakcije gingive) širi i prikazuje prostor gingivalnog džepa. Takva su sredstva 10—15%-tni cinkov klorid, alaun, tanin, privin ili tvornički preparati kao što su *Epipak, Gingipak* i drugi. Adrenalin, odnosno epinefrin, koji su se nekad upotrebljavali, napušteni su zbog opasnosti po pacijente s bolesnim srcem, bolesnim krvotokom i hipertireozom.

Prilagođavanje pamučnih niti pipav je posao, iziskuje prilično vremena i spretnosti, a pri plitkom džepu često ne uspijeva. Ne vrijedi ni za nejednolično duboke džepove i onda kad postoje velike razlike u razini dna džepa, kao kod nejednoliko ogoljelih korijena i vidljive bifurkacije. Taj se problem gotovo jedino može riješiti naknadnim laboratorijskim otvaranjem džepa struganjem (radiranjem) na modelu. Za tu je svrhu pak neophodan besprijekoran otisak gingivalnog ruba oko bataljka, koji u tom slučaju ne smije biti tretiran ni sa kakvim adstringentnim sredstvom.

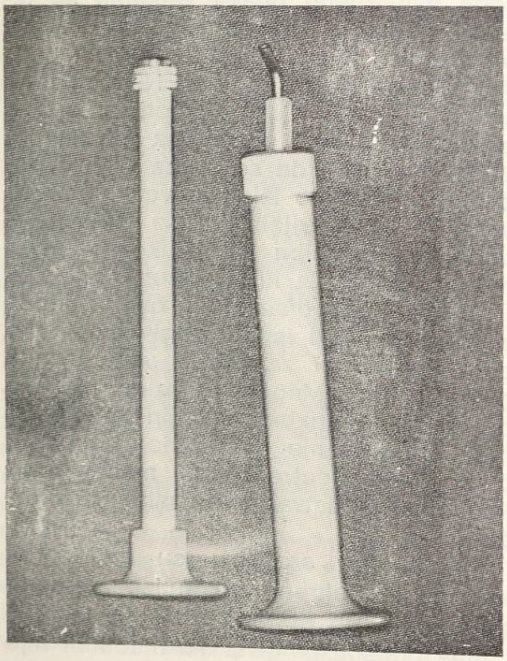

Sl. 103. Štrcaljka za otisak istovremenog dvostrukog zamiješanja

Metoda istovremenog dvostrukog miješanja

Ta se metoda sastoji u slijedećem: najprije se zamiješana pasta u rijetko tekućem stanju aplicira posebnom štrcaljkom u prethodno otvorene gingivalne džepove i oko bataljka (sl. 103). Istodobno se zamiješa i pasta gušće konzistencije, stavi u konfekcijsku žlicu i otisne preko još mekanog prvog materijala. Obje se mase u međusobnom dodiru i u još mekanom stanju kemijski vežu te stvrdnjavaju istovremeno. Ako to radi jedna osoba, mora biti posebno vješta, stoga je bolje da istodobno miješaju i surađuju dvije osobe. Ta je metoda složena, stoga je neophodna uvježbana suradnja s pomoćnicom, jer se tvrđi materijal mora aplicirati neposredno nakon prvog, a da slina pritom ne namoči radno polje i ne uđe između slojeva. Korekturni otisak bolje prikaže gingivalni džep, jer prvi otisak djeluje kao čep koji utiskuje drugi rjeđi materijal pod tlakom u džep, što se štrcaljkom u toj mjeri ne može postići. Mogućnost stanovitog utiskivanja je prednost, ali i mogući nedostatak za ukupni otisak, jer zbog gumastih svojstava materijala može prouzročiti deformacije i dimenzionalne netočnosti.

Korekturni otisak sa dva gumasta materijala

Dvostruki otisak po korekturnoj metodi sastoji se u načelu od prvog i od korekturnog otiska. Prvi otisak predstavlja neku vrstu individualne žlice, a izvodi se u konfekcijskoj žlici za svaku čeljust posebno. Prethodno se otvara gingivalni džep. Isprva se prvi otisak izvodio sadrom, koja se pokrivala slojem pjenaste gume da bi se očuvao

prostor za gumasti materijal iz drugog otiska, ili, kao što je već rečeno, štenc-masom na koju se stavljala platnena krpica za čuvanje prostora. Danas se za *prvi otisak* upotrebljava u konfekcijskoj žlici tvrdo elastičan gumasti materijal na bazi silikona, npr. *Optosil* ili *Starra,* ili pak na bazi polisulfida, npr. Kerrov *Permlastic* (heavy body) (sl. 104).

Dobri rezultati s prvim otiskom na bazi elastomera uvjetovani su nizom mjera kojih se treba pridržavati. Konfekcijsku žlicu ispunjenu tim materijalom treba obazrivo namjestiti u usta. Lagani pritisak dopušten je samo dok je masa još mekana i polutekuća. Kad se pasta počne stvrdnjavati, ne smije se više vršiti pritisak koji nakon vađenja žlice iz usta elastično popusti pa bi zbog toga moglo nastati izobličenje i promjena volumena. Zato *nije uputno ovaj materijal upotrijebiti pod zagrizom,* kako to u posljednje vrijeme preporučuju neke dentalne industrije. Pogotovo se ne smije vršiti korekturni otisak s dva elastomera pod zagrizom. Prije definitivnog, tj. korekturnog otiska, odstrane se lepršava gumasta interdentalna septa, otisak se očisti od sline i krvi te dobro osuši, jer *slina sprečava kemijsko spajanje* obaju materijala. Korekturni je materijal pasta rjeđe konzistencije i treba ga zamiješati u propisanom omjeru te njime ispuniti prvi otisak bez većih suvišaka. Prevelika količina korekturne mase nepovoljno utječe na točnost otiska.

Glavni je nedostatak korekturnog otiska *opasnost od deformacije zbog pritiska pri ponovljenom namještanju u usta.* Korekturnim otiskom (drugim otiskom) poboljšava se prvi i otklanjaju njegove moguće greške. Međutim, sam korekturni materijal zauzima stanovit prostor, pa ako ga ima u suvišku i ako se otisak izvodi pod pritiskom, može suprotno potiskivati prema masi prvog gumastog otiska, koja mu donekle popušta, jer prema tvrdoj površini zuba ne može.

Prilikom vađenja definitivnog otiska iz usta prevladava elastični pritisak gumaste mase prvog otiska, koje ima znatno više nego korekturne, a ima tendenciju da se vrati u prijašnje stanje prije deformacije izvedene pod pritiskom. Na taj se način otisak izobličuje i smanjuje, što znači da će i kasnije odljev biti manji od originalnog bataljka. Ta se pojava uspoređuje s *»fenomenom čepa«.* Izobličenje je to veće što je slabija mogućnost za otjecanje suviška materijala. No stanovit je pritisak poželjan radi što boljeg prikaza gingivalnog džepa. Stoga se problem rješava tako da *umjereni pritisak potraje samo prvih desetak sekundi,* a zatim se pusti da otisak veže bez ikakvog pritiska. Razumljivo je iz toga također da korekturni otisak pod zagrizom, koji treba da traje cijelo vrijeme stvrdnjavanja, s dva gumasta materijala nipošto ne dolazi u obzir.

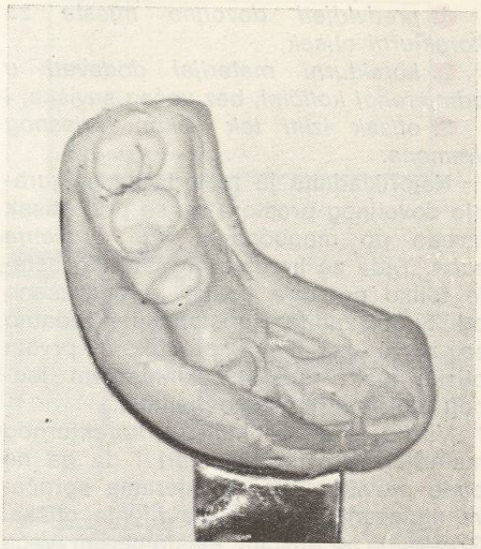

Sl. 104. Korekturni otisak s optosilom i ksantoprenom u konfekcijskoj žlici

Pošto je i korekturni materijal poprimio definitivnu gumastu konzistenciju, otisak se vadi iz usta, ispere tekućom vodom, pregleda i uputi u laboratorij.

Da bi se izbjegle dimenzionalne greške, treba poduzeti ove mjere:

1. *predvidjeti dovoljno mjesta za korekturni otisak,*
2. *korekturni materijal dodavati u odmjerenoj količini,* bez većeg suviška, i
3. *otisak izliti tek nakon izvjesnog vremena.*

Najprikladnija je metoda za osiguranje dovoljnog prostora da se prvi otisak izvede po mogućnosti *prije brušenja zuba.* Tada za korekturni materijal ostaje toliko prostora koliko je odbrušeno od tvrde zubne supstancije. Dodatno se može cervikalni predjel u prvom otisku malo proširiti uklanjanjem jednog sloja oštrim instrumentom.

Važno je da se količina korekturnog materijala pravilno odmjeri i da ga ne bude previše. Tim se mjerama sprečava djelovanje čepa i iskrivljenje otiska. Greška je s gušćim elastomerom veća nego s rijetkim.

Vremenski rok za izlijevanje otiska uvjetovan je dimenzionalnim promjenama, koje se u silikonu događaju nakon stvrdnjavanja. Neki autori navode da se dimenzionalne promjene u smislu kontrakcije i ekspanzije zbivaju još neko vrijeme nakon stvrdnjavanja materijala.

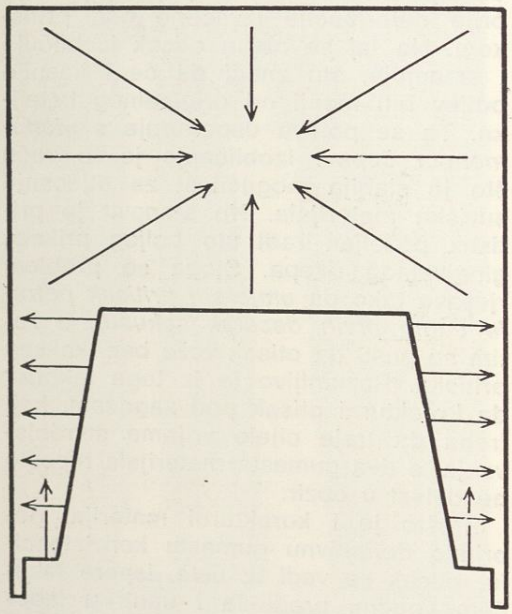

Sl. 105. Različito debeli slojevi silikona kontrahiraju se nejednolično. Shema kontrakcije elastomera u prstenu (prema J. Bittneru).

Glavne dimenzionalne promjene završavaju se prvih nekoliko sati od izvođenja otiska, prema tome se iz istih izvora preporučuje izliti otisak nakon tog vremena. Međutim, drugi autori, premda se slažu da se glavne promjene zbivaju prvih sati, ističu kontrakciju kao glavnu promjenu. S tim u vezi logična je i preporuka da se otisci izliju neposredno nakon izvođenja (*Ritze*). Kontrakcija je veća prema većoj masi materijala, tj. prema debljim slojevima, što znači da se *slojevi nejednake debljine nejednako kontrahiraju* (sl. 105). Iz toga proizlazi da je dobro da silikon bude svuda raspoređen u istoj debljini, i to u što tanjem sloju. To se međutim može provesti samo s korekturnim otiskom, a ne i s prvim.

Korekturnim otiskom, ako se izvodi dovoljno vremena nakon prvog, mogu se kompenzirati kontrakcijske promjene prvog otiska, pri kojem je praktički teško postići jednakomjernu debljinu silikona u svim dijelovima otiska. Kontrakcija silikona uvelike ovisi i o brzini stvrdnjavanja, tj. o odnosu katalizatora i paste. S više katalizatora brzina stvrdnjavanja je veća, ali je veća i kontrakcija. Stoga je važno što dosljednije pridržavati se uputa proizvođača u pogledu odnosa paste i katalizatora, a time i brzine stvrdnjavanja. Napokon treba reći da dimenzionalne promjene koje se kreću kod gotovo svih silikona u granicama od nekoliko tisućinka (‰) linearne kontrakcije nemaju veće praktično značenje za najveći broj fiksno protetskih radova, izuzev radova za koje je neophodna posebna preciznost (inleji i dr.).

Korekturni otisak s voskom i elastomerom

Da bi se izbjegle greške koje mogu nastati međusobnim djelovanjem dvaju elastičnih gumastih materijala, da bi se otisak mogao izvesti istodobno za obje

čeljusti pod zagrizom i da bi se izbjegle teškoće koje može pričinjavati termoplastični štenc ili ker kao materijal za individualnu žlicu (prvi otisak), upotrebljavamo *za prvi otisak ružičasti vosak*. Vosak je termoplastičan, a pri sobnoj i pri nižim temperaturama dovoljno tvrd i na deformacije upravo dovoljno otporan materijal ako se upotrebljava u adekvatnim količinama i na odgovarajući način.

Postupak

Ploča ružičastog voska zagrije se na plameniku i savije ukršteno (sl. 106) da bi se dobio svitak približno u obliku kvadra visok 1,5 cm, širok 2—2,5 cm, a dug prema potrebi, tako da otisak obuhvaća barem po jedan susjedni zub, a po potrebi i više. Savijanje na opisani način značajno je jer se sprečava nepoželjno raslojavanje i moguće štetno djelovanje sila unutarnje napetosti. Općenito je za otisak objekata u jednom kvadrantu čeljusti s antagonistima ili za otisak interkaninog prostora potrebna cijela ploča komercijalnog voska, tj. ploča dugačka približno 17 cm, široka oko 9 cm i debela 1,5 mm. Za otisak jednog lateralnog zuba koji je brušen za samostalnu krunicu potrebna je barem polovica normalne ploče da bi se dovoljno obuhvatili zubi ispred i iza bataljka i da bi tako dobivena voštana individualna žlica imala dovoljnu debljinu.

Na opisani način oblikovan svitak aplicira se u usta još u stanju plastičnosti tako da se najprije smjesti umjerenim pritiskom na izbrušene zube i okolni dio zubnog luka. Uputno je da se vestibularno postavi stranica svitka koja bi se pri zagrizu mogla raslojiti, pa se lako prstima oblikuje i prilagodi tkivu, dok s jezične strane dolazi neprekinuta ploha (sl. 107). Pritiskom prstiju vosak se pažljivo priljubi, naročito s jezične strane zubnog luka, a zatim pacijent zagrize u voštani svitak. Na zubima koji nisu voskom pokriveni utvrdi se je li zagriz u centralnoj okluziji. Tada se vosak prstima još priljubi vestibularno objema zubnim lukovima, malo se pričeka dok postane tvrđi ili se polijeva hladnom vodom i napokon paž-

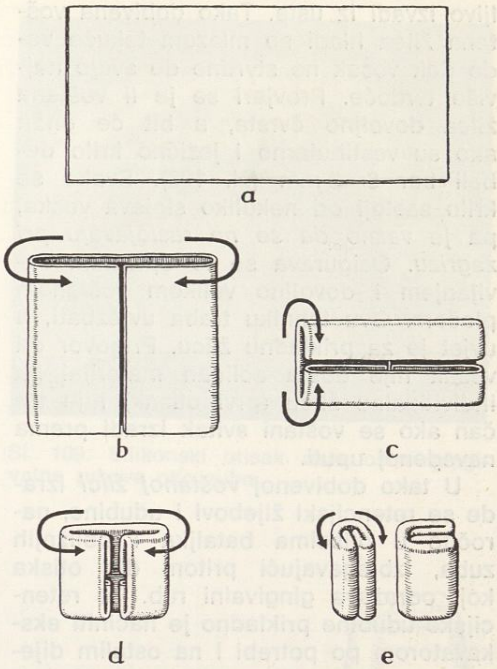

Sl. 106. Naša metoda savijanja voštane ploče: ploča se prelama u međusobno okomitim smjerovima; time se sprečava raslojavanje i djelomično se neutralizira unutarnja napetost

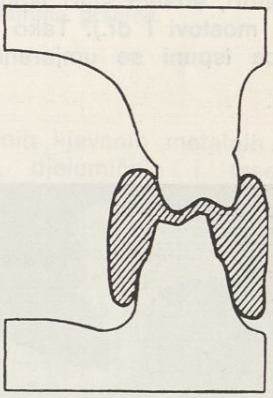

Sl. 107. Pravilno savijena voštana ploča oblikuje pri zagrizu vestibularno i jezično krilo, dovoljno debelo da se spriječi izobličenje voska

ljivo izvadi iz usta. Tako dobivena voštana žlica hladi se mlazom tekuće vode dok vosak ne stvrdne do svoje najviše tvrdoće. Provjeri se je li voštana žlica dovoljno čvrsta, a bit će onda ako su vestibularno i jezično krilo debeli bar 6—8 mm (sl. 108). Svako se krilo sastoji od nekoliko slojeva voska, pa je *važno da se ne raslojavaju pri zagrizu.* Osigurava se to opisanim savijanjem i dovoljno velikom voštanom pločom. Ovu tehniku treba uvježbati, a uvjet je za prikladnu žlicu. Prigovor da vosak nije dosta solidan materijal za individualnu žlicu (prvi otisak) nije točan ako se voštani svitak izradi prema navedenoj uputi.

U tako dobivenoj *voštanoj žlici* izrade se retencijski žljebovi i udubine, naročito u otiscima bataljka i obližnjih zuba, izbjegavajući pritom dio otiska koji odražava gingivalni rub. Te retencijske udubine prikladno je načiniti ekskavatorom po potrebi i na ostalim dijelovima voštane žlice koji će primiti elastomer. Takva je retencija potrebna jer između voska i elastomera nema ljepljivosti, a treba je načiniti to temeljitije što je retencijska situacija u ustima izrazitija (zbijeni postav zuba, interdentalni prostori, stršeći stari ispuni, stare krunice i mostovi i dr.). Tako pripremljena žlica ispuni se umjereno silikonom ili nekim drugim *elastomerom.* Pri tome je *dovoljno da se ispune svi negativi otisnutih zuba.* Zatim se namjesti u ustima u istom položaju u kojem je bila prilikom zagriza u vosku. Pacijent ponovi zagriz u centralnoj okluziji i miruje dok se pasta ne stvrdne do propisane gumaste konzistencije. Tada otvori usta, otisak se oprezno izvadi bez deformacije, opere vodom i pregleda. Ako je potrebno, odstrane se škaricama viškovi silikona i postojeće lepršave vrpce silikona, koje su nastale otiskom udaljenijih interdentalnih prostora. To treba učiniti zato da pri izlijevanju otiska ne dođe do grešaka i izobličenja.

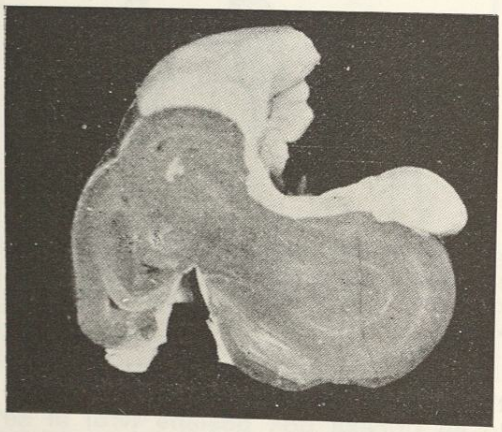

Sl. 108. Snimka presjeka voštanog zagriza

Pri izradi svitka može se među slojeve voska staviti cinčana folija ili tanka tkaninska mrežica (npr. komadić gaze ili slično), kojom se pojača voštana žlica i veza između jezičnog i vestibularnog krila.

Teškoće za postizavanje pravilnog otiska mogu nastati ako su papile obližnjih parodontoznih zuba atrofične i interdentalni prostori upražnjeni, a sačuvane su široke dodirne plohe. Tada elastomer ispuni interdentalne prostore i u njima se zadrži i pri vađenju otiska, pa dolazi do trganja pojedinih njegovih dijelova, što predstavlja neuspjeh. U takvim je slučajevima neophodno prije otiska ispuniti odgovarajuće prostore malim količinama mekanog voska. Otisak neće uspjeti ni ako elastomer uđe ispod rubova preširokih krunica na susjednim zubima ili ispod tijela postojećih mostova. Tu mogućnost također treba predvidjeti prije izvođenja korekturnog otiska te odgovarajuće prostore ispuniti malim količinama ružičastog voska ili znatno pojačati retencije u voštanoj žlici. Oštre naslage zubnog kamenca mogu također uzrokovati trganje silikonske mase, stoga ih prethodno treba odstraniti.

Opisana metoda dvostrukog otiska izvodi se *bez prethodnog otvaranja gingivalnog džepa* i omogućuje potpunu izradu krunice na laboratorijskom odjelu bez daljnjeg sudjelovanja terapeuta i pacijenta. Osnovno je pravilo da se otiskom dobiju sasvim *precizni gin-*

givalni rubovi, a ne i potpuni gingivalni džepovi, što se pretpostavlja kod drugih suvremenih metoda dvostrukog otiska s dva elastomera. Metoda je udobna za pacijenta i terapeuta, a terapeutu i zubnom tehničaru smanjuje utrošak vremena.

Postupak otiskivanja nadasve je human u odnosu prema klasičnim metodama jer izbjegava neugodne zahvate, kao što je prilagođavanje metalnih prstena u ustima ili hlađenje vruće termoplastične mase na vitalnim zubima, koji su zbog brušenja vrlo osjetljivi. Upotrijebljeni materijali vosak i elastomer, iako se kemijski ne spajaju, međusobno su kompatibilni, dobro se podnose i vjerno odražavaju otisnute predjele (sl. 109).

Osobitost je ove metode u laboratorijskom radu u tome što:

a) zubni tehničar *bez teškoća oslobađa radni odljev,* uz prethodno zagrijavanje voska, od otiska i ima dobar pregled o veličini i obliku zuba obiju čeljusti. Budući da se elastomer ne razvlači i ne lomi u potkopanim predjelima kao ker te daje posve vjeran otisak sa svim greškama, lako se u preparaciji za krunice i inleje otkrivaju eventualni propusti i greške;

b) na odljevku prepariranih zuba *odstruže se (radira) gingivalni rub* od njegova vrha u apikalnom smjeru za 1—1,5 mm prikladnim nožićem, ali se pritom mora paziti da se cervikalni opseg bataljka ne suzi niti proširi (sl. 110). Ovim se postupkom kompenzira prethodno otvaranje gingivalnog džepa u drugih suvremenih metoda sa svom njegovom problematikom i postiže se to da, uz eventualne manje korekcije u ordinaciji, krunica seže odgovarajuće duboko u gingivalni džep. Uz dostatnu pažnju tehničara i terapeuta rub krunice pravilno prianja i uz periferiju bataljka.

Ostale radne faze jednake su kao i za svaku krunicu.

Metoda korekturnog otiska voskom i elastomerom (obično upotrebljavamo ružičasti vosak i *Lastic 55*) *prikladna je* za izradu svih dvodijelnih krunica,

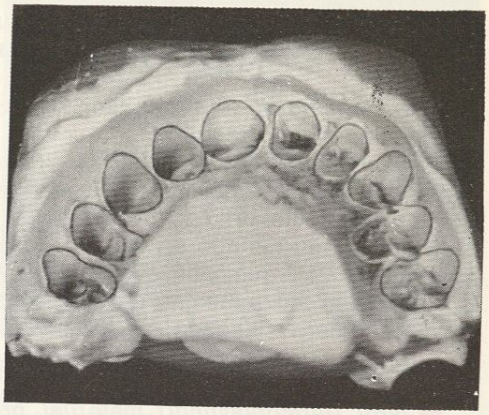

Sl. 109. Silikonski otisak daje oštre gingivalne rubove oko zuba

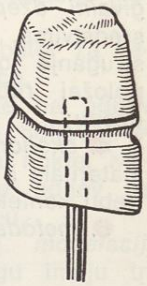

Sl. 110. Na sadrenom odljevu bataljka označi se gingivalni rub, zatim se struže 1—1,5 mm apeksno i ponovno označi granica. Ispod te granice izdubi se okruglim svrdlom kanal, i tako pri modeliranju sačuva planirana granica.

jednodijelnih lijevanih metalnih krunica (potpunih, djelomičnih i fasetiranih), akrilatnih i keramičkih krunica te inleja.

Metoda nije prikladna za izradu krunice s kolčićem i pinleja. Pri preparaciji stepenice u razini samog gingivalnog ruba često je za metalne krunice, da bi se džep zahvatio i subgingivalno, bolje primijeniti metode s bakrenim prstenom, kojim treba pokriti rub krunice. No pri subgingivalnim preparacijama stepenice za krunice, osobito keramičke, metoda uglavnom zadovoljava.

Na osnovi našeg petnaestogodišnjeg kliničkog i laboratorijskog iskustva kao i na osnovi do sada rečenog može se zaključiti da se metoda korekturnog otiska voskom i elastomerom može preporučiti kao standardna suvremena

metoda u izradi krunica. Prednosti su te metode pred klasičnima prije svega u ovome:

1. *racionalna je* — tok kliničke izrade mnogo se skraćuje;

2. *humanizira jednu kliničku fazu* koja je i po klasičnoj metodi i u ruci vještog terapeuta prilično neugodna.

Prednosti su metode s tvrdim (termoplastičnim) i gumastim materijalom pred ostalim suvremenim metodama s dva elastomera slijedeće:

1. *omogućuje istodobni otisak obaju zubnih lukova pod tlakom zagriza;*

2. *tvrdi (termoplastični) materijal prvog otiska dopušta primjenu stanovitog pritiska* pri korekturnom otisku bez opasnosti da se izobliči zbog mogućeg »fenomena čepa«;

3. *ne treba prethodno otvarati gingivalni džep* adstringentnim i sličnim sredstvima, a pravilno laboratorijsko struganje odljevka omogućuje željeni položaj ruba krunice u gingivalnom džepu;

4. *ekonomična je* u pogledu štednje materijala i vremena te ne iziskuje upotrebu konfekcijske žlice;

5. *metoda je jednostavna.*

Vrednovanje raznih metoda otiska

Opisane su dvije u načelu različite skupine metoda otisaka, s prstenom i bez njega, njihove prednosti i slabosti. Glavni uvjet za uspješni otisak kerom u bakrenom prstenu je bataljak bez potkopanih mjesta na kojima se ker razvuče ili lomi. Glavna teškoća otiska bez prstena je točno prikazivanje graničnog ruba preparacije, dok sitna podminirana mjesta ne uzrokuju neuspjeh jer se otisak može u cijelosti izvaditi iz usta. Granica preparacije pri otisku s prstenom određena je rubom prstena i prema tome sasvim jasna. Međutim, nije sasvim jednostavno u ustima pravilno odrediti najpovoljniji položaj ruba prstena subgingivalno. Stoga se njegova granica određuje paušalno, otprilike 1 mm pod gingivom. Pri otiscima bez prstena (elastomerima) granica krunice jasna je ako se gingivalni džep otvara i prikaže nekom metodom u ustima ili na odljevku. U ustima, vrpcama natopljenim u adstringentna sredstva, nastoji se prikazati čitava dubina gingivalnog džepa, ali to nije uvijek lako. Poteškoće nastaju pri samoj subgingivalnoj aplikaciji vrpce, zatim zbog nejednolike dubine i nejednolike razine gingivalnog džepa u odnosu prema horizontalnoj ravnini. Laboratorijsko struganje gingivalnog ruba na odljevku također nije još najsretnije riješeno i uvelike ovisi o vještini zubnog tehničara i o usklađenosti s radom terapeuta. No pri uigranoj suradnji i dovoljnoj vježbi ta metoda pokazuje zadovoljavajuće rezultate. Primjena metode bez prstena ne dolazi u obzir pri izradi krunice s kolčićem, a donekle je ograničena i za preparaciju s pravokutnom stepenicom. Naša metoda s voskom i silikonom ima tu prednost što se ne radi s dva gumielastična materijala, što je jednostavna i jeftina. U svakom slučaju bitno je pridržavati se uputa koje su uvjet za uspjeh svake metode. Dobri rezultati mogu se postići jednim i drugim metodama. Svaki zubni liječnik daje prednost onoj metodi s kojom ima najbolje iskustvo i s kojom se najbolje uvježbao. Otisak s elastomerom za krunice udomaćio se u protetskoj praksi. To iziskuje osobitu pozornost pri izradi odljeva. Od svih materijala koji se upotrebljavaju za pravljenje odljeva za krunice — modelni cement, amalgam, autopolimerizati, specijalna tvrda sadra i drugi — pokazalo se da je *najprikladniji materijal specijalna tvrda sadra.* Dovoljno je tvrda i stalna u volumenu.

Neke osobitosti laboratorijskog rada

Postupak pri galvanizaciji. Otisak s kerom ili silikonom u bakrenom prstenu izloži se galvanskoj metodi presvlačenja bakrom, srebrom ili niklom ovako: unutarnja strana premaže se grafitnom pastom i time nastaje dobar vodič struje, pa se u bakre-

noj kupki taloži tanki sloj metala. Preporučuje se produžena galvanizacija od 12 sati. Galvanizacija otiska bakrom, niklom i srebrom teško se uvodi u praksu jer proces metalizacije traje 10—15 sati, a i ne postižu se uvijek jednako debeli slojevi. Novije metode pomoću Galvo-Spreya ubrzavaju i olakšavaju tu metodu. Inače su mišljenja o vrijednosti galvanizacije prilično podijeljena. Smatra se da rezultati nisu u skladu s povećanom tehničkom procedurom.

Preostali unutarnji prostor ispunjava se modelnim cementom, tvrdom sadrom ili autakrilatom, a istim se materijalom oblikuje i sadreni korijen na odljevu. Korijen se pojačava i produži metalnim kolčićem. Direktno izlijevanje iz otiska s dva elestomera s tvrdom sadrom krije u sebi opasnost da se pri punjenju širi lumen *(Ritze)*. Stoga treba izlijevati s dovoljno rijetkom sadrom. Ispunjeni bakreni prsten vrati se u otisak i pričvrsti voskom. To je naročito važno za silikonski otisak kako se pri izlijevanju ne bi pomaknuo. Prije nego se bakreni prsten skine s gotovog odljeva, napravi se *tik ispod prstena cirkularni žlijeb,* i time se točno odredi granica dokle treba modelirati krunicu. To vrijedi i za rad s prijenosnom kapicom. Prednost imaju metode gdje se prilikom izlijevanja stavi kolčić posebno u svaki otisak bataljka. Nakon stvrdnjavanja sadre izolira se i izlije postolje otiska. Tako se svaki zub može posebno izvaditi iz sadrenog odljeva i ponovno fiksirati (sl. 111).

Pri radiranju gingivalnog ruba za 1—1,5 mm na odljevku tehničar treba da pazi kako se opseg zuba na gingivalnom rubu ne bi niti povećao niti smanjio. Preporučuje se gingivalni rub označiti zašiljenom olovkom da se pri struganju odljevka ne bi izgubila orijentacija (sl. 110), tada strugati 1—1,5 mm, a ispod struganjem dobivene granice okruglim svrdlom urezati žlijeb. Takav sistematski rad jamči pravilan odnos krunice prema gingivi.

Model zuba mora se nešto povećati, i to iz ovih razloga:

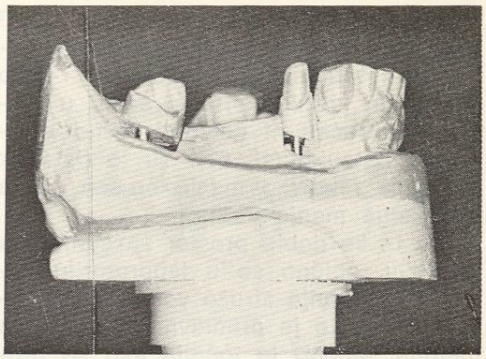

Sl. 111. Metoda s posebnim kolčićem za svaki bataljak olakšava modeliranje na sadrenom bataljku

1. da se kompenzira kontrakcija metala pri lijevanju i
2. da se dobije međuprostor za cement za pričvršćenje krunice.

U tu svrhu prikladno je na odljev adaptirati cinčanu foliju ili odljev presvući voskom ili lakom za nokte. Međutim, treba paziti da se odljev ne proširi na cervikalnom rubu.

Pri tehničkoj izradi, tj. *modelaciji svake krunice* važnu ulogu imaju tri faktora:

1. prikladan oblik ploha krunice,
2. mehanička retencija i
3. termoizolacija.

— *Okluzijska (žvačna) ploha* određuje se okluzijom i artikulacijom ili specijalnim zadatkom. Aproksimalne plohe određene su dodirnom plohom, a bukolingvalne anatomskim oblikom zuba ili specijalnim zadacima krunice (retencija za kvačicu itd.).

— *Mehanička retencija* proporcionalna je s veličinom površine bataljka. Što je taj dodir veći, retencija je sigurnija. Prema tome u idealnom slučaju krunica bi trebala da naliježe potpuno na bataljak. Međutim, to bi prouzročilo teškoće pri namještanju, a prostor za cement, time i termoizolacija, bio bi premalen.

— *Dovoljna toplinska izolacija* neophodna je, a to osigurava sloj cemen-

ta koji mora imati bar 30 mikrona (0,03 mm). Suprotnost između postulata retencije i termoizolacije može se i tako riješiti da krunica prianja samo u cervikalnoj trećini ili četvrtini točno kružno na bataljku (sl. 87). Tu je bataljak najčešće relativno manje brušen pa je i izolacija manje važna.

Da bi se dobio prostor za cementnu izolaciju, obično se u laboratoriju nakon modeliranja struže vosak s unutarnje strane; to je primitivna i nesigurna metoda. Mnogo je točnija ako se prostor za izolaciju osigura slojem voska, a modelira se preko tog sloja, no u tom slučaju treba modelirati autakrilatom (*Palavit G* i sl.). Osobiti obzir zahtijeva krunica koja služi za retenciju djelomične proteze. Treba modelirati s aspekta protetskog ekvatora, koji elastičnoj kvačici omogućava sidrenje tako da se ona može namjestiti bez prevelikog trenja. Osobitu pažnju treba obratiti modeliranju okluzijske plohe ako je planiran *okluzijski upirač,* koji s ostalom plohom treba da čini funkcionalnu cjelinu i da ne bude viši od razine plohe, što bi uzrokovalo klizne smetnje.

Ispitivanje gotove krunice u ustima

Krunica treba da pravilno okludira i artikulira s antagonistima, tj. treba da bude potpuno prilagođena individualnoj okolini. Preniska okluzija smanjuje žvačni učinak nadomjeska, a previsoka ima još težih posljedica. Već neznatno povišenje okluzije djeluje traumatski, uzrokuje hiperemiju periodonta: zub postaje osjetljiv na pritisak i kucanje. Ti se simptomi mogu pojačati do pulpitičkog napadaja.

Ako je pri ispitivanju zagriza samo krunica u dodiru s antagonistima, a ostali su zubi izvan okluzije, treba sustavno potražiti uzroke tom stanju, a ti mogu biti:

1. *Premalen međuprostor između bataljka i antagonista,* obično zbog nepravilno brušene žvačne plohe (sl. 112). Ta se greška događa češće na unutarnjim kvržicama, koje su brušenju manje pristupačne. Obično nije čitava ploha premalo brušena, već samo neki predjeli smetaju okluziji. Nepotrebno je i pogrešno prebrusiti čitavu žvačnu plohu, osobito ako je zub vitalan, nego treba pronaći nedovoljno brušeno mjesto. Greška se prikladno pronalazi ovako: krunica se ispuni pastom za otisak ili crvenim voskom i stavi na bataljak. Kada pasta stvrdne, navlaka se skine. Tamo gdje okluzijska ploha dodiruje bataljak metal je istisnuo pastu i prosijava. Analogno mjesto na bataljku premalo je brušeno i treba ga dobrusiti.

2. Premalen međuprostor nastaje i tako da se bataljak nakon brušenja *diže iz alveole.* Tome su skloni parodontozni zubi. Dovoljno je da se krunica privremeno pričvrsti i jedan do dva dana ostavi u ustima; zub se tada vraća u alveolu i okluzija je pravilna.

3. Preširoka krunica *smeta na dodirnoj točki* (sl. 113. i 114) pa pacijent osjeća pritisak na susjedni zub. Greška nastaje nepažnjom u laboratoriju ako se ošteti sadreni susjedni zub.

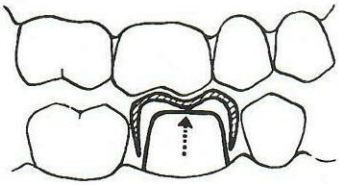

Sl. 112. Okluzijska ploha bataljka brušena je nedovoljno u fisuri, pa je interokluzijski prostor premalen

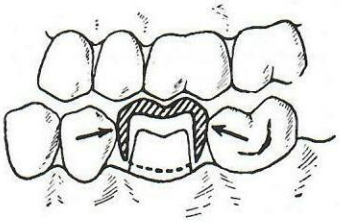

Sl. 113. Susjedni zubi oštećeni su na modelu, pa je krunica preširoka i ne da se namjestiti

4. Na štancanoj žvačnoj plohi pojačanoj *s mnogo lema* može smetati lem koji se nejednolično sakuplja na prijelazu s okluzijske plohe na bočne i u udubinama kvržica.

5. Često *smetaju oštri rubovi* koji nastaju brušenjem okluzijske plohe, pa te rubove treba zaobliti. Takva greška češće nastaje kad se prsten oblikuje u laboratoriju, rjeđe kad se oblikuje u ustima (sl. 115).

Pri ispitivanju krunice u ustima preporučuje se pridržavati se ovog redoslijeda:

1. *oblik ploha,*
2. *odnos prema zubnom tkivu,*
3. *odnos prema sluznici,*
4. *odnos prema susjednim zubima,*
5. *odnos prema antagonistima* u okluziji i u kliznim kretnjama.

Odnos prstena prema gingivi ispituje se sondom. Dodirom sonde ustanovi se je li prsten dobro prilagođen bataljku. Preširoki prsten reže meso, pa zubno meso na tom mjestu izblijedi.

Klizne kretnje ispituju se indigo-papirom, no krunica koja je polirana na visoki sjaj ne prima boju, stoga treba artikulaciju ispitati prije poliranja ili plohi s pijeskom oduzeti visoki sjaj (matirati). Međutim, sve parafunkcijske kretnje ne otkrivaju se time pa je bolje da se krunica nosi privremeno, jedan do dva dana; žvakanjem nastaju svijetle brazde koje označuju prerani dodir u artikulaciji.

Dovoljan dodir sa susjednim zubom ispita se tankom zubnom svilom, koja se pokušava provući kroz dodirnu točku ili plohu, a pritom se osjeti stanovit otpor ako je dodir dovoljno tijesan. Samo optička kontrola ili kontrola sondom nije dovoljna.

Ako se postupa prema ovoj uputi neće se previdjeti ni jedna greška. Ako su sve kontrole uredne, navlaka se predaje laboratoriju na konačno poliranje. *Dobra politura i visok sjaj* potrebni su ne samo zbog ljepote, nego se time *povećava otpornost prema elektrolitičkim procesima i postojanost boje u ustima,* a sprečava se lijepljenje hrane na krunicu.

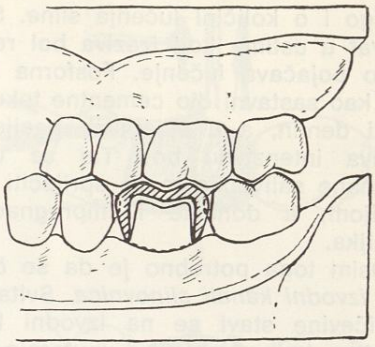

Sl. 114. Greška sa sl. 113. ne smije se ispraviti brušenjem susjednog zuba; time bi se oštetila caklina u predjelu koji pogoduje karijesu

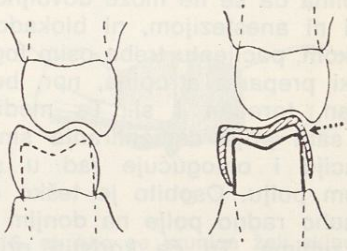

Sl. 115. Povišenje okluzije može prouzročiti premalo brušeni prijelaz lateralne plohe na okluzijsku

Cementiranje krunice

Krunica se pričvrsti na bataljku fosfatnim cementom, koji treba da stvrdne u roku od 3 do 5 minuta. Treba paziti da se pomno očiste interdentalni prostori i štrcaljkom za vodu ili sprejom odstrane ostaci hrane. Prije cementiranja očiste se zub i okolica 3%-tnim vodikovim peroksidom. Sekrecija iz gingivalnog džepa i iz papile, kao eventualno krvarenje, obustavlja se premazivanjem 6%-tnim vodikovim peroksidom ili trikloroctenom kiselinom. Nakon čišćenja radno polje se osuši.

Suho radno polje uvjet je da fosfatni cement pravilno i dovoljno stvrdne, i zbog toga treba poduzeti čitav niz mjera opreza. Održavanje suhog radnog polja u toku cementiranja ovisi

mnogo i o količini lučenja sline. Svaki zahvat u ustima koji izaziva bol reflektorno pojačava lučenje. Fosforna kiselina kao sastavni dio cementne tekućine draži dentin, a u osjetljivih pacijenata izaziva intenzivnu bol. Taj se uzrok pojačane salivacije može spriječiti anestezijom, a donekle i impregnacijom bataljka.

Osim toga potrebno je da se *blokiraju izvodni kanali slinovnica.* Svitak od staničevine stavi se na izvodni kanal parotisa, koji se nalazi s unutarnje strane obraza nasuprot prvom gornjem molaru. To se preporučuje ne samo za cementiranje krunica na gornjem, nego i na donjem zubnom luku, a osobito na stražnjim zubima. Ako je salivacija tako obilna da se ne može dovoljno obustaviti ni anestezijom, ni blokadom, ni sisaljkom, pacijentu treba osim toga dati neki preparat atropina, npr. beladin, navisan, torecan i sl. Ta medikacija pola sata prije cementiranja smanjuje salivaciju i omogućuje rad u suhom radnom polju. Osobito je teško održavati suho radno polje na donjim stražnjim zubima. Tu će koristiti primjena automatona za pridržavanje staničevine.

Zub se zatim ispere kloroformom, prvenstveno zbog odmašćivanja površine. *Vitalan zub vrlo je osjetljiv na alkohol,* znatno manje na kloroform. Stoga se *kloroformu daje prednost.* Bataljak se zatim potpuno osuši toplim zrakom. To je neophodno jer cement nedovoljno veže na vlažnoj površini. No ne treba pretjerivati jer preintenzivno osušeni dentinski kanalići previše privlače kiselinu iz cementa, što nadražuje pulpu. To se može spriječiti impregnacijom bataljka.

Prije nego se zub osuši, krunica se očisti, ispere alkoholom i osuši. Nakon ovih pripremnih radova zamiješa se *brzovezni fosfatni cement do konzistencije vrhnja* i njime krunica potpuno ispuni da ne bi zaostali mjehurići zraka spriječili potpuno prekrivanje površine bataljka i unutrašnjosti krunice cementom. Pregusti cement sprečava potpuno namještanje krunice, a prerijetki ne veže dovoljno i draži pulpu. Krunica se stavi na bataljak, a pacijent čvrsto zagrize. Pravilna se okluzija provjeri po interkuspidaciji susjednih zuba. Zatim pacijent, ako ne postoji opasnost od utiskivanja krunice u infraokluziju, stisne zube preko umetnutog svitka staničevine i miruje otprilike 5 minuta. Ako se krunica cementira na veoma skraćeni bataljak, obično je to neki nevitalni zub, treba paziti da se zagrizom na svitak krunica ne potisne ispod određene okluzijske plohe. Tu mogućnost treba provjeriti prije cementiranja. U tom slučaju ne umetne se svitak za zagriz, nego pacijent samo zatvara usta u centralnoj okluziji. Pošto je cement dovoljno stvrdnuo, skine se suvišak prikladnim instrumentom, a mrvice cementa koje zaostaju ispod gingive odstrane se sondom. To se ne smije propustiti kako zaostale mrvice ne bi nadraživale sluznicu.

Karboksilat-cement

Cinkoksifosfatni cement bio je 80 godina (*Harvard,* 1890) suvereno sredstvo za pričvršćivanje krunica i mostova. No pored dobre retencije na bataljku ima i nekih negativnih svojstava, a to je bolni nadražaj dentina pri cementiranju, osobito ako je zub brušen lege artis, pa fosforna kiselina u cementu izaziva hiperemiju pulpe. Ta hiperemija može potrajati tjednima.

Zbog toga se traži novi materijal za cementiranje. Posljednjih pet godina dolazi u promet cement na *bazi karboksilata,* čija su svojstva u odnosu prema oksifosfatu i bolja i slabija.

Prednost karboksilat-cementa je *bezbolno cementiranje,* ne draži pulpu a bataljak ne mora biti apsolutno suh. Pravilno zamiješan stvrdnjava prilično brzo, stoga nije prikladan za cementiranje mostova s mnogim nosačima. Ako se ne zamiješa propisno, retencijska moć znatno je manja pa retencija popušta. Karboksilat-cement prianja na dentinu jače od fosfatnog, ali slabije na metalu i porculanu. Tome pogoduje smanjena retencijska moć bataljka ako su bočne plohe odviše zakošene ili je

bataljak nizak. Usprkos nekim pozitivnim svojstvima karboksilat-cement nije istisnuo fosfatni.

Retencija krunice ne ovisi o ljepljivosti cementa (ta pretpostavka nije točna), nego o trenju i otporu na pomicanje što ga cement stvara između unutarnjih zidova krunice i aksijalnih zidova bataljka. Cementni sloj onemogućuje svaki pomak krunice na bataljku i na taj je način fiksira. Što je fiksacijska površina periferije bataljka veća i pravilnijeg retencijskog oblika (cilindrična, valjkasta), retencija krunice bit će sigurnija. Što je veća dodirna ploha, to je veći otpor, to je jača retencija. Stoga treba paziti da se bataljak pri brušenju ne smanji više nego što propisuju pravila brušenja.

Popravak i skidanje krunice

Ako je žvačna ploha krunice samo djelomično progrižena, može se popraviti bez skidanja krunice, na sličan način kao što se popravlja kariozan zub. Izbuši se centralni kavitet za lijevani metalni ispun koji se odlije od istog metala kao i krunica. Za nevitalni zub prikladan je i autakrilat, a može se ispuniti i silikatnim ili silikofosfatnim cementom te amalgamom.

Cementirana krunica može se skinuti uglavnom razrezivanjem. Ako se ista krunica želi ponovno upotrijebiti, treba paziti da se pri rezanju previše ne ošteti. Zato se načini samo ravni rez, koji se može opet zalemiti. Prikladna su sredstva za rezanje krunice tanka dijamantna svrdla, lećasti kamenčići, kružne pilice ili separirne pločice (sl. 116). Ne preporučuje se fisurno čelično svrdlo jer lako klizne po metalu i može ozlijediti gingivu. Prerezana krunica otvara se pomoću čvrstog ekskavatora. Istim ili sličnim instrumentom koji se uvuče između krunice i bataljka rastavlja se krunica od zuba.

Lijevana krunica na pravilno brušenom bataljku može se skinuti i na slijedeći način: u lateralni zid krunice ureže se stepenica pod kutom od 45° na žvačnu plohu. Na stepenicu se namjesti prikladno zašiljen instrument i laganim udarcima čekića krunica se odvoji od bataljka (sl. 117).

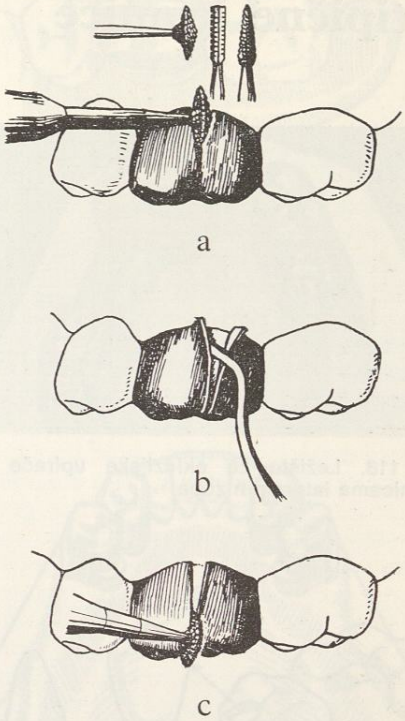

Sl. 116. a) Ako se krunica želi skinuti, razreže se lećastim kamenčićem, specijalnom pilicom ili dijamantnim koničnim kamenčićem. Ne preporučuje se fisurno svrdlo jer lako klizne po metalu i ozlijedi gingivu; b) razrezana vestibularna ploha otvara se čvrstim ekskavatorom; c) ako to još nije dovoljno, treba razrezati i okluzijsku plohu.

Sl. 117. Lijevana krunica na pravilno brušenom bataljku može se skinuti tako da se u metal ureže stepenica i lakim udarcima čekića krunica rastavi od bataljka

Atipične krunice

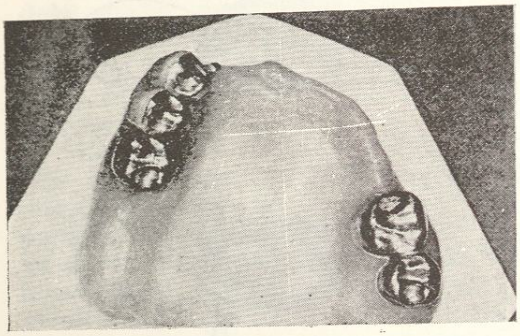

Sl. 118. Ležište za okluzijske upirače na krunicama lateralnih zuba

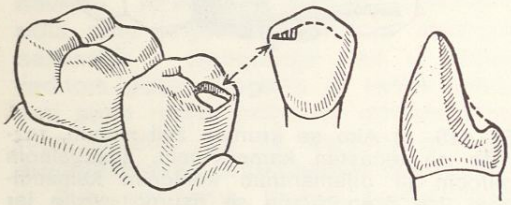

a b

Sl. 119. a) Ležište za okluzijski upirač usmjereno je koso na os zuba, b) ležište za upirač na jezičnoj plohi prednjeg zuba

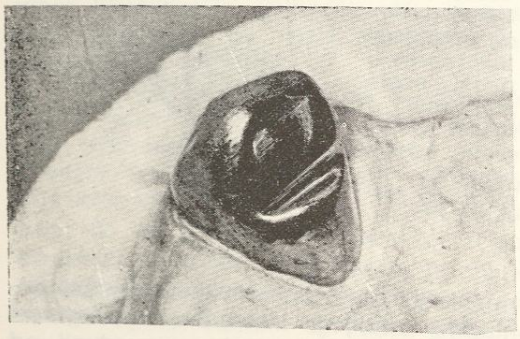

Sl. 120. Ležište za upirač na jezičnoj plohi očnjaka

Morfološki oblik krunice ponekad se mijenja iz funkcionalnih razloga, uglavnom iz protetskih potreba.

Suvremena djelomična proteza izrađuje se u većini slučajeva po dentogingivalnom opterećenju, a to iziskuje da se na žvačnoj plohi zuba ili krunice pripremi ležište za okluzijski ili incizalni upirač (sl. 118). Upirač se smjesti ili u proširenu fisuru ili u oštro ograničeni ormarić, ovisno o radnom planu. Na premolaru upirač zauzima obično trećinu žvačne plohe, a na molaru šestinu (sl. 119). U predjelu upirača žvačna je ploha za njegovu debljinu u infraokluziji, što treba predvidjeti pri preparaciji bataljka, da se upiračem ne bi okluzija podigla i da bi upirač s ostalom plohom činio funkcionalnu cjelinu. Statički pravilno opterećenje u osovinu zuba dobije se ležištem koje seže do sredine zuba. Na premolarima se to lakše može provesti, dok na molarima treba upirač skratiti na trećinu plohe. Veći je problem izrada statički pravilnog ležišta na prednjim zubima. Najpravilniji je smještaj na zakošenom incizalnom bridu, ali iz estetskog razloga to se rješava prikladnim proširenjem jezične kvržice, koliko to okluzija dopušta (sl. 120).

Specifična okluzijska ploha nastaje pri otvorenoj *teleskopskoj krunici*, kojom se omogućuje vertikalna translacijska kretnja u skladu s rezilijencijom sluznice. Dvije ili više teleskopskih krunica u jednoj konstrukciji traže paraleliziranje bočnih ploha bez obzira mijenja li se time morfološki oblik. (Teleskopske krunice vidi str. 96). Specifično oblikovanje potrebno je i za smještaj *inlej-kvačice* (sl. 121). To je lijevana obuhvatna kvačica s okluzijskim upiračem u obliku inleja. Jezični krak te kvačice ugrađuje se u bočni zid krunice da ne smeta jeziku i da ga pacijent ne osjeća kao strano tijelo. Stoga se okluzijska trećina jezične plohe modelira sa stepenicom u širini baze kvačice, a

krak kvačice priliježe točno uz stepenicu i čini s jezičnom plohom estetsku i funkcionalnu cjelinu. Na vestibularnoj strani to se ne može provesti zbog retencijskog učinka kvačice.

Važan činilac koji mijenja oblik žvačne plohe jesu poodmakle godine ili starost. Tu vrijedi pravilo da se okluzijska ploha izradi što manje reljefna i da bude za trećinu do četvrtine uža od analognog prirodnog zuba.

Intrakoronarni etečmen mijenja također morfološki oblik krunice (sl. 122).

U atipične krunice spada također *korijenska kapica s retencijskom kopčom* različitih oblika (*Dolder, Suvin, Ceka* itd. (sl. 123). To je danas gotovo najvažnija indikacija za korijensku kapicu, a izrađuje se po klasičnom sistemu ričmond-kapice s kolčićem, na koju se dolijeva ili zalemi retencijsko sredstvo.

Prebrušeni oblik zuba po metodi *Jankelson* [Dženkelson] treba kod bruksizma primijeniti i na krunicu ako je ona naknadno indicirana.

Naknadna izrada krunice na retencijskom zubu za kvačicu

Događa se da zub, nosač kvačice parcijalne proteze, treba naknadno opskrbiti krunicom. U tom slučaju krunica treba da je po obliku i volumenu posve jednaka prvotnom zubu tako da kvačica ima isto ležište kako se odnos prema proteznoj bazi ne bi promijenio, što bi moglo izazvati teškoće. Prikladno se postupa ovako:

Otisak zuba i čeljusnog kvadranta uzima se voskom i silikonom. Alginatni otisak nije za tu svrhu prikladan jer daje vosku za modeliranje krunice hrapavu površinu, dok je površina dobivena elastomerom glatka. Otisak se predbježno sačuva bez izlijevanja. Zatim se zub pravilno preparira i ponovno se izvodi korekturni otisak te izlije odljev. U prvom se otisku negativ zuba koji je u pitanju ispuni tekućim voskom i odljev utisne u taj mekani vosak, pričeka stvrdnjavanje voska i izvadi. Tako se dobiva točna reprodukcija prvotnog oblika zubne krune. Daljnji tok izrade ne

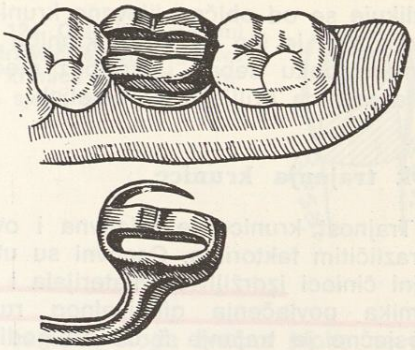

Sl. 121. Inlej-kvačica

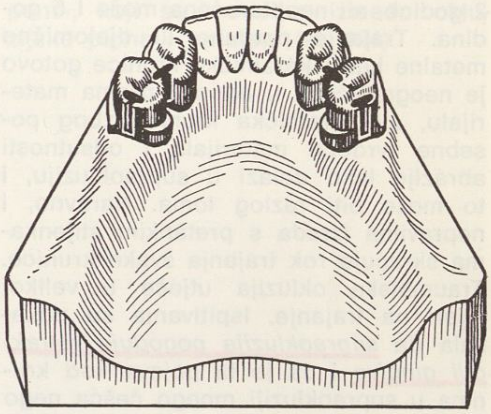

Sl. 122. Intrakoronarni »T« i »interlock« etečmen mijenja također okluzijski reljef i čini ga atipičnim (po *Singer-Schönu*)

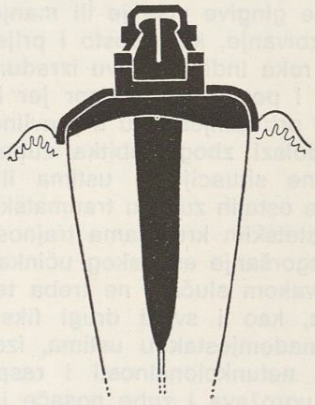

Sl. 123. *Ceka-sidro* na korijenskoj kapici

razlikuje se od obične lijevane krunice. Nedostatak je što su zidovi krunice pri tom postupku debeli i što bez međusloja krunica priliježe uz bataljak.

Rok trajanja krunice

Trajnost krunice je relativna i ovisi o različitim faktorima. Osnovni su utjecajni činioci izdržljivost materijala i dinamika povlačenja gingivalnog ruba. Prosječno je trajanje 5 do 10 godina, ovisno o vrsti zagriza, o žvačnom i parafunkcionalnom opterećenju, ali i o izdržljivosti materijala. Opterećena akrilatna krunica izdrži rijetko više od 1 do 2 godine, ali neopterećena može i 5 godina. Trajanje potpune ili djelomične metalne kao i keramičke krunice gotovo je neograničeno u odnosu prema materijalu, ali keramička krunica zbog posebne tvrdoće materijala i odsutnosti abrazije lako dolazi u supraokluziju, i to može biti razlog loma. Naravno, i nepravilna izrada s pretankim stijenkama skraćuje rok trajanja svake krunice. Traumatska okluzija utječe u velikoj mjeri na trajanje. Ispitivanja su pokazala da *supraokluzija pogoduje retrakciji gingive* i da je ta pojava kod krunica u supraokluziji mnogo češća nego kod krunica koje se harmonično uklapaju u okluzijska zbivanja. Iz toga proizlazi da bi svaku krunicu trebalo izraditi po funkcionalnom otisku, u protivnom se riskira infraokluzija ili supraokluzija sa svim posljedicama. No povlačenje gingive više je ili manje fiziološko zbivanje, koje često i prije navedenog roka indicira novu izradu. Potreban je i povremeni nadzor jer krunica koja je pri namještanju u pravilnom odnosu dolazi zbog gubitka zuba, zbog promjene situacije u ustima ili zbog abrazije ostalih zuba u traumatsku okluziju. Estetskim krunicama trajnost uvjetuje pogoršanje estetskog učinka.

U svakom slučaju ne treba težiti da krunica, kao i svaki drugi fiksno-protetski nadomjestak u ustima, izdrži do totalne nefunkcionalnosti i raspadanja jer to ugrožava i zube nosače i skladnost funkcije i estetike žvačnog organa.

Vrednovanje potpunih metalnih krunica

Lijevana jednodijelna krunica djelomično je istisnula dvodijelnu krunicu s limenim prstenom. Indikacija je šira nego za običnu krunicu; apsolutno je indicirana za fasetiranu krunicu, zatim za specijalno oblikovane krunice, kao što su teleskopska krunica, atipične krunice, krunice s dopunskom intrakoronarnom retencijom i djelomične krunice. Potpuna metalna lijevana krunica potrebna je za ugrađivanje etečmena i za lemljenje s prečkom. Za ostale slučajeve može se reći da s biološkog stajališta nema između dvodijelne i jednodijelne lijevane krunice bitne razlike. No lijevana krunica je zbog svoje debljine iznad 0,4 mm mnogo otpornija. Za jednu i drugu vrstu glavno je da je rad izveden točno po pravilima koja vrijede podjednako za obje vrste.

Principi brušenja su jednaki, osim što zub za lijevanu krunicu treba nešto obilnije brusiti.

Sa stajališta učinka na gingivu obje su vrste krunica jednako vrijedne ako se pravilno izrađuju. Obje se moraju točno prilagoditi bataljku, a to ovisi o točnoj izradi i o metodi s kojom terapeut bolje vlada. Potpune *lijevane krunice iziskuju preciznije brušenje* jer se sitne greške ne mogu naknadno lako ispraviti prilagođenjem ruba prstena. Konturiranje prstena zadaje više posla terapeutu, ako se dvodijelna krunica izrađuje po klasičnoj metodi, a modeliranje potpune lijevane krunice nešto je veći posao za tehničara. Međutim pri suvremenim otisnim postupcima posao terapeuta kao i tehničara po utrošku vremena podjednak je za jednodijelne i dvodijelne krunice. Kao nosač mosta, odnosno sidro mosta, lijevana krunica je vrednija jer je otpornija stoga je i indikacija za lijevanu krunicu šira nego za dvodijelnu.

Budućnost potpune krunice od metala je prema mnogim autorima jednodijelna lijevana krunica, a dvodijelna s limenim prstenom postepeno se napušta. Međutim, u novije vrijeme ima i prigovora na elektrokemijsku stabilnost

lijevanih krunica u ustima, s obzirom na često neprikladne i nedovoljno pažljive postupke taljenja i lijevanja metala u laboratoriju.

Za žvačnu je plohu debljina od 1 mm dovoljna pa se zub manje brusi nego za bilo koju drugu vrstu krunica. U većini slučajeva može se izraditi bez stepenice, pa pravilni odnos prema marginalnom parodonciju zadaje manje teškoća nego pri ostalim vrstama. Zbog tih prednosti ona čini najmanje problema, ali ne zadovoljava estetski, pa je njena indikacija ograničena na nevidljivi predjel usta. Taj je predjel individualno vrlo različit, ovisno o veličini i dinamici rime oris. Zbog dovoljne termoizolacije treba okluzalno ostaviti slobodan sloj

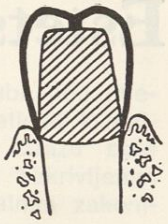

Sl. 124. Okluzijski metalni zadrživač (stop) osigurava da krunica pri cementiranju sjeda pravilno

za cement, stoga žvačna ploha ne prilježe uz bataljak pa postoji mogućnost da se pri cementiranju pod pritiskom krunica spusti u infraokluziju. To se sprečava metalnim zadrživačem »stopom«, koji se modelira između okluzijske plohe i bataljka (sl. 124).

Estetske krunice

Uvod i podjela

Estetika je jedno od osnovnih mjerila za vrednovanje protetskog nadomjeska, sa stajališta većine pacijenata pače osnovno mjerilo. Tijekom svog povijesnog razvitka pojam ljepote u protetici doživljavao je različite interpretacije u skladu sa stupnjem razvoja ljudskog roda, običaja i civilizacije. Uz to je taj pojam bio u pojedinim razdobljima i sredinama uvjetovan pojedinačnom ili masovnom spoznajom ljepote na taj način podložan i pomodarstvu (v. str. 107—108). Danas se estetika zubnog nadomjeska nastoji potpuno objektivizirati, što znači da se ljepota poistovjećuje s prirodnim izgledom nadomjeska. Stoga se uspješno tehničko rješenje estetike mora shvatiti jednako važnim kao i restauracija funkcije, a ponekad i važnijim. Prirodni izgled svakog protetskog nadomjeska postao je zajednički cilj pacijenta i ordinarijusa, a time i jedna od osnovnih pretpostavki radnog uspjeha i obostranog zadovoljstva. Suvremeno shvaćanje ljepote u neposrednom je odnosu s uspješnim prikrivanjem postojanja protetskog nadomjeska, pa čak i onda kad se ispravlja ili poboljšava prirodni izgled zuba, za razliku od nekadašnjeg shvaćanja kada su se umjetni zubi ukrašavali ili su se smatrali ukrasom.

Prirodnost zubnog nadomjeska izražava se ovim osnovnim elementima: *oblikom zuba, veličinom, položajem i bojom.*

Opisane metalne krunice zadovoljavaju prva tri od spomenutih elemenata, ali ne zadovoljavaju po boji, s obzirom na svojstvenost boje kovina. Budući da metalne krunice zadovoljavaju prema tome veći broj estetskih zahtjeva, moglo bi se govoriti donekle i o njihovoj estetici. Međutim, stvarno i potpuno zadovoljenje mjerila ljepote postiže se ipak tek ispunjenjem i kriterija prirodne boje. Stoga se samo krunice koje udovoljavaju i tom zahtjevu nazivaju *estetskim krunicama.* Izrađuju se od prikladnih materijala, odgovarajućim kombinacijama i metodama.

Među mnogobrojnim tehničkim rješenjima afirmirale su se u suvremenoj fiksnoj protetici uglavnom ove vrste estetskih krunica:

1. keramička krunica,
2. akrilatna krunica,
3. djelomična krunica,
4. fasetirana krunica,
5. krunica na kolčić s fasetom,
6. teleskopska krunica.

Svaka vrsta opisana je u posebnom poglavlju, ali o boji zuba potrebno je na ovom mjestu nešto više reći sa stajališta novijih spoznaja.

Boja zuba

Prirodni zubi bijele su boje, i to je temeljno njihovo svojstvo. Međutim, bijela boja može zbog različitih okolnosti biti svjetlija ili tamnija, više ili manje izmijenjena i drugim bojama. Zubi se u pojedinim ustima međusobno u tonu boje razlikuju. Tako su npr. očnjaci žućkasti u odnosu prema sjekutićima, a bočni gornji sjekutić tamniji je od srednjeg gornjeg sjekutića itd. To ovisi o različitim činiocima, kao što su optička svojstva zuba, debljina zuba i cakline, oblik i položaj zuba, vitalnost zubne pulpe, različiti vanjski utjecaji, npr. pigmentacije, karijes, degenerativne promjene, ispuni i dr. Na subjektivni dojam boje utječu okolna tkiva (boja sluznice, usnica, kože, kose), kao i svojstva izvora svjetlosti (direktno, indirektno, jače ili slabije, različita spektralna razdioba izvora).

Među glavnim optičkim svojstvima zuba s utjecajem na boju ističu se transparencija, translucencija, refleksija, fluorescencija i opalescencija.

Transparencija, odnosno *translucencija* je svojstvo pojedinih zubnih tkiva da propuštaju stanovitu količinu zraka svjetlosti. Propusnost cakline uvjetuje slojevitu višebojnost krune istog zuba, tj. tamniji incizalni dio zbog prosijavanja tamne pozadine usne šupljine i žućkastiji infraekvatorijalni (cervikalni) dio zubne krune zbog prosijavanja dentina. Osim toga, translucencija omogućuje fluorescenciji dentina (dentin je glavni izvor u zubu!) da »probije« kroz caklinu na površinu zuba.

Opalescencija (mutnoća) pridonosi bjelini zuba time što se veći dio upadnih zraka svjetlosti ne propušta nego reflektira. Translucencija i svojstvo opalescencije obrnuto su međusobno razmjerni, ali općenito postoji među njima u prirodnom zdravom zubu određeni odnos. Poznato je da s pojavom karijesa nastaje poremećaj tog odnosa, koji se očituje u lokaliziranom zamućenju cakline, i to je katkada prvi znak da postoji kariozni proces.

Refleksija s površine zuba pod utjecajem miješane bijele svjetlosti kvantitativno najviše pridonosi izrazu boje zuba. Ona se ponaša na zakrivljenim površinama zuba po fizikalnim zakonima refleksije i loma svjetlosti.

Fluorescencija je pojava koja u određenoj mjeri pridonosi bjelini i »svjetlucanju« zuba, a nastaje pretvaranjem nevidljivih ultraljubičastih zraka u vidljive zrake određene valne dužine. Ona se, dakle, u uvjetima osvjetljenja koje sadrži i ultraljubičaste zrake javlja kao stalna pojava svojstvena prirodnom zubu i pridružuje se reflektiranim zrakama s površine te tako utječe na ukupni dojam boje. Naime, humani prirodni zub kao i neke druge tvari imaju svojstvo da nevidljive ultraljubičaste zrake apsorbiraju i jednim fizikalno-optičkim procesom pretvaraju uz gubitak energije u zrake vidljive svjetlosti, tj. u zrake dulje valne dužine i manje energije. Intenzitet kao i boja takve prirođene fluorescencije su standardni i ovise o intenzitetu ultraljubičastog zračenja.

Boja svakog objekta pa i ljudskog zuba određena je u prvom redu onim valnim dužinama svjetlosti koje se odbijaju s površine. Stoga i postoji fizikalna definicija boje koja glasi: boja je svojstvo svjetlosti koja se reflektira s površine nekog objekta. To znači da predmet, npr. određene zelene boje, reflektira valnu dužinu tipičnu za tu boju, a propušta ili apsorbira ostale valne dužine iz izvora miješane (polikromatske) bijele svjetlosti.

Sve boje koje normalno ljudsko oko vidi i razlikuje sadržane su u spektru boja valnih dužina od 400 do 760 nm (nm = nanometar = milimikron). Ispod tog intervala su nevidljive ultraljubičaste (UV) zrake, a iznad tog intervala infracrvene zrake. Svi postojeći izvori svjetlosti, umjetni (razne žarulje i svjetiljke) i prirodni (Sunce, Mjesec) sadrže valne dužine vidljive svjetlosti u različitoj procentualnoj zastupljenosti (spektralna razdioba izvora). Uz to su

više ili manje zastupljene UV i infracrvene zrake. Izvori svjetlosti mogu prema spektralnoj razdiobi biti vrlo različiti, pa i oni koji emitiraju miješanu bijelu svjetlost. Tako danja svjetlost pri vedrom nebu sadrži uz ostalo i stanovitu količinu (oko 5—15%) UV zraka. Suvremene živine svjetiljke i fluorescentne cijevi imaju svojstvenu spektralnu razdiobu s dosta kraćih valnih dužina pa i UV zraka, za razliku od konvencionalnih žarulja s užarenom spiralom (volframova nit), koje imaju osobito zastupljene valne dužine karakteristične za žutu boju. Spektralno čistu žutu boju (monokromatski) daje izgaranje natrija.

Sve što je izloženo ukazuje na moguću promjenu dojma boje zuba pod utjecajem promjene izvora polikromatske bijele svjetlosti. U praktičnom radu to ima presudno značenje za uspješan izbor i sastavljanje boje umjetnog zuba u usporedbi s prirodnim zubima. Pri tome jači ili slabiji utjecaj ima i fluorescencija, što ovisi o količini UV zraka u izvoru svjetlosti, prirodnom ili umjetnom.

U postupku izrade estetske krunice osobito su osjetljivi zadaci *izbor* i *sastavljanje boje.* Izbor boje vrši se procjenom, na temelju uspoređivanja uzoraka iz ključa boja s prirodnim zubima, u nastojanju da se postigne potpuna identičnost. To je jedan od najosjetljivijih postupaka s obzirom na spomenute moguće utjecaje. Već i najmanja greška u procjeni tona boje odražava se negativno na konačni uspjeh jer se još i pri sastavljanju odgovarajuće boje u usporedbi s uzorkom greška može i povećati.

Da bi se ti zadaci, koji predstavljaju svojevrsno umijeće, uspješno izvršili, a općenito im se u praksi ne pristupa s dovoljnom pozornošću, bezuvjetno se treba pridržavati ovih pravila:

Izbor boje i njezino sastavljanje treba vršiti u istoj standardnoj rasvjeti, i to ne prejakoj. Nipošto nije pravilno birati boju pod jednom rasvjetom, a sastavljati je pod drugom, zbog mogućeg utjecaja izvora s različitim spektralnim razdiobama valnih dužina. Toga se treba pridržavati sve do tada dok svi raspoloživi materijali (plastični i keramički) za izradu estetskih krunica ne budu imali odgovarajuće optičke karakteristike prirodnih zuba, osobito fluorescenciju identične boje i intenziteta.

Praktičnu provedbu *izbora i izrade* najbolje je povjeriti zubnom tehničaru jer je najprikladnije da *obje radnje obavi ista osoba.* Na taj način isključuje se mogućnost da se greška poveća zbog utjecaja subjektivnog faktora, koji može biti različit u različitih osoba (terapeut i tehničar), a ujedno se pritom iskorištava fenomen pamćenja boje osobe koja bira i ujedno sastavlja boju. Terapeut sudjeluje pri izboru samo kao korekturni, odnosno konzilijarni faktor.

Izbor i sastavljanje boje treba izvršiti na *osnovi kvalitetnog ključa boja* s dovoljnim brojem uzoraka, i to bezuvjetno *s ključem iste tvornice, materijal koje se uzima za izradu u određenom slučaju.* Poštivanje ovog pravila vrlo je važno jer materijali kao i ključevi boja različitih proizvođača još uvijek imaju različite optičke karakteristike. Prema tome ključ boja jednog proizvođača ne odgovara za materijale drugih, a svi svjetski proizvođači umjetnih zuba morali bi proizvoditi materijale jednakih i standardnih optičkih svojstava.

Protetski pacijent ima pravo da dobije nadomjestak prirodne boje, i to mu se ne smije uskratiti. Međutim, njegovo mišljenje i utjecaj pri izboru boje bolje je isključiti jer praksa pokazuje da često čak pridonosi povećanju greške, osobito ako se potencira svjetlija nijansa.

Također je važno pri izboru i sastavljanju boje isključiti mogući utjecaj svjetlosti s jarko obojenih površina zidova ili većih predmeta u blizini radnog mjesta.

Veći broj krunica na prednjim zubima istog pacijenta ili frontalni mostovi rade se obično tako da se sve krunice ili fasete izrađuju od iste priređene akrilatne mase odabrane boje. Iako dobar tehničar pokušava dati drukčije tonove cervikalnim i incizalnim dijelovi-

ma pojedinih zuba, na taj način ipak nastaju velike površine potpuno istih boja i tonova, što estetski nije osobito lijepo i djeluje neprirodno. Bolje bi bilo *izrađivati svaki zub ili fasetu posebno,* jer i prirodno je svaki prednji zub sličan najviše svom vrsniku s druge strane medijalne linije, a razlikuje se od susjednog zuba. Takva izrada, međutim, u mostu je tehnički moguća gotovo samo s materijalima koji se nanose u slojevima, pojedinačno u svaki prostor za fasetu ili na svaki model bataljka zasebno (npr. pyroplast, porculan).

Keramička krunica

Opće napomene

Keramička krunica, tzv. džeket-krunica, (jacket), potpuna je keramička *pečena krunica* s pravokutnom stepenicom na bataljku (sl. 102). Tako je američki izumitelj nazvao tu vrstu krunice. Prihvaćeno je to u stručnoj literaturi, iako naziv jacket = plašt (ogrtač) u širem smislu označuje svaku potpunu krunicu, odnosno navlaku od bilo kojeg materijala. Stoga naziv džeket-krunica, ma koliko bio popularan, ima uglavnom povijesno opravdanje.

Džeket-krunica je estetska krunica predviđena za zube koji su vidljivi pri govoru i smijehu, dakle prvenstveno za prednje zube. Ta je krunica pronađena kao estetska navlaka za zube sa živom pulpom. Njezin pronalazak i indikacija u uzročnoj su vezi s naukom o žarišnoj infekciji. Na kongresu zubnih liječnika u Montrealu (Kanada) 1910. god. raspravljalo se o problemu žarišne zaraze i njezinih posljedica, pa je fokalna infekcija tada prvi put priznata u širem krugu zubnih liječnika kao realan fenomen. To je uzrokovalo bitnu promjenu u stavu zubnih liječnika prema devitalizaciji zuba iz estetskog razloga. Do tog se vremena problem estetskog nadomjeska na prednjim zubima rješavao devitalizacijom i izradom zuba na kolčić po raznim sistemima, od kojih je bio najpoznatiji Loganov. Pošto se spoznalo i priznalo da devitalizacija može imati kobne posljedice po opće zdravlje, nastojalo se pronaći estetsko rješenje bez devitalizacije zuba. To je uspjelo potpunom pečenom keramičkom krunicom.

Prvi pokušaji da se izradi takva krunica sežu u 1903. god., a usavršavala se iduća dva decenija u SAD. Evropski zubni liječnici upoznali su se s njom tek 1925. god. na međunarodnom kongresu FDI u Philadelphiji. Od tada pojam džeket-krunice postaje sve popularniji. Pronalaskom akrilata i njegovom primjenom u zubnoj protetici uveo se i taj materijal za izradu džeket-krunice. Međutim, akrilat ima ograničenu primjenu zbog nestabilnosti boje i oblika, premale tvrdoće, te osjetljivosti sluznice na taj materijal.

Indikacije:

— opsežni *kariozni ili traumatski defekti* na zubima sa živom pulpom koji se ispunima ne mogu ispraviti; gubitak incizalnog ugla;

— *hipoplastični i rahitični zubi;*

— *ispravak oblika, a u manjoj mjeri i položaja funkcionalne krunice;*

— *zubi potamnjeli zbog devitalizacije.*

Porculan se kao materijal svojim osobinama mnogo razlikuje od metala. Keramička krunica uvjetuje drukčiji način izrade nego metalna. Zbog krhkosti materijala zidovi te krunice moraju biti mnogo deblji nego metalni. Za metalnu krunicu dovoljna je debljina 0,25 do 0,30 mm, a za keramičku potrebno je 1 mm. Zbog tolike debljine na-

stalo bi izvan opsega zuba pogodno mjesto za retenciju hrane. To je razlog da se traže principijelno nove metode preparacije tako da se *zidovi krunice nalaze još unutar periferije zubnog vrata.*

Negativna je strana ovakve preparacije velik gubitak zubne supstancije i približavanje pulpi. Zbog toga su mladi zubi i duboka okluzija *kontraindikacija* za džeket-krunicu. Te kontraindikacije nisu apsolutne, ali spomenute okolnosti mnogo otežavaju njezinu izradu. Iako je prvenstveno indicirana za zube sa živom pulpom, stavlja se i na nevitalni zub uz uvjet da bude pojačan kolčićem u korijenu ili nadogradnjom.

Veoma abradirani zubi, kao i nedovoljno izrasli zubi nisu povoljni za ovu vrstu krunice.

Morfološki manje su prikladni zubi s velikom razlikom između cervikalnog i incizalnog promjera (trokutasti zubi po *Williamsu*).

Preparacija živog zuba sastoji se uglavnom od dviju faza. Prva je brušenje cijele površine, a druga se sastoji u izradi cirkularne ili parcijalne stepenice na gingivalnom rubu.

Preparacija

Specifičnost je preparacije keramičke krunice pravokutna stepenica, široka 1,0 mm (sl. 102). Za metalnu krunicu rjeđe se primjenjuje stepeničasta preparacija. Za klasičnu porculansku džeket-krunicu pravokutna je stepenica pravilo; preko nje se žvačni tlak s porculana prenosi na korijen. Takav prijenos omogućuje pravokutna stepenica uz uvjet da gingivalni rub krunice dobro naliježe na njoj. Dalje je značenje stepenice da gingivalni rub krunice nije širi od gingivalnog ruba korijena. Prema tome *stepenica ima statičko i higijensko značenje.* Higijenu može zadovoljiti i zaobljena stepenica, ali statiku samo oštra, tj. takva koja je izrađena pod pravim kutom.

Za preparaciju vitalnog zuba vrijede ista osnovna pravila kao i za preparaciju obične krunice, to znači da treba provoditi sve mjere opreza i čuvanja pulpe od toplinske i mehaničke traume. Zbog većeg gubitka zubne supstancije te se mjere poduzimaju s maksimalnim oprezom. Obilno brušenje vrlo je bolno, pa se zub gotovo redovno brusi pod anestezijom, koja omogućuje i pravilan rad.

Prva faza preparacije slična je preparaciji za metalnu krunicu (sl. 125). No, zbog debljih zidova keramičke krunice treba da međuprostor do antagonista bude nešto veći. Incizalni rub izbrusi se oko 2 mm paralelno s prvobitnim oblikom zuba, ali najviše do 1/3 visine buduće krunice. Jača preparacija dovodi u pitanje dovoljnu retencijsku površinu! Labijalna i lingvalna ploha također se izbruse nešto obilnije da ne bi krunica stršila izvan luka susjednih zuba. Treba dobro zaobliti prijelaz labijalne plohe na incizalni rub. Aproksimalne plohe bruse se blago konično do visine papila (sl. 125.b). Stepenice na

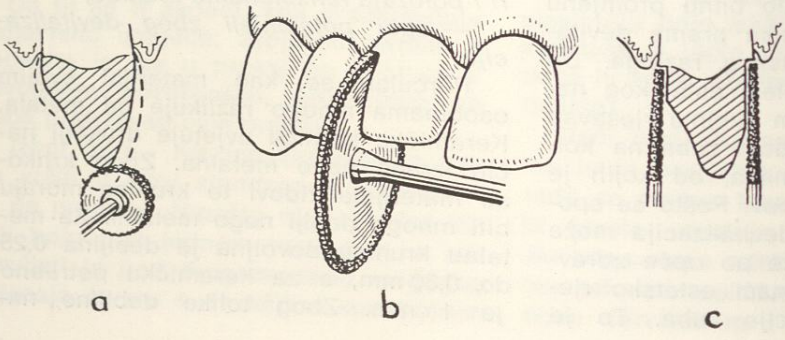

Sl. 125. a) Brušenje za keramičku krunicu počinje skraćenjem incizalnog brida za najmanje 2 mm; b) aproksimalne plohe odrežu se u obliku kalote i time je već stepenica naznačena (ili se to čini kamenčićem u turbini (sl. 63); c) izrada pravokutne stepenice na gingivalnom rubu

aproksimalnim stranama leže nešto incizalnije nego aproksimalni rub metalne krunice. Prijelaz aproksimalnih ploha na prednju i stražnju plohu također se zaobli. Sondom se provjeri nisu li negdje pri gingivalnom rubu ostala podminirana mjesta; takva se mjesta ispravljaju dok se postigne stanje prema već opisanom osnovnom pravilu da *najširi opseg bataljka* bude na gingivalnom rubu, odnosno *na stepenici.*

Druga faza preparacije sastoji se u izradi pravokutne stepenice na gingivalnom rubu (sl. 125.c). Ta je faza kompliciranija i zahtijeva stanovitu vještinu. Postupak s *konvencionalnom bušilicom* je ovakav: na aproksimalnim plohama ureže se stepenica separiranom pločicom, najbolje dijamantnom, koja je obložena brusnim zrncima samo na rubu (sl. 125.b) ili kamenčićem u turbini (sl. 63). Treba paziti da se zub ne zareže preduboko. Zatim se na labijalnoj i palatinalnoj strani, uzduž gingivalnog ruba i paralelno s njim, ureže žlijeb također u dubini 1 mm (sl. 71).

Labijalna i jezična ploha bruse se valjkastim kamenčićima dok se žlijeb pretvori u pravilnu stepenicu, tj. dok na prednjoj i stražnjoj plohi nestane svako potkopano mjesto. Položaj aproksimalnih stepenica paralelan je s papilama.

Lingvalna stepenica položi se u razini gingive ili nešto incizalnije od nje. Nije apsolutno potrebno da se lingvalna stepenica spusti ispod gingive jer se time štedi i zubna supstancija.

Labijalna stepenica mora se zbog kozmetičkog razloga produbiti oko 1 mm ispod gingive. To se konvencionalnom bušilicom postiže specijalnim svrdlom ili dijamantnim slabo koničnim kamenom (sl. 73). Prikladniji je za tu fazu odgovarajući dijamantni kamenčić u *turbinskoj bušilici* (sl. 125.c). Prije ove posljednje faze preporučuje se da se gingiva pritisne gutaperkom kako se ne bi naknadno povukla i rub džeket-krunice postao vidljiv. Pri preparaciji je neminovno da se ozlijedi gingiva, pa se ona naknadno retrahira. U završnoj fazi zaobljuju se svi oštri bridovi i prijelazi s jedne plohe na drugu.

Najveću teškoću zadaje izrada stepenice na prijelazu aproksimalnih ploha na prednju i stražnju plohu. To se najbolje izvodi tankim oštrim fisurnim ili dijamantnim svrdlom.

Svrdlo kojim se preparira stepenica i prijelaz treba voditi paralelno s osi zuba. Ako je položaj svrdla prema osi konvergentan ili divergentan, nastaje nepravilna stepenica (sl. 73c). Međutim, preparacija svih faza naprikladnije se izvodi *turbinskom bušilicom* s tankim dijamantnim svrdlima.

Nakon završene preparacije sve se plohe, a i prijelazi jedne plohe na drugu, mogu izgladiti papirnim pločicama. Preparirani bataljak zaštićuje se od vanjskih nadražaja impregnacijom ili pomoću celuloidne ili akrilatne čahure.

Teškoće pri preparaciji uzrokuju prednji zubi veoma trokutasta oblika. Da bi se zadovoljili izloženi principi preparacije, mora se živa supstancija mnogo brusiti, a pritom se lako ugrozi pulpa. To osobito vrijedi za sve donje sjekutiće kao i za gornje lateralne, koje je zbog njihove gracilne anatomske građe najčešće gotovo nemoguće pravilno izbrusiti, a da se ne povrijedi pulpa. Osim toga, i nakon uspješne preparacije preostaje kod tih zuba premalen bataljak za dovoljnu retenciju krunice, pa je moguć naknadni lom pod žvačnim opterećenjem. U svim spomenutim slučajevima treba: ili odustati od izrade džeket keramičke krunice i primijeniti neku drugu vrstu, ili preparirati stepenicu samo vestibularno i lingvalno, što je statički i higijenski manje povoljno, ili takve zube depulpirati, endodontski ispuniti, odbrusiti anatomsku krunu do gingive i snabdjeti ih metalnom nadogradnjom. Metalna nadogradnja u korijen potrebna je i kod svih prije devitaliziranih zuba, kao uvjet za pravilnu preparaciju i osiguranje bataljka od mogućeg loma u funkciji.

Otisak za keramičku krunicu izvodi se zelenim kerom u bakrenom prstenu. Pritom treba paziti da bakreni prsten ne zapne negdje na stepenici (sl. 100). Otisak se može izvesti i elastomerima, ali uz povećanu pozornost i prethodno

otvaranje gingivalnog džepa. Važno je da je lateralni zubni niz potpun, da u žvačnom centru postoje zubi, da je opterećenje pravilno podijeljeno na čitav zubni luk, pa da prednji zubi ne budu preopterećeni. Zbog velikog gubitka tvrde zubne supstancije pri brušenju i mogućnosti ugrožavanja pulpe, ovu krunicu ne bi trebalo na vitalnom zubu primijeniti prije 18. godine života, po nekim autorima ni prije 25. godine (v. Dobna granica str. 7—8). Treba paziti da je cirkularna stepenica vestibularno i oralno u približno istoj razini jer veća razlika pogoduje lomu.

Tehnička izrada keramičke krunice

U načelu postoje dvije metode:

a) *s platinskom folijom,*

b) *s metalnom jezgrom* (direktno pečenje na metalu — vidi str. 87).

U prvoj metodi izradi se na modelu bataljka kapica od platinske folije, koja je nosač keramičke mase. Folija debljine 0,02 mm prilagođuje se bez nabora modelu po određenom postupku. Na tu kapicu naslaže se jezgra od keramičke mase, koja treba da spriječi prosijavanje cementa nakon pričvršćenja krunice. Ta se jezgra peče u vakuumu, zatim se modelira dentinska i caklinska masa: na zubnom vratu dodaje se tamniji sloj, a na incizalnom rubu oduzima se od prvotno naslagane mase sloj debeo 1 mm, postepeno do sredine labijalne plohe, i zamijeni caklinskom masom. Pritom se, radi boljeg estetskog učinka može umetnuti materijal za oponašanje mrlja ili finih pukotina. Transparentni rub dobije se podlaganjem caklinske mase staklasto-prozirnom masom. Glazirana keramika je onaj materijal koji sluznica podnosi bolje od bilo kojeg materijala, pa je i higijenski najbolji. Negativna strana keramičke krunice je njezina ograničena indikacija, te mogućnost oštećenja pulpe zbog obilnog brušenja. Postupak je kompliciran i skup, pa se time obično bave specijalizirani tehničari.

Laboratorijski postupak. Keramička masa zamiješa se s destiliranom vodom i modelira u vlažnom stanju. Poželjno je da se ne suši prebrzo jer je potrebno dosta vremena za modeliranje, a poslije modeliranja da što brže otpusti kako bi sačuvala svoj modelirani oblik. Stoga se gotovoj modelaciji oduzima voda upijačem.

Dentalne keramičke mase stišću se i smanjuju pečenjem za 20—30%, stoga treba pri modeliranju za toliko više dodavati materijala. Dodirnu točku (plohu) treba obično još i naknadno modelirati. Promjena volumena zbiva se u nekoliko faza: *Prva faza* je smanjenje zbog isušenja pošto se prašak zamiješa s destiliranom vodom u tijesto. *Druga faza* zbiva se pri prvom pečenju izgaranjem organskih sredstava za plastifikaciju (dekstrin, šećer) pri temperaturi od 600° do 800 °C, te zbog sakupljanja zrnaca. Smanjenje i kontrakcija usmjerena je prema središtu mase, stoga najviše gubi najtanji predjel krunice, pa se masa lako odvoji od uske stepenice. Da bi se ta kontrakcija isušenjem i pri pečenju smanjila, kaša se pri modeliranju kondenzira. Zgušćenje se postiže vibracijom prikladnim instrumentom. Pri tome tekućina iziđe na površinu pa se odstrani upijačem.

Poslije drugog *pečenja u vakuumu* površina je hrapava pa se specijalnim kamenčićem izravna i definitivno oblikuje. Zatim slijedi treće i konačno pečenje, kojim se dobije visoki sjaj (glazura), no ovaj put bez vakuuma, 3—6 minuta pri 1 090 °C. Poslije hlađenja stavi se u vodu i izvadi platinska folija.

Keramička krunica treba da točno sjedi na bataljku, bez vidljive pukotine između nje i zuba. To zahtijeva da se sve faze — od preparacije do posljednjeg pečenja — izrade vrlo precizno. Ako krunica sjedi točno na modelu, a u ustima ne sjedi besprijekorno treba čitav posao ponoviti. Katkada je greška u preširokom dodiru sa susjednim zubom ili zubima. Točna lokacija dodirne točke dobije se obojenjem aproksimalne plohe susjednog zuba indigo-papirom i prijenosom boje na krunicu.

Uz pretpostavku da je pacijent zadovoljan bojom i oblikom krunice treba

pri definitivnom pričvršćenju paziti da se estetski učinak ne pokvari cementom. Stoga treba odabrati odgovarajuću boju cementa pomoću *ključa boja za cemente*. Ako to nije moguće, prije definitivnog cementiranja ispita se boja tako da se cementni prašak pomiješa s vodom umjesto s originalnom tekućinom ili bez vode i privremeno stavi u krunicu. Okluzija i artikulacija ispita se indigo-papirom, a to je bolje učiniti poslije cementiranja jer se krunica koja nije pričvršćena cementom pri čvršćem zagrizu lako lomi. Važno je da krunica ne bude preopterećena zbog nedostatka lateralnih zuba. Međutim, preopterećenje može nastati s vremenom i zbog abrazije preostalih zuba te zbog sniženog zagriza. To se može predusresti time da se skine glazirani sloj na plohi koja je u funkciji pri okluziji i artikulaciji. Hrapavi porculan ima abrazijski učinak na prirodne antagoniste pa se time sprečava lom ili ortodontski pomak uslijed opterećenja.

Keramičke krunice izrađene tehnikom platinske folije ne mogu se međusobno spojiti niti mogu biti uporišta za mosnu konstrukciju. Taj se problem rješava *metalnom jezgrom* sličnom napršnjaku. Preparacija je slična kao za samostalnu keramičku krunicu, ali je labijalna stepenica nešto šira. Metalni ogrtač debljine 0,3 mm pokriva potpuno ili djelomično bataljak. Za to su prikladni samo dovoljno dugački zubi. Indikacija je ograničena jer treba obilno brusiti.

Keramičke krunice kao sidra keramičkih mostova izrađuju se posebnom tehnikom, pri kojoj se metalna jezgra keramičke krunice spaja s metalnom jezgrom mosta.

Akrilatna krunica

Osim krhkosti, nedostatak je keramičke krunice u nekim indikacijama velika tvrdoća materijala koji ne dopušta da se krunica troši ravnomjerno s ostalim prirodnim zubima. *Savitljivost akrilata* triput je veća nego keramike, što znatno smanjuje mogućnost loma. Tvrdoća je znatno manja, ali u pravilnoj primjeni praktički zadovoljava. Slabost materijala omogućuje elastičnu deformaciju koja ostaje trajna kad se materijal zamori. Kao posljedica toga tanki se rubovi šire i otvaraju, gingiva biva nadražena, ispod rubova uvlači se detritus, slina i bakterije, nastaje proces vrenja i truljenja, koji uzrokuje marginalnu upalu (sl. 126). Zbog proizvoda raspadanja krunica dobiva vrlo ružnu plavkasto-crnu boju, osobito oko istanjenih rubova. Ta se zbivanja ponekad završavaju potpunim karioznim razaranjem zuba. Sve se to može spriječiti dovoljno debelim rubom krunice, otprilike 0,5 do 1 mm. Zbog te nužne debljine izrađuje se stepenica u bataljku, ili kraća krunica uz obilnije brušenje cijele površine bataljka, tj. bar za 1 mm koliko treba da najmanje iznosi debljina zidova cijele krunice.

Stepenica ovdje ima svrhu samo da rub krunice ostane unutar periferije zuba, stoga je *dovoljna i konkavno zaobljena stepenica*. Na zubima s relativno uskim meziodistalnim promjerom, kao što su donji sjekutići, ne može se na aproksimalnim plohama izraditi stepenica, pa se treba zadovoljiti stepenicom na prednjoj i eventualno jezičnoj bočnoj plohi bataljka. Najčešće se ipak ta vrsta krunice izrađuje bez stepenice uz obilnije brušenje cijele površine krune.

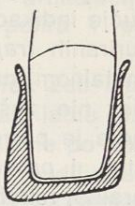

Sl. 126. Rubovi akrilatne krunice odvajaju se s vremenom od bataljka zbog elastičnosti materijala

U tim slučajevima rub krunice seže do gingivalnog sulkusa i ne spušta se u gingivalni džep.

I pri preparaciji bataljka za ovu vrstu krunice vrijedi pravilo da — usprkos potrebi za obilnom preparacijom — treba čuvati pulpu od oštećenja i dovoljnu retencijsku površinu bataljka. Znači, smije se sniziti kruna za najviše trećinu od visine normalne neoštećene anatomske krune i suziti za polovinu debljine između pulpe i površine. Opsežnije brušenje ugrožava pulpu i nedopušteno smanjuje retencijsku površinu, a znatno manje brušenje odražava se u lošoj kvaliteti krunice.

Zbog načina izrade tih krunica (do gingive) i zbog manje otpornosti materijala na mehaničko trošenje *te su krunice manje trajne* od drugih vrsta. Osim povećanog trošenja na mjestima učestalog dodira pri okluziji i artikulaciji one se nakon nekog vremena stanjuju i na bočnim površinama. Zbog stanjenja prednje plohe mijenjaju boju te gube karakteristike estetske krunice.

Iz navedenih razloga akrilatne se krunice *smatraju privremenim rješenjem,* što ne znači da su pri pravilnoj indikaciji manje vrijedno rješenje. Akrilatna se krunica obično planira na kraći vremenski rok trajanja, za svega nekoliko godina, pa i manje. Događa se, međutim, da izdrži bez trošenja i bitne promjene boje i duže, što ovisi o specifičnim faktorima, kao što su debljina zidova, način i snaga mastikacije, brzina povlačenja gingive, način upotrebe četkice za zube i dr. U tim slučajevima potrebne su češće kontrole.

Akrilat je nešto elastično-popustljiv pa pacijent osjeća zagriz mnogo ugodnije nego ako je drugi materijal. Troši se približno jednako kao dentin, zbog toga je prikladniji za *parodontozne zube* i pri dubokom zagrizu. Posebno područje indikacija su zaštitne krunice frakturiranih *trajnih prednjih zuba djece* s metalnom nadogradnjom u korijenu ili bez nje, zaštita prednjih zuba odraslih, gdje je potrebno brzo izraditi nadomjestak, i *privremeno podizanje zagriza* u oralnoj rehabilitaciji.

Tehnička izrada akrilatne krunice mnogo je jednostavnija od keramičke, a estetski je učinak približno jednak. Boje akrilata mogu biti »toplije«, a lomnost je mnogo manja. Međutim, prednost je keramike postojanost boje i bolja podnošljivost za gingivu. Izrada akrilatne krunice mnogo je jeftinija. Laboratorijski se izrađuje tako da se na odljevu bataljka najprije napravi model krunice u specijalnom vosku, zatim se vosak zamijeni akrilatom koji se preša, kuha i konačno izrađuje. Može se izrađivati i od autakrilata, što je manje kvalitetno, kao i po drugim metodama.

Za *cementiranje* gotove krunice potrebno je odabrati odgovarajuću boju cementa. To je osobito važno jer su ispitivanja pokazala da pravilno odabran cement ne prosijava ni kad je stijenka 0,5 mm, a loše odabran cement prosijava i mijenja boju krunice čak i pri debljini stijenke od 1,5 mm. Na devitalizirane zube može se učvrstiti pomoću autakrilata, ali se cement smatra prikladnijim materijalom.

Piroplast

Piroplast je specijalni plastični materijal kojim je tvrtka »Ivoclar« uvela novu tehničku izradu. Tjestasta plastična masa nanosi se na model bataljka u slojevima i svaki put grije na izvoru topline do njezina stvrdnjavanja. Dovršena krunica peče se u specijalnoj električnoj pećici 6 minuta pri 120 °C.

Ovaj materijal je prema navodima tvornice otporniji od konvencionalnih akrilatnih materijala, a jednostavnije se primjenjuje za izradu faseta nego za izradu krunica. Osobita je prednost piroplasta što omogućuje da se svaka faseta ili krunica izradi prema potrebi u vlastitoj nijansi boje. To je osobito prikladno pri izradi opsežnih prednjih mostova, gdje se može postići savršena prirodnost izgleda ako se svaki član izrađuje u odgovarajućem tonu boje, a što je gotovo nemoguće konvencionalnom laboratorijskom tehnikom s akrilatima. U odnosu prema akrilatu piroplast je krhkiji materijal.

Imedijatna akrilatna krunica

Indikacije

Indikacije za ove protetske radove mogu biti estetske i profilaktičke.

Estetske indikacije:

— potamnjeli zubi kao posljedica devitalizacije ili unutarcaklinske pigmentacije druge geneze,

— opsežni ili multipli sanirani kariozni defekti na pojedinom zubu,

— nepostojanje ugla i dijela incizalnog brida na prednjim zubima,

— nedostatak većeg dijela kliničke krune, uz dobro i potpuno ispunjen korijenski kanal,

— nepovoljno izmijenjena boja estetskih krunica, a uz očuvani oblik i veličinu.

Profilaktičke indikacije:

— sprečavanje mogućeg loma višestruko ili opsežno punjene zubne krune,

— nemogućnost dovoljno sigurnog i trajnog ispuna kariozno razorene krune zuba, zbog nedovoljne retencije,

— traumatski oštećeni frontalni zubi u području krune.

Prema tome je indikacija ista kao za svaku akrilatnu krunicu, a uz to postoji za imedijatnu krunicu i indikacija ako je iz profesionalnih i estetskih razloga potrebna brza izrada.

Kontraindikacije za imedijatne krunice:

— slučajevi u kojima nije neophodno izraditi estetsku krunicu u najkraće mogućem vremenu,

— zubi u lateralnom području zubnog niza,

— zubi s patološkim promjenama parodoncija i periapeksa,

—cirkularni karijes većih razmjera.

Metode izrade imedijatne krunice

Zube bez ugla, incizalnog brida ili s karioznim defektom treba prije svega opskrbiti ispunom ili privremenom dogradnjom i dovesti ih u stanje koje bi najviše odgovaralo njihovu izgledu prije oštećenja. Materijali s kojima se to može privremeno izvesti jesu cement, vosak ili termoplastična masa. Kad je to učinjeno, izvodi se otisak zubnog luka žlicom za parcijalnu protezu u alginatu. Otisak se stavi u humidifer ili vlažnu tkaninu da se ne bi izobličio do završne faze. Taj se otisak može izvesti voskom i silikonom, ili samo silikonom u djelomičnoj žlici.

Sliiedeća faza rada je prepariranje bataljka za estetsku krunicu. Preparacija se izvodi po poznatim principima. Poslije završene preparacije ponovno se izvede otisak nekom suvremenom metodom, obično *voskom* i *silikonom.* Iz tog se otiska izlije radni odljev u tvrdoj sadri. Kad sadra stvrdne, odljev se stavi u proizvedeni alginatni otisak tako da u njemu leži sasvim točno. Nakon izvršenog prilagođivanja odljeva otisku, na sadrenom odljevu treba radirati gingivni rub oko bataljka za 0,5 do 1 mm, za koji iznos buduća krunica treba da seže pod sluznicu.

Nakon toga određuje se boja *samoveznog akrilata* (npr. palaferma ili nekog drugog) i alginatni se otisak osuši puhaljkom, a sadreni se odljev premaže parafinskim uljem. Akrilat se namiješa prilično rijetko i pomoću plastičnog instrumenta oprezno ulije u alginatni negativ zuba za koji se želi izraditi krunica. Pri tome treba paziti da se u akrilatu ne uključe zračni mjehurići. Brzo se zatim sadreni odljev utisne u alginatni otisak s još tekućim akrilatom. To treba izvršiti oprezno i bez pritiska, ali ipak tako da se istisne višak akrilata. Nakon stanovitog vremena, na zraku ili u vrućoj vodi, akrilat se stvrdne i tada se može alginat odvojiti od sadrenog odljeva s krunicama. Krunice se obrađuju i prilagode u ustima. Osobito je važno uskladiti okluziju i artikulaciju. Nakon toga krunica se polira i cementira.

Ako se imedijatna krunica želi izraditi na zubu koji već ima akrilatnu krunicu, po obliku prikladnu, ali ne po boji, postupak izrade nešto je modificiran. U tom slučaju rad započinje izvođenjem

alginatnog otiska. Nakon toga se stara krunica skine, bataljak se uredi i uzme se otisak voskom i silikonom pa sve dalje teče kako je već opisano.

Osim opisanih metoda izrade imedijatnih akrilatnih krunica, postoje i druge. Jedna od njih, metoda pomoću celuloidne konfekcijski oblikovane i dimenzionirane *čahure,* osobito je prikladna kad je klinička kruna zuba vrlo razorena ili praktički ne postoji. Ako nema mogućnosti dovoljnog ekstrakoronarnog sidrenja, izrađuje se imedijatna krunica na kolčić. Za intraradikularno sidrenje može poslužiti improvizirani kolčić od hrapave žice prikladne dimenzije, ili dio čeličnog fisurnog svrdla, koje treba tako cementirati u korijenskom kanalu da dovoljan retencijski dio strši izvan korijena. Preko toga stavi se pravilno odabrana i tvornički gotova celuloidna čahura, koja približno odgovara i koja se ispuni autakrilatom. Kad akrilat stvrdne, krunica se konačno oblikuje i obradi te može estetski zadovoljavati izvjesno vrijeme.

Svi imedijatni protetski radovi imaju relativno privremen karakter, ali su psihološki i estetski opravdani, osobito u pacijenata nekih profesija. Zbog toga su u svim tim metodama donekle zapostavljena neka pravila koja vrijede za »trajne« nadomjeske. Zajednička je osobina tih radova brza izrada.

Keramičke krunice mogu se izrađivati kao samostalne ili kao sidra keramičkog mosta s metalnom jezgrom. Suvremene akrilatne krunice mogu također biti samostalne, povezane u nizu, ili sidra kraćih akrilatnih mostova s armaturom ili bez nje. Problem estetskog sidra metalnog mosta rješava djelomična ili fasetirana krunica, te krunica na kolčić.

Djelomične krunice

Povijesni osvrt

Nastojanja da se metal ne vidi na protetskom nadomjesku nisu nova. Prvo rješenje te vrste bila je krunica bez labijalne plohe (tzv. krunica s prozorom, *Williams,* 1895, sl. 127). To je obična navlaka bez vanjske plohe. Umjesto labijalne plohe samo je uski prsten na gingivalnom rubu, dakle vrlo jednostavno i primitivno rješenje. Za tu konstrukciju bruse se sve plohe osim labijalne. No zbog konveksnog oblika labijalne plohe prsten je na gingivalnom rubu redovno preširok jer širina ovisi o nebrušenom ekvatoru zuba. Razlika je najveća ako je zub trokutast, a najmanja ako je približno četverokutan. Retencijska mjesta stvaraju nehigijenske uvjete i dispoziciju za karijes. Ta krunica ima danas samo povijesno značenje; estetski također ne zadovoljava, izgleda kao da je zub uokviren zlatom.

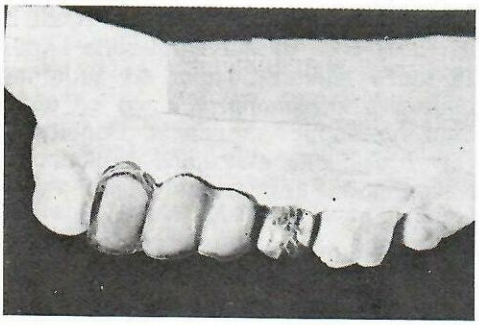

Sl. 127. Krunica bez vanjske plohe (»krunica s prozorom«) je napuštena

Tročetvrtinska krunica

Opće napomene

Tročetvrtinska krunica pokriva aproksimalne plohe te jezičnu plohu i incizalni brid ili žvačnu plohu, a labijalna

odnosno bukalna nisu pokrivene. Retenciju te krunice čine grebeni koji leže u dentinskim žljebićima zuba (sl. 128).

Tročetvrtinske krunice izrađivale su se već prije pronalaska metode lijevanja (sl. 129). Međutim, tek je lijevanje metala omogućilo njihovo usavršavanje i širu primjenu. Danas se izrađuju samo lijevanjem uglavnom za prednje zube i premolare, rjeđe za molare.

Svaki zub nije prikladan za tročetvrtinsku krunicu. *Uvjet je povoljan anatomski oblik zuba* (sl. 130). Nisu prikladni zubi koji su u labiopalatinalnom smjeru relativno tanki. Najprikladniji su premolari i očnjaci, zatim srednji gornji sjekutići. Lateralni, a pogotovu donji sjekutići, čine teškoće zbog svoga gracilnog oblika. Prema tome je tročetvrtinska krunica indicirana za zube koji imaju obilnu dentinsku jezgru, prilično velik labiolingvalni promjer, dugačke paralelne aproksimalne plohe i relativno malen pulpalni prostor. Manje su za nju prikladni kratki zubi s oskudnom dentinskom jezgrom, širokom pulpom, jače zaobljenim aproksimalnim plohama i malim labiolingvalnim promjerom.

Prilično teškoće zadaju također približno trokutasti zubi, dok su kvadratični i ovalni masivni oblici povoljni.

Daljnji je uvjet za tročetvrtinsku krunicu da aproksimalne strane budu intaktne, tj. da ne budu ni defektne ni punjene. Retencija krunice treba da bude u dentinu, a ne u ispunu.

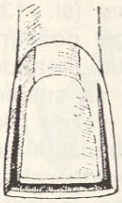

Sl. 128. Jezična strana sjekutića brušena za tročetvrtinsku krunicu

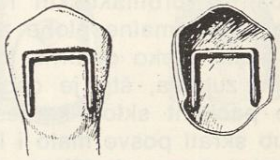

Sl. 129. Prije metode lijevanja tročetvrtinska krunica izrađivala se tako da se prikladno savijena žica stavila u retencijske žljebove i zalemila sa štancanom metalnom pločom

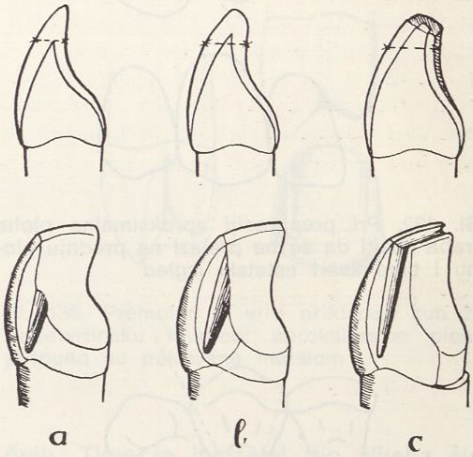

Sl. 130. Izrada tročetvrtinske krunice ovisi o obliku zuba i o njegovom labiolingvalnom promjeru: a) neprikladan oblik, b) dosta povoljan oblik, c) vrlo povoljan oblik

Brušenje zuba i retencija

Tročetvrtinska krunica obuhvaća aproksimalne plohe i lingivalnu plohu, dok se vanjska ne brusi i ne pokriva. Pokrivene se plohe bruse po principu koji vrijedi za metalnu krunicu (sl. 131). Na tim se plohama izravnaju sva izbočenja do gingive pa ne preostaju potkopana mjesta. Lingvalna se ploha izbrusi tako da ostane dovoljan razmak do antagonista. Pri brušenju aproksimalnih ploha treba paziti da se ne

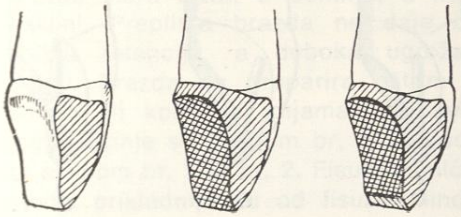

Sl. 131. Brušenje zuba za tročetvrtinsku krunicu obuhvaća obje aproksimalne plohe, jezičnu plohu i incizalni brid

ošteti prednja kontura zuba (sl. 132, 133). Iz profilaktičkih razloga poželjno je aproksimalne plohe zaštititi metalom i nešto preko dodirne točke sa susjednim zubima, što je osobito važno ako je pacijent sklon karijesu. Incizalni se rub skrati posve malo i lingvalno zakosi pod kutom od 45° da bi se incizalni metalni rub što manje vidio.

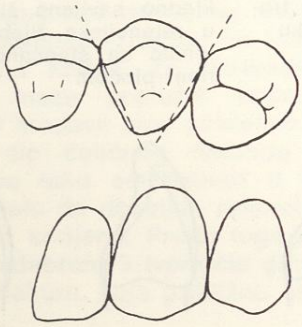

Sl. 132. Pri preparaciji aproksimalne plohe treba paziti da se ne prelazi na prednju plohu i time kvari estetski izgled

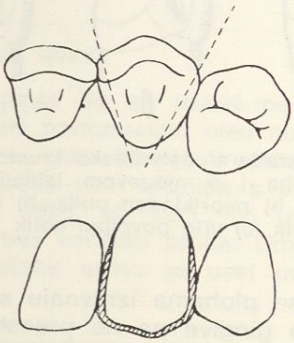

Sl. 133. Aproksimalne plohe nisu pravilno brušene, vide se metalni rubovi krunice

Neposredno prije brušenja ili dan ranije može se zub rastaviti od susjednih zuba ligaturnom žicom, najbolje po metodi ortodontske separacije (v. sl. 33). U mlađih pacijenata preporučuje se da se topografija pulpe ustanovi rendgenskom snimkom, što je međutim samo približno moguće. Teškoće pri separaciji ovise o anatomskom obliku zuba.

Retencija tročetvrtinske krunice dobije se grebenima koji leže u odgovarajućim brazdama u dentinu *(intrakoronarna retencija).* Na mezijalnoj i distalnoj aproksimalnoj plohi preparira se po jedna brazda (sl. 134). Retencija je to bolja što je brazda dulja i dublja. *Duljina brazde* ovisi o duljini funkcionalne krune i o položaju brazde, a dubina o udaljenosti pulpe. Na kratkom zubu i brazda je kratka, stoga takav zub nije prikladan za tročetvrtinsku krunicu. Vestibularna polovica aproksimalne plohe prednjih zuba dulja je od lingvalne, pa i brazda na toj polovici može biti dulja. Stoga je pravilno da se brazda preparira na vestibularnoj, a ne na jezičnoj polovici aproksimalne plohe. Osim toga brazda je duža, a njezina retencijska moć veća ako je smještena paralelno s labijalnom plohom, a ne s dužinskom osi zuba.

Mezioaproksimalna i distoaproksimalna brazda moraju se izbrusiti tako da budu posve paralelne. Aproksimalne se brazde spajaju po morfološkoj mogućnosti transverzalnom brazdom, koja se preparira u blizini incizalnog ruba. Pri tankoj incizalnoj trećini zuba ne izrađuje se transverzalna brazda jer bi zub odviše oslabio, a rub se lako lomio.

Tročetvrtinska se krunica može retinirati i *parapulpalnim kolčićima* (sl.

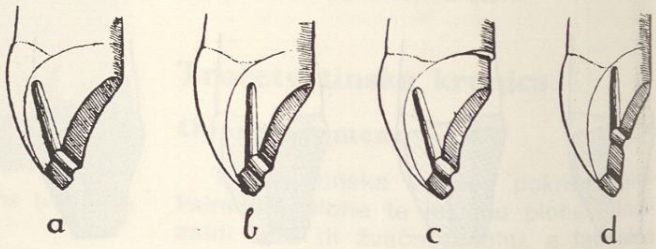

Sl. 134. Retencijske brazde za tročetvrtinsku krunicu: a) lateralna brazda paralelna je s labijalnom plohom; b) brazda paralelna s duljinskom osi je kraća pa gubi na retencijskoj moći; c) izrada incizalne brazde ovisi o labiolingvalnom promjeru zuba; d) incizalna brazda smještena je previsoko

135). Kolčić se retinira u 2 mm dubokom i 0,8—1 mm širokom kanaliću parapulpalno s obje strane sredine zuba. U te se kanaliće stave kolčići odgovarajuće duljine i širine. Retencija parapulpalnim kolčićima *nije statički tako pouzdana kao grebenima.* Obje se metode mogu kombinirati. To se preporučuje ako nema dovoljno mjesta za urezivanje transverzalne brazde. Umjesto transverzalne brazde stavlja se uz aproksimalne brazde parapulpalni kolčić u sredini lingvalne plohe ispod zubne kvržice. Na gingivalnom rubu zub se preparira po sistemu obične ili stepeničaste preparacije. Rijetko će se sve tri plohe brusiti stepeničasto. Dovoljno je da se učini lingvalna stepenica kojom se poboljšava statika tročetvrtinske krunice, a aproksimalne stepenice su suvišne, sužavaju greben i smanjuju njegovu retencijsku moć.

Tok brušenja zuba: mezijalna i distalnoaproksimalna ploha izbruse se jednostrano obloženom pločicom. Položaj pločice pri brušenju malo je konvergentan prema incizalnom rubu i lingvalnoj plohi. Tako se sprečava stvaranje podminiranih mjesta. Zatim se brusi lingvalna ploha i incizalni rub za debljinu metala, otprilike 2 mm. Treba paziti da se brušenjem incizalnog ruba zub ne skrati, nego samo rub zakosi prema lingvalnoj strani. Zatim se papirnim pločicama ili tankim valjkastim kamenčićem zaobljuju prijelazi s aproksimalnih ploha na lingvalnu. Nakon toga izrađuju se brazde za retenciju. Te se brazde nalaze u svakom slučaju na aproksimalnim plohama, pa treba nastojati da budu što dublje jer to poboljšava retenciju. Brazda počinje nešto iza incizalnog ruba i seže do gingive, dakle leži u prednjoj polovici aproksimalne plohe. Duboka je 1—2 mm. Svakako *brazda mora ležati u dentinu,* a ne u caklini. Preplitka brazda ne daje dovoljnu retenciju, a duboka ugrožava pulpu. Brazda se preparira oštrim fisurnim ili koničnim dijamantnim svrdlom. Počinje se svrdlom br. 0, a produbi svrdlom br. 1 ili br. 2. Fisurnokonična svrdla prikladnija su od fisurnocilindričnih. Time je incizalni dio žlijeba širi od cervikalnog, što olakšava namještanje krunice. Transverzalna brazda izrađuje se lećastim kamenčićem. Za te je radove obično potrebna anestezija.

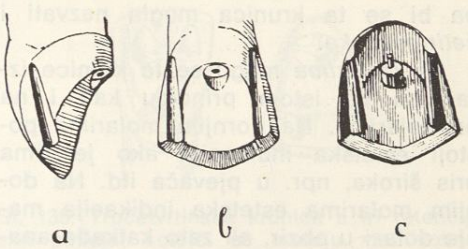

Sl. 135. a) Lateralna brazda i kanalić za parapulpalni kolčić; b) jezična ploha s lateralnim brazdama i kanalićem za kolčić; c) unutarnja strana tročetvrtinske krunice s retencijskim elementima

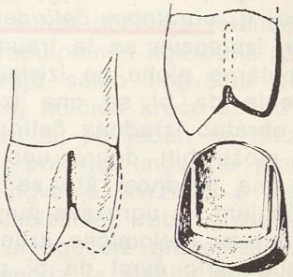

Sl. 136. Premolar je vrlo prikladan zub za tročetvrtinsku krunicu; aproksimalne plohe potpuno su pokrivene metalom

Lateralni zubi

Premolari, osobito gornji, lakše se prepariraju nego prednji zubi. Gornji premolari često imaju prilično kratke aproksimalne plohe, pa su tada i aproksimalne brazde kratke (sl. 136).

Oblik premolara omogućuje u svakom slučaju i transverzalnu brazdu u fisuri, što znatno pojačava retenciju. Samo prvi donji premolar, ako je lingvalna kvržica prilično niska, zadaje teškoće. Čitava žvačna ploha premolara pokrije se metalom, a ne samo unutrašnja kvržica. Na premolaru se pokrivaju četiri od pet postojećih ploha,

pa bi se ta krunica mogla nazvati i *četiripetinska*.

Na *molarima* mogu se te krunice izrađivati po istom principu kao i na premolarima. Na gornjim molarima postoji estetska indikacija ako je rima oris široka, npr. u pjevača itd. Na donjim molarima estetska indikacija manje dolazi u obzir, ali zato katkada anatomska. Ako su donji molari lingvalno veoma iskrenuti, a lingvalna ploha zaobljena i potkopana, za potpunu krunicu treba izbrusiti relativno mnogo zubne supstancije. To je za zub trauma koja ugrožava pulpu. Četiripetinskom krunicom koja pokriva samo vestibularnu stranu, tj. *obratnom četiripetinskom krunicom*, izbjegava se ta trauma. Oblik vestibularne plohe ne iziskuje obilno brušenje da bi se ona izravnala. Ovakva, obratno izrađena četiripetinska krunica, može biti dobro uporište za most, a ima prednost što se preobilnim brušenjem ne ugrožava pulpa.

Materijal za djelomične krunice treba da bude vrlo čvrst da bi relativno uski grebeni dali dovoljnu retenciju. Najprikladnije su *platinsko-zlatne slitine*. Mekana legura izvrne se na tankim rubovima, pa s vremenom nastane karijes.

Nedostaci

Tročetvrtinska krunica dobro je sidro pri pravilnoj indikaciji, ali ima i nedostataka. Njezina je primjena ograničena zbog:

- anatomskog oblika zuba,
- karijesa na aproksimalnoj plohi,
- anomalija u položaju zuba.

Bitan je oblik zuba. Ako se ta krunica izradi na anatomski neprikladno oblikovanom zubu, retencija popušta.

Pri *dispoziciji za karijes* vjerojatno će na granici metala i zuba s vremenom nastati karijes. Ako se aproksimalne plohe dobro zaštite, metal je vidljiv, pa tročetvrtinska krunica gubi na estetskoj vrijednosti. Isto vrijedi za četiripetinsku krunicu po *Vestu* [Fest] (sl 137). Ako aproksimalne plohe nisu dovoljno zaštićene, nastaje karijes, koji podmi-

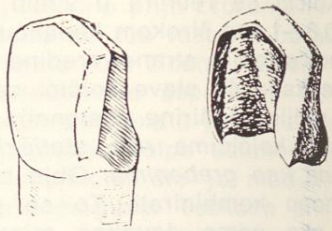

Sl. 137. Četiripetinska krunica po *Vestu* nije estetska jer se vidi metalni okvir

nira i upropaštava konstrukciju. Toj su mogućnosti osobito izloženi labiogingivalni uglovi. U tim predjelima zub je nešto konkavno uvučen, otisak se na njima lako razvuče, pa rubovi tročetvrtinske krunice ne prilježu posve točno.

Relativna je slabost te krunice što pravilna preparacija iziskuje priličnu vještinu terapeuta, a otisak klasičnom metodom dosta je delikatan posao. Direktan otisak u ustima zahtijeva veliku spretnost, a indirektan s termoplastičnom masom u bakrenom prstenu često se nešto razvuče jer se ne može spriječiti da se termoplastičnom masom ne zahvate i potkopana mjesta na meziogingivalnom ili distogingivalnom rubu bataljka. Otisak elastomerom također dolazi u obzir, ali uz posebnu pozornost. Svakako je mnogo lakše pravilno izraditi potpunu navlaku. Zbog navedenih razloga i zbog bolje biološke zaštite zuba suvremena fasetirana kruni-

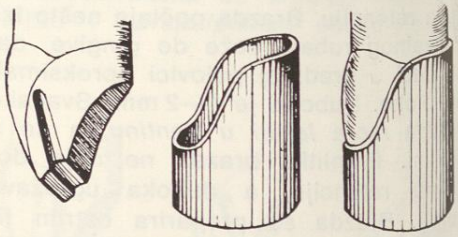

Sl. 138. Otisak za tročetvrtinsku krunicu s bakrenim prstenom; prednja strana prstena izrezana je tako da ne zahvaća trbušasti predjel vestibularne plohe

ca sve više istiskuje tročetvrtinsku. Nepravilna indikacija uzrokovala je mnogo neuspjeha i diskreditirala tu konstrukciju.

Otisak za tročetvrtinsku krunicu dobiva se zelenim kerom ili silikon-gumom u bakrenom prstenu (sl. 138). Vestibularna strana prstena izreže se toliko da ne zahvati trbušasti predjel zuba. Osim klasičnom metodom, otisak se može izvesti i jednom od suvremenih metoda, npr. voskom i silikonom ili sa dva elastomera. Tročetvrtinska krunica cementira se na isti način kao i potpuna metalna krunica.

Ostale vrste djelomičnih krunica

Osim opisane tročetvrtinske krunice postoje i druge modifikacije. Ovamo pripadaju polukrunice, npr. *polukrunica po Ranku*. Ta se krunica retinira također pomoću grebena i parapulpalnih kolčića, ali su aproksimalne plohe manje pokrivene. Preparacija čitave aproksimalne plohe kvari oblik zuba, a to se može izbjeći polukrunicom. No retencija te konstrukcije je slabija, a

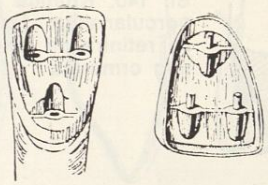

Sl. 139. Tročetvrtinska krunica s tri retencijska pinleja; kolčići se moraju međusobno isparalelizirati

aproksimalne plohe nisu dovoljno zaštićene.

Četiripetinska krunica po *Vestu* estetski nije uspjela, a retencija je relativno slaba (sl. 137).

Neki autori dobivaju retenciju isključivo parapulpalnim kolčićima *(pinlejima)* i pokrivaju samo lingvalnu plohu (sl. 139). Broj kolčića kreće se od 2 do 4. Smješteni su po jedan na mezijalnoj i distalnoj polovici lingvalne plohe, treći ispod lingvalne kvržice, a četvrti na sredini incizalnog ruba s oralne strane ako to omogućuje anatomski oblik zuba. Retencija je slabija nego u tipične tročetvrtinske krunice, rad u ustima i laboratoriju vrlo složen, pa se kolčić preporučuje samo u kombinaciji sa žljebićima.

Fasetirana krunica

Povijesni razvitak

Želja i nastojanje da se dobije metalna krunica s prednjom plohom po boji i izgledu nalik prirodnom zubu nisu novi. Taj problem zanima stručnjake već nekoliko desetljeća. Razvitak tog problema prošao je mnogo faza, uspjelih i neuspjelih. Posljednji domet je suvremena fasetirana krunica s fasetom od akrilata ili keramike.

Fasetirana krunica je metalna čija se vestibularna ploha sastoji od metalnog ormarića u kojemu je pričvršćena faseta po izgledu i boji nalik prirodnom zubu. Izrađuje se od zlatne ili platinsko-zlatne slitine. Paladij-srebrna slitina nije prikladna jer daje faseti mrtvosivkastu boju.

Isprva su se tvorničke keramičke fasete (ljuske) brusile u metalni ormarić. Ta metoda zahtijeva prilično vještine, tvornička faseta zauzima mnogo prostora, pa se na vitalnom zubu teško namješta. Dalji je razvitak bila laboratorijski pečena porculanska faseta koja se po otisku ormarića peče individualno za svaki slučaj i cementira. U faseti je upečena platinska čahura kojom se faseta retinira na zlatnom kolčiću u or-

Sl. 140. Krunica s pečenom porculanskom fasetom, koja se retinira na kolčiću metalnog ormarića

mariću (sl. 140). Ovako pečena faseta treba manje prostora nego porculanski tvornički zub pa ormarić može biti plići. Ta je metoda prikladna za premolare (naravno i za molare), no na prednjim zubima teško je dobiti dovoljnu dubinu ormarića. Estetski ta metoda zadovoljava, ali je izrada pečene fasete prilično komplicirana pa ju je istisnula mnogo jednostavnija metoda akrilatne fasete. Ta faseta iziskuje manje prostora, pa ne stvara teškoće na prednjim vitalnim zubima. U usporedbi s porculanskom, prvotne akrilatne fasete imale su nedostatak da su se zbog elastičnosti akrilata odvajale od ormarića i mijenjale boju.

Pokušavale su se fasete izrađivati i od silikatnog cementa, osobito na premolarima. No silikatne fasete nisu postojane u boji, ubrzo postaju neugledne, pa se ta metoda nije održala.

Treba spomenuti i metodu porculanske fasete po *Heiczmannu* [Hajcman], koji je opisao specijalnu metodu za vrlo tanku emajliranu fasetu u plitkom metalnom ormariću. Vestibularni ormarić metalne navlake, dubok 1 mm, izrađen je od specijalne platinsko-zlatne slitine. Pečena faseta pričvršćena je specijalnom metodom u plitkom ormariću; time je riješen problem prostora i za prednje zube, ali estetski te fasete ne zadovoljavaju. Boja nije prirodna, izgled je mrtvosivkast. Na premolarima i očnjacima donekle još zadovoljava, ali na sjekutićima nikako.

Krunica s polimerskom fasetom (ljuskom)

Značenje i indikacija

U indikaciji raznih vrsta krunica sve više prevladava potpuna krunica pred djelomičnom tročetvrtinskom ili polukrunicom. Takvu indikaciju uvjetuje sve veća dispozicija na karijes, pa se zbog toga donekle diskreditirala tročetvrtinska krunica, koja se još nedavno smatrala važnim konstrukcijskim elementom u protetici. Stoga dobiva veliko značenje fasetirana krunica kao suvereno estetsko rješenje u vidljivom predjelu usne šupljine. Zbog te njezine sve opširnije primjene mnogi su znanstveni radovi posvećeni njezinom usavršavanju. Nema diskusije da se bataljak mora potpuno zaštititi metalom, a da akrilat služi samo za fasetu u metalnom okviru i nipošto sam ne može činiti prednji zid krunice. Usavršavanjem nastoje se odstraniti nedostaci koji su se pokazali u toku njezine primjene.

Glavni je nedostatak plavkastocrno potamnjenje akrilata na cervikalnom rubu. Promjena boje nije uvjetovana samo osobinama današnjih akrilata, nego i greškom u preparaciji i laboratorijskoj izradi, a može se spriječiti pažljivim postupkom. Pri pravilnoj izradi gotovo se nikad boja ne promijeni. Ako je uzrok promjene boje u samom akrilatu, mijenja se boja cijele fasete, a promjena boje isključivo na cervikalnom rubu prvenstveno je u metodici preparacije i laboratorijskoj izradi.

Dio neuspjeha vezan na tu vrstu krunice odnosi se prije svega na nepravilno postavljenu indikaciju. Veoma abradirani zubi, nedovoljno izrasli, kao i vrlo gracilni zubi (osobito donji incizivi) iziskuju adekvatnu pripremu bataljka s nadogradnjom.

Fasetirana krunica sjedinjuje u sebi prednosti pune metalne krunice i keramičke krunice, a nema njihovih nedostataka. Estetski nepovoljna, ali stabilna zlatna slitina čini osnovu, dok po boji i obliku prirodnom zubu sličan polimerizat služi samo za estetski učinak. Retencija na zubu je optimalna kao pri potpunoj krunici, a potpuno pokrivanje brušenog zuba zaštićuje bataljak od karijesa. Gingivalni rub metalnog ormarića tanak je i dobro prilagođen, što zaštićuje marginalni parodont od oštećenja. Fasetirana krunica pouzdan je

nosač mosta i prikladna za intrakoronarni i ekstrakoronarni etečmen.

Indikacija. U vidljivom predjelu usne šupljine za estetsku restauraciju karioznih zuba, kao estetski nosač mosta, kao sastavni element udlaga za parodontozu i za međusobno povezivanje preostalih prirodnih zuba u mobilno-protetske svrhe.

Preparacija zuba

Za fasetu je potreban prostor od kojih 1,0 mm. Za tamniju boju dovoljna je nešto manja debljina, za svjetliju potreban je nešto deblji sloj. Metalni sloj ormarića je 0,2 do 0,3 mm, prema tome treba vestibularnu plohu zuba, uzevši u obzir sloj cementa, brusiti za debljinu do 2 mm (sl. 141). Međutim, prilično je teško odoka prosuditi je li zub jednolično dovoljno brušen; premalo brušenje učinit će krunicu glomaznom, a previše brušenja ugrožava pulpu i nedopušteno smanjuje retencijsku površinu. Postoji metoda orijentacije, i to da se valjkastim dijamantnim kamenčićem promjera 1,0 do 1,5 mm zareže na vestibularnoj plohi *aksijalni žlijeb* koji omogućuje da se ocijeni dubina (v. sl. 72). Zatim se caklina po orijentiranoj dubini jednolično odstrani prema mezijalnoj i distalnoj plohi. U pogledu visine smije se prirodna kruna sniziti za najviše 1/3, kako je to opisano u poglavlju o keramičkoj krunici. Akrilat se ne spaja kemijski sa zlatnom slitinom, veza je samo mehanička, ne postoji ni adhezija između ta dva heterogena materijala, pa ostaje uvijek mikroskopska pukotina. Tanki rubovi lako se odvajaju od ležišta i povećavaju mikroskopsku pukotinu između akrilata i slitine. Kroz tu pukotinu difundira detritus i slina iz usne šupljine pa se sa slitinom stvaraju obojeni oksidi i sulfidi. Time akrilat mijenja boju i postaje porozan. Oksidi i sulfidi nagrizaju i vrlo tanke rubove. Te su promjene jače izražene na manje plemenitim kovinama (npr. paladij-srebrnim slitinama). Jedino je pravilno rješenje da je polimerizat na rubovima dovoljno debeo, to znači da *faseta ima*

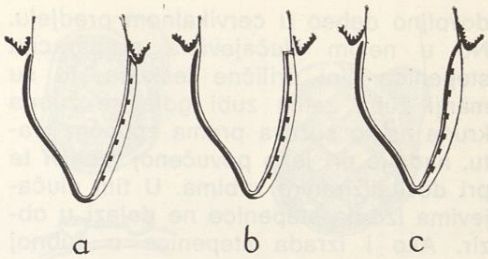

Sl. 141. Fasetirana krunica sa zaštićenim incizalnim rubom: a) akrilatna faseta u metalnom ormariću bez stepenice, b) akrilatna faseta u metalnom ormariću s pravokutnom stepenicom, c) akrilatna faseta u metalnom ormariću sa zaobljenom stepenicom

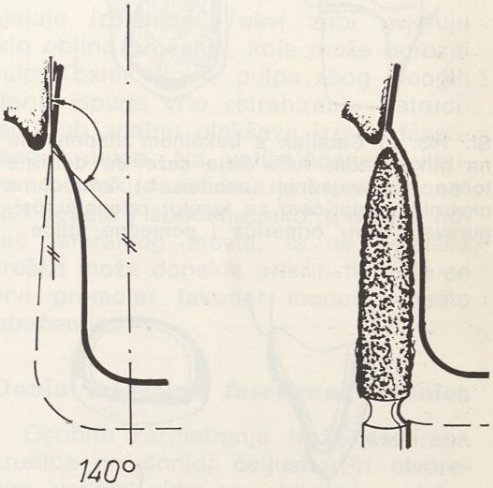

Sl. 142. a) Pravilno izrađena zaobljena stepenica pod kutom od 140°, b) prikladan dijamantni kamenčić u turbini za izradu zaobljene stepenice

jednoličnu debljinu i da se ne istanjuje prema rubovima. Stoga se za fasetiranu krunicu preporučuje *labijalno-cervikalna stepenica* u visini gingivalnog ruba na bataljku pod pravim kutom na osovinu zuba, ali je u tu svrhu dovoljna i zaobljena stepenica duboka oko 1 mm i 1 mm ispod gingivalnog ruba (sl. 142). Stepenica zahvaća aproksimalne plohe do ispod dodirne točke sa susjednim zubima (sl. 143.a). Takva preparacija zuba omogućuje da rub fasete bude

dovoljno debeo u cervikalnom predjelu. No u nekim slučajevima preparacija stepenice čini prilične teškoće: to su manji zubi, zatim zubi gdje se zubna kruna naglo sužava prema zubnom vratu, nadalje pri jako povučenoj gingivi te pri devitaliziranim zubima. U tim slučajevima izrada stepenice ne dolazi u obzir. Ako i izrada stepenice u zubnoj supstanciji čini teškoće, svakako se izrađuje u metalnom okviru (sl. 141.a).

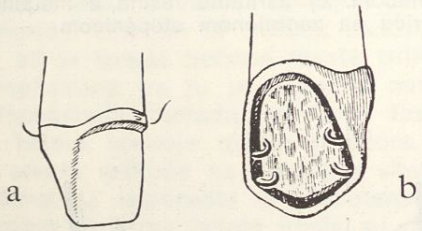

Sl. 143. a) Bataljak s bukalnom stepenicom na gingivalnom rubu koja seže do dodirne točke sa susjednim zubom; b) krunica s okvirnim ormarićem za fasetu; retenciju osiguravaju okvir ormarića i pomoćne iglice

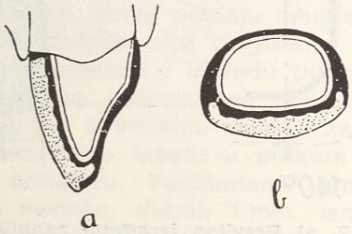

Sl. 144. Krunica s akrilatnom fasetom; retencija je osigurana: a) u subincizalnom predjelu i b) u paralateralnim potkopanim predjelima

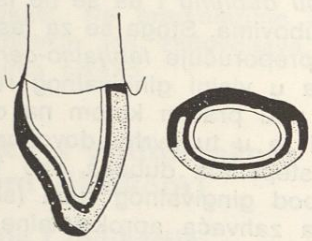

Sl. 145. Faseta je retinirana u dvostrukoj metalnoj jezičnoj plohi i duboko zahvaća paralateralne predjele (po *Mathéu*)

Zaobljena stepenica ima tu prednost što je tehnički lakše izvediva. Preduboka stepenica ugrožava pulpu, a preplitka uvjetuje pretanki cervikalni sloj fasete pa slitina prosijava. Ako je cervikalni rub akrilatne fasete pretanak, odvoji se od metalne podloge i nastaje pukotina s opisanim posljedicama.

Fasetirana krunica poseban je oblik potpune lijevane krunice, stoga vrijede za otisak i tehničku izradu sva pravila kao za potpunu lijevanu krunicu.

Retencija fasete

Sigurna retencija i zaštita fasete dobije se cirkularnim okvirom u metalnom ormariću iako ekstenzija fasete može ići i izvan tog okvira. Faseta može svojim rubom prelaziti okvir retencije kao staklo na satu. Bitno je da je faseta dobro usidrena u retencijskom okviru, a na cervikalnom rubu da ne čini nikakav pritisak na gingivu (sl. 143.b).

Retencija se prvotno izrađivala u *subincizalnom* i u *paralateralnim predjelima* metalnog ormarića uz dobro zaštićen incizalni rub fasete *(Mathé)* (sl. 144. i 145). U posljednje vrijeme neki autori preporučuju nov način retencije umjesto paralateralnih udubina. U tom slučaju uz široko otvorene lateralne strane retenciju osiguravaju sitne metalne iglice 0,5 do 0,6 mm, smještene u lateralnim predjelima, ili sitne kuglice (*perlice*) na vestibularnoj plohi 0,4 do 0,6 mm veličine (sl. 146.A). Te se kuglice dobivaju posipavanjem voštanog modela konfekcijskim akrilatnim zrncima promjera 0,4 do 0,6 mm, koje izgore pri lijevanju, pa se šupljine ispunjavaju metalnim kuglicama.

Perlice daju dobru retenciju, uz uvjet da nisu smještene u hrpi nego da su pojedinačno izolirane (sl. 146.B). No ovu retenciju fasete ipak treba shvatiti kao *dodatnu* retenciju jer osnovno i najsigurnije sidrenje daje faseti okvirna retencija. Također je *uvijek potrebno dovoljno incizalno zaštićenje fasete metalom,* bez obzira na vrstu retencije. Izrada incizalnog brida fasete bez metalne zaštite tako da metalni ormarić završava

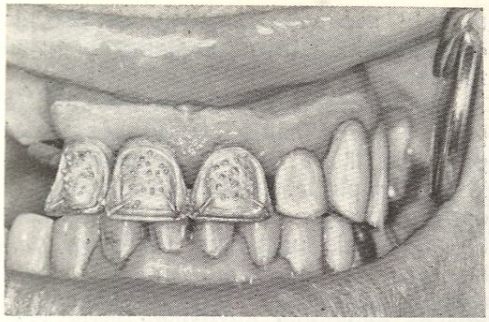

Sl. 146. A. Krunica s okvirnom i pomoćnom retencijom (perlicama)

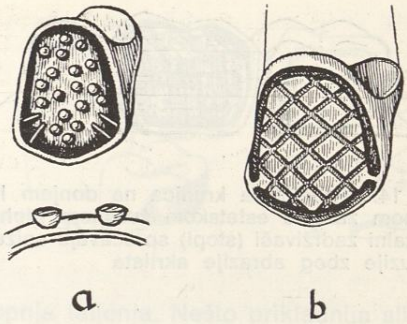

Sl. 146 B. a) Krunica s okvirnom retencijom — perlicama, b) krunica s okvirnom retencijom i nazupčanom retencijskom plohom

palatinalno 2—3 mm iznad brida može se odobriti samo ako je okluzija osobito povoljna, ako se provjeri da klizne kretnje u funkciji i parafunkciji ne opterećuju incizalni rub i kod donjih zuba. U tom slučaju treba da je incizalni brid fasete debeo barem 2 mm.

Zaključno se s obzirom na retenciju može reći: polimerizati se ne spajaju kemijski s metalom, a ne postoji ni adhezija između ta dva heterogena materijala. Razni lakovi za pokrivanje metala nemaju dovoljnu retencijsku vrijednost iako se to očekivalo i propagiralo. Stoga se možemo pouzdati samo u mehaničku retenciju, *najbolje okvirnu.* Za zaštićenje fasete od ispadanja ili abrazije važna je incizalna metalna zaštita, paralateralni i cervikalni potkopani predjeli ili paralateralna retencija metalnim iglicama koja se retencijskim kuglicama na vestibularnoj metalnoj plohi još povećava. Naknadnu promjenu boje fasete rijetko uzrokuje greška u materijalu fasete, češće je to posljedica pretankih rubova, osobito na cervikalnom predjelu. Posljedica nedovoljne pažnje prema ovom najosjetljivijem predjelu u izradi fasetirane krunice je odvajanje elastičnog akrilata, podvlačenje detritusa i sline, njihovo rastvaranje i promjena boje, kao što je već rečeno.

Fasetirana krunica treba da u pravilu ima isti obujam kao i prirodni zub, ali to se ne može uvijek lako postići. Osobito na protrudiranom zubu faseta djeluje izbočena. Takvi zubi uvjetuju vrlo obilno brušenje, koje može ugroziti pulpu, osim ako je pulpa zbog mnogih starih ispuna vrlo retrahirana. Retrudirani zub znatno olakšava izradu fasetirane krunice. Na voluminoznom vitalnom očnjaku fasetirana je krunica ponekad debela i izbočena; ako je očnjak nosač lateralnog mosta, ta se estetska greška može donekle prikriti time da se prvi premolar također modelira nešto izbočenije.

Donja lateralna fasetirana krunica

Osobito razmatranje traži fasetirana krunica na donjoj čeljusti. Pri otvorenim ustima vide se okluzijske plohe, odnosno incizalni bridovi, pa bi se na zahtjev pacijenta te plohe trebale izraditi estetski od nemetala. S obzirom na to da je akrilat podložan abraziji, što utječe i na smanjenje vertikalne dimenzije, ta se negativna strana može neutralizirati time da se na žvačnu plohu smjesti jedan ili više malih metalnih »stopa« (sl. 147). Taj smještaj ne smije biti šablonski u središtu plohe, nego takav da antagonisti u kliznoj kretnji ostaju u dodiru s metalom, a da ne stružu po akrilatu, inače inlej gubi svoju svrhu. Na incizalnim bridovima donjih zuba ta se metoda iz estetskog razloga ne može primijeniti, nego treba paziti da su prednji zubi nešto izvan okluzije i rasterećeni u kliznim kretnjama.

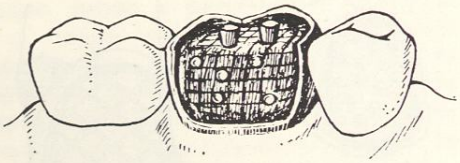

Sl. 147. Fasetirana krunica na donjem lateralnom zubu s estetskom žvačnom plohom; metalni zadrživači (stopi) sprečavaju sniženje okluzije zbog abrazije akrilata

Zato je za donju čeljust više indicirana keramička faseta.

Pacijenta koji je dobio fasetiranu krunicu treba upozoriti da ne upotrebljava preoštru četkicu za zube (najlon), preveliku snagu pri čišćenju zuba niti zubnu pastu s jakim abrazivnim učinkom. U tom su pogledu paste za zube vrlo različite. Po istraživanjima *Ritzea* abrazivni učinak raznih pasta odnosi se kao 1 prema 16.

Krunica s keramičkom fasetom (ljuskom)

Principi preparacije

Pokušaji da se keramička masa spoji s metalom napečenjem porculana stari su nekoliko decenija. Prvotni neuspjesi danas su prevladani, pa se ta metoda sve više prakticira. Čitav niz dentalnih industrija specijalizirao se za tu metodu.

Za presvlaku keramikom potreban je prostor od najmanje 1,0 mm, bez obzira presvuče li se okluzijska, vestibularna ili jezična ploha. Osobito je to važno za donje zube, jer se pri otvaranju usta u tih zuba vide uglavnom okluzijske plohe, manje vestibularne. Akrilatna ljuska retinira mehanički u podminiranim predjelima, dok se *keramička faseta spaja kemijski sa zlatnom slitinom.* Za razliku od akrilatne fasete, mehanička retencija ne samo da nije potrebna, nego je *svaki oštar ugao ili brid nepoželjan.* Metalna pozadina keramičke fasete mora biti sasvim glatka i zaobljena (sl. 148). Faseta treba da je što jednoličnije debljine, optimum je 1,0 do 1,2 mm, a zid metalne pozadine 0,35 do 0,45 mm dakle nešto deblji nego za akrilatnu fasetu. Bataljak se preparira s pravokutnom ili zaobljenom stepenicom, ili bez stepenice (sl. 148. i 149), ali keramička masa dodiruje samo glatke i zaobljene plohe. Svrha je preparacije sa stepenicom na bataljku da metalnom kosturu dade dobro uporište. Ako se bataljak izrađuje bez stepenice, podeblja se cervikalnolabijalni predjel metala, pa metal postaje vidljiv, što smanjuje estetsku vrijednost krunice (sl. 149). Ta je debljina potrebna da bi se u metalu do-

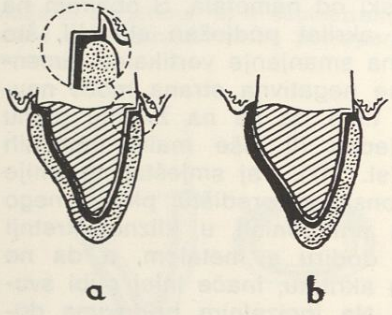

Sl. 148. Tri vrste izrade keramičke fasete u metalnom ormariću sa stepenicom: a) faseta pokriva obje strane, b) faseta čini incizalni brid, c) incizalni brid zaštićen je metalom

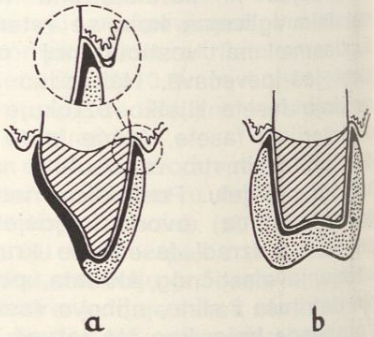

Sl. 149. Keramička faseta u ormariću bez stepenice u bataljku: a) zaobljena stepenica u labijalnom ormariću, b) zaobljena stepenica cirkularno u metalnom ormariću

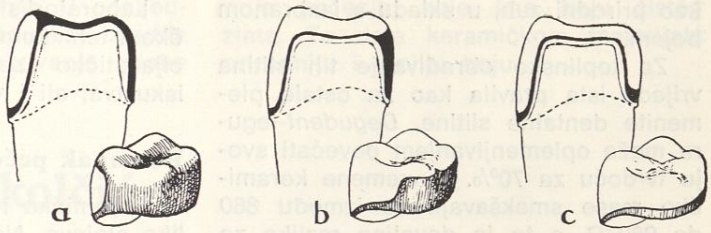

Sl. 150. Krunice s keramičkom fasetom na lateralnom zubu, a) keramička faseta, b) bukalna i žvačna ploha su iz keramike, c) sve plohe presvučene su keramikom

bila plitka konkavna stepenica za jednolično debelu keramičku fasetu i na cervikalnom predjelu. Za keramiku je samo iznimno potrebno da incizalni rub bude zaštićen, pa se obično izrađuje bez incizalnog metalnog zaštićenja. Pri povoljnoj okluziji može se čitava oralna ploha gornjih zuba presvući keramičkom masom, kod dubokog zagriza potrebno je oralno zaštititi metalom. Žvačne plohe lateralnih zuba mogu se izraditi od keramike, što je osobito važno za donje zube (sl. 150). Metalni »stopi«, kako se preporučuje za akrilatnu fasetu, nisu potrebni, jer keramika ne podliježe abraziji, pa je estetika bolja nego pri akrilatnoj faseti.

Keramika se peče tek pošto je metalni dio krunice ispitan i pošto je ustanovljeno da se bez teškoće dade namjestiti. Ako se krunica s keramičkom fasetom namješta s jačim pritiskom, može se oštetiti. Slabost je te fasete u odnosu prema akrilatnoj u tome što iziskuje nešto obilnije brušenje vestibularne plohe.

Spajanje keramičke mase sa slitinom

Spajanjem keramičke mase s metalnom podlogom, bez cementnog međusloja, nastoje se sjediniti prednosti porculana, a te su: postojanost boje i oblika, prirodna transparencija i dobra podnošljivost za živo tkivo, s bitnom prednošću metalnih slitina, tj. čvrstoćom.

Počelo se s platinsko-iridijevim slitinama za direktno napečenje keramičke mase jer su koeficijenti rastezanja tih dvaju materijala gotovo jednaki. No veza između tih materijala nije zadovoljavala, a toplinska obrada platinsko-iridijeve slitine složena je zbog visokog stupnja taljenja. Nešto prikladnija slitina pronađena je 50-ih godina u SAD, također na bazi platinsko-iridijeve slitine u kombinaciji s paladijem, no tek u 60-im godinama uspjelo je sastaviti zlatne slitine s talištem između 1 050° i 1 200 °C, koje su prikladne za dentalnu keramiku. Te se zlatne legure sastoje od 8 do 10% Pt, 4 do 5% Pd i od nekih drugih metala u malim postocima. U Evropi je uspjela tvornica *»Vita«* spojiti svoju *Vita*-keramičku masu s platinsko-zlatnom slitinom *Degudent.* Točka solidus je 1 080 °C. Osim *Vita* priznata je i *Biodent*-keramika koja se peče na *Herador,* -leguri, s točkom solidus 1 130° (De Trey-Wiesbaden), *Ivoclar* keramika i dr.

Za ovu novu tehniku napečenja keramičke mase potrebna su slijedeća svojstva slitine i keramičke mase:

— metalni kostur koji nosi čitavo mehaničko opterećenje mora biti dovoljno čvrst i otporan da se ne bi deformirao, a modul elastičnosti slitine i keramičke mase približno isti;

— točka solidus slitine treba da bude najmanje za 100 °C viša od temperature pečenja mase;

— slitina ne smije stvarati okside koji mijenjaju boju mase;

— keramička masa mora se dobro spojiti sa slitinom;

— keramička masa ne smije biti porozna, što smanjuje njezinu transparenciju;

— koeficijenti toplinskog rastezanja slitine i keramičke mase moraju biti usklađeni. Sasvim jednaki koeficijenti ne mogu se postići, stoga je prikladno da koeficijent slitine bude nešto veći od koeficijenta mase;

— usprkos metalnoj podlozi, keramička masa treba da je transparentna

kao prirodni zub, u skladu s izabranom bojom.

Za toplinsko obrađivanje tih slitina vrijede ista pravila kao za ostale plemenite dentalne slitine. *Degudent*-legura može oplemenjivanjem povećati svoju tvrdoću za 70%. Suvremene keramičke mase smekšavaju se između 880 do 980 °C, a to je dovoljna razlika za točke solidusa slitine. O karakteru veze između metala i keramičke mase ne postoje posve jasne predodžbe. U obzir dolaze ovi faktori:

- *mehanička veza* nastaje uglavnom time što keramička masa prodire u pore užarenog metala; no taj faktor nije od većeg značenja;
- *međumolekularne sile* kojima se privlače različita tijela; po nekim autorima prilično su značajne;
- *kemijska veza* na bazi nastajanja iona ima najveće značenje.

Slitine za napečenje sastoje se od plemenitih metala, s vrlo malim dodacima neplemenitih, koji oksidiraju pri pečenju mase. Time nastaje kemijska veza između oksida i silikata. No te slitine ne smiju sadržavati bakar, nikal ili željezo, jer oksidi tih metala utječu na boju keramičke mase. Točan sastav tih slitina je tajna proizvođača. Čvrstoća veze između keramičke mase i slitine osigurana je današnjim materijalima i postupkom. Pri nasilnom rastavljanju prije će nastati lom unutar same keramičke mase nego na mjestu spajanja. Dentalna industrija »Bremer Goldschlägerei« stavila je za metalnu keramiku u promet slitinu *wiron*. Ta slitina ima platinsku boju i sastoji se od mnogih neplemenitih kovina koje su prikladne za djelomično ili potpuno presvlačenje krunica i mostova keramičkom masom. Metalna površina slitine za napečenje s keramičkom masom treba da je posve glatka, svaka hrapavost prouzrokuje napetost, koja pogoduje lomu. Dentalna keramika mora biti guste strukture, bez poroznosti, što je uvjet za visoku transparenciju. Postiže se to pečenjem u vakuumu, no i time problem besporoznosti nije sasvim riješen.

Laboratorijski postupak s keramičkom tehnikom vrlo je složen, traži specijalističko znanje tehničara, mnogo iskustva, ali i vještinu.

Postupak pečenja

Keramička masa naslaže se u nekoliko slojeva. Najprije se nanese temeljna masa, koja pokriva metal za neutralizaciju boje zlatne podloge. Gusto zamiješana masa vibracijom se još više zgusne. Peče se u vakuumu pri temperaturi između 750° i 980°C, što ovisi o fabrikatu, a pečeni temeljni sloj treba da je jednolične debljine od 0,2 do 0,3 mm. Zatim se dodaje dentinska masa i njome dogradi krunica do željenog oblika. Od dentinske mase skine se koliko treba dodati caklinske mase. Ponovo se peče u vakuumu, ohladi, stavi na model i brušenjem dobiva konačni oblik. Poslije čišćenja u tekućoj vodi peče se pri običnoj atmosferi na visoki sjaj. Taj rad zahtijeva veliku točnost, pridržavanje svih propisa i čistoću. Logično je da slitina na kojoj se peče ima više talište od porculana, tj. da je solidus zlatne legure iznad likvidusa keramičke mase. Stoga su za tu svrhu prikladne slitine na bazi zlata i platine, koje se mogu oplemeniti (30 min. pri 600 °C). No za svaku dentalnu keramičku masu postoji specijalna slitina s nekim dodacima koji stvaraju retencijske okside za vezu između slitine i keramičke mase (temeljnog sloja).

Glazura (glatki površinski sloj) keramičke mase tako je gusta da ne podliježe nikakvoj abraziji. Stoga treba osobito paziti je li artikulacija u redu i bez smetnji da ne bi nastale traumatske posljedice. Iz istih razloga važna je povremena kontrola nije li zbog eventualnog sniženja zagriza na ostalim zubima keramička krunica u supraokluziji. Ako se na okluzijskoj plohi skine glazura, dobije se sloj hrapavog porculana koji abradira antagoniste.

Što se tiče estetskog učinka keramičkih masa, tj. njihovih boja, svi proizvodi ne zadovoljavaju, pa je problem

još u stadiju poboljšavanja. U posljednje vrijeme je tvrtka »*Degussa*« izradila specijalno zlato za pokrivanje plohe prije pečenja, koje ima boju čistog zlata. To daje keramičkom materijalu prirodniju i topliju boju.

Krunica na kolčić

Uvod i indikacije

Pod pojmom krunica na kolčić razumijeva se vrsta fiksnog nadomjeska koji se pomoću kolčića usidri u kanal korijena (v. sl. 4). Ta krunica nadomještava cijelu zubnu krunu uz uvjet da zub nije vitalan, a da je korijenski kanal propisno punjen.

Krunica na kolčić indicirana je ako je karijes uništio cijelu ili gotovo cijelu zubnu krunu pa opisane vrste krunica nemaju osnove za dovoljnu ekstrakoronarnu fiksaciju. Iz kozmetičkog razloga izrađuje se ta krunica za ispravljanje položajne anomalije ili da se nadomjesti potamnjela funkcionalna kruna nevitalnog zuba s oslabljenom dentinskom jezgrom.

Indikacija krunice na kolčić kao sidro mosta na nevitalnom zubu-nosaču danas je rijetka jer je zamijenjena s nadogradnjom. Ispravljanje položaja zuba s tim nadomjeskom dolazi u obzir ako je kasno za ortodontsku terapiju, a anomalija je u takvom stanju da bi brušenje zuba za neku drugu vrstu krunice uništilo pulpu.

Za sprečavanje karijesa i pojačavanje retencije krunica se ne stavi neposredno na korijen, nego se koronarna površina korijena pokriva kapicom koja prstenom obuhvaća okluzijski kraj korijena (v. sl. 5). Ti elementi sačinjavaju *korijenski-nevidljivi dio* krunice, a *vidljivi-oralni dio* može se izraditi kao fasetirana ili obična krunica. Krunica ima metalnu jezgru, koja je sastavni dio korijenskog dijela.

Indikacija za krunicu s kolčićem danas je sve rjeđa, a mnogi su je protetičari sasvim napustili. Problem navedenih indikacija rješava se u većini slučajeva nadogradnjom i fasetiranom krunicom. To je rješenje gotovo uvijek izvedivo umjesto krunice na kolčić, a prednost mu je uz ostalo i to da se krunica naknadno može izmijeniti, dok je vađenje kolčića uvijek problematično.

Daljna je prednost u tome da pravilno izrađena krunica s ljuskom (fasetom) ne draži marginalni parodoncij, što se kod krunice na kolčić jedva može postići.

No krunica s kolčićem i korijenskom kapicom ima i nadalje svoju, iako *vrlo ograničenu indikaciju.* Indicirana je ako treba kapicom pojačati retenciju na korijenu, dakle za kratke i tanke korijene ili za korijene oslabljene karioznim procesom, zatim za korijene koji su funkcijski mnogo opterećeni, npr. zub je u dubokoj okluziji, a pogotovu ako je tako opterećen korijen uporište mosta. Dispozicija za karijes indicira također tu krunicu. Plitki gingivalni džep ili sklonost gingive prema upali otežavaju izradu kapice. Prema tome ta je vrsta krunice još uvijek aktualna, osobito kao osnova za *retencijske kopče* za djelomičnu protezu.

Uvjet za svaku krunicu na kolčić je liječeni i do vrška pravilno ispunjeni korijen, te kontrola na rendgenskoj slici. Svaka periapeksna ili parodontalna patološka promjena kontraindicira bilo koji nadomjestak. To osobito vrijedi za zube na kolčić jer se kanal korijena ne može naknadno otvoriti kao kod obične krunice. Kanal se puni cementom i gutaperka-štapićem ili kojom drugom priznatom suvremenom metodom tvrdog punjenja, koja na rendgenskoj slici omogućuje kontrastnu kontrolu punjenja.

Vrijednost apeksno reseciranog korijena kao nosača zuba na kolčić znatno je smanjena, dok se koštana alveola

potpuno ne konsolidira. Zato je potrebno otprilike šest mjeseci. Krunica na kolčić treba da udovolji estetskom, mehaničkom i biološkom zadatku.

Mehanički zadatak sastoji se u dovoljnoj fiksaciji kolčića u korijenu i u zaštićenju korijena od loma zbog opterećenja, a *biološki* u zaštićenju korijena od karijesa.

Vrste krunica na kolčić

Postoje dvije vrste krunica na kolčić: puna krunica bez kapice na korijenu i puna krunica s kapicom na korijenu.

Prva se sastoji od umjetnog porculanskog ili akrilatnog zuba i od kolčića koji se cementom fiksira u korijen. To su *jednostavne krunice* na kolčić (sl. 367).

Drugi sistem sastoji se od pune krunice, korijenske kapice i kolčića. Kapica je sastavljena od prstena i postolja koji pokriva korijen. Taj se sistem po pronalazaču Richmondu [Ričmond] zove *ričmond-krunica* (sl. 151). Njezina je prednost sigurnija fiksacija u korijenu i bolja zaštita korijena od loma i karijesa nego kod jednostavne krunice na kolčić.

Kolčić jednostavne krunice bez kapice prenosi žvačni tlak, ovisno o presjeku korijena, ekscentrično na zidove kanala (sl. 152). To može uzrokovati lom korijena ili kolčića. *Korijenska kapica* sprečava takvu nezgodnu posljedicu jer se žvačni tlak preko nje podjednako prenosi na čitav korijen, a ne samo u kanal korijena. Zbog toga je pogrešno izraditi umjetni zub na kolčić bez zaštitne kapice, pogotovu ako je krunica nosač mosne konstrukcije. Stoga je indikacija za jednostavnu krunicu na kolčić ograničena na privremenu krunicu. *Kao uporište za most uopće ne dolazi u obzir.*

Kapica zaštićuje korijen od karijesa jer prekida vezu korijena s usnom šupljinom i sprečava pristup sline i ostataka hrane. Ipak se u toku vremena gingiva može povući i cervikalni dio korijena ogoljeti, a to često vodi do karijesa.

Krunica s korijenskom kapicom (Richmond)

Prije nego započne preparacija, treba temeljito odstraniti subgingivalni kamenac. Ostatak funkcionalne krune prirodnog zuba izbrusi se prikladnim kamenčićem (sl. 153). Nije preporučljivo da se ostatak zuba lomi kliještima jer se pritom lako prelomi i korijen. Zub se izbrusi 1—2 mm iznad razine gingive,

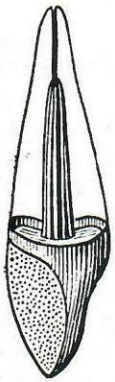

Sl. 151. Krunice s korijenskom kapicom i kolčićem u kanalu

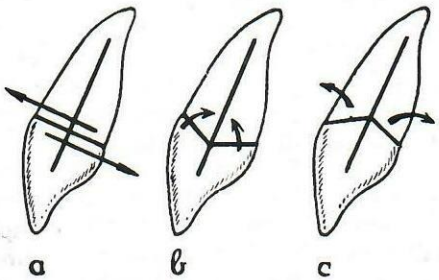

Sl. 152. Opterećenje korijena s običnom krunicom na kolčić; a) i c) pokazuju nepriklađne presjeke korijena, b) je najprikladniji oblik korijena jer se sile prenose koncentrično u smjeru kanala

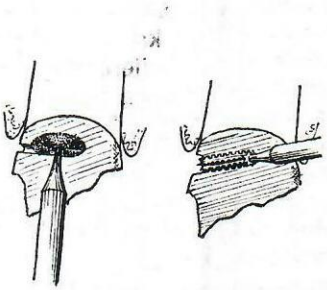

Sl. 153. Ostatak zuba, ako je preostalo još dosta zubnog tkiva, zareže se lećastim kamenčićem i proreže fisurnim svrdlom

zatim se korijenu dade specijalan presjek po pravilu statike i estetike. Isprva se presjek oblikovao kao krov. Ta je preparacija napuštena.

Oblikovanje korijena

Najprije se preparira vanjski opseg preostalog bataljka i mjeri dentimetrom. Adaptira se bakreni prsten. Prsten se odloži do potpune preparacije (kako slijedi):

Gingivalni dio korijena manje je ili više koničan i nešto potkopan zbog sloja cakline koja seže ispod gingive. Da bi se prsten dobro prilagodio korijenu, tako da između njega i korijena ne ostane nikakav međuprostor, početak korijena treba da se preoblikuje valjkasto (sl. 154). To se na dodirnim stranama postiže separirnom pločicom, a na ostalim lećastim kamenčićem ili dijamantnim svrdlom u turbini. Prijelazi s aproksimalne strane na prednju i stražnju stranu zaobljuju se tankim valjkastim dijamantnim kamenčićem ili fisurnim svrdlom.

Ostaci cakline koji čine hrbat ispod gingive odstrane se specijalnim instrumentom za skidanje (trganje) cakline ili uskim kamenčićem u turbini.

Zatim se *zakosi labijalna polovica korijena,* a lingvalna izbrusi horizontalno jedan ili više milimetara iznad gingive. Za krunicu s akrilatnom fasetom može se od jezične polovice korijena ostaviti više zubne supstancije. Time se pojačava retencija krunice. Keramička faseta s kramponima iziskuje više prostora pa se i lingvalna polovica korijena brusi gotovo do gingive. Važno je da je kapica pravilno prilagođena i da dobro obuhvaća lingvalnu polovicu korijena (sl. 155).

Labijalna se polovica zakosi točkastim kamenčićem i brusi 1 mm ispod razine gingive. To je potrebno iz estetskog razloga da se ne bi vidio metal kapice. Iznos za koji se brusi *lingvalna polovica* zavisi ne samo od materijala fasete, kao što je već spomenuto, već i od udaljenosti antagonista. Zatim se labijalni i centralni predjel malo izdube.

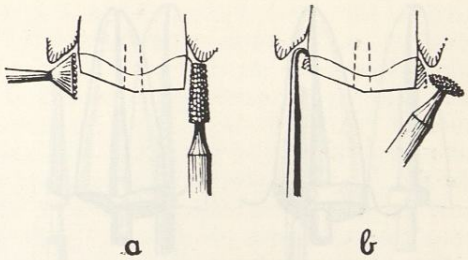

Sl. 154. Preparacija za korijensku kapicu: a) cervikalni predjel preoblikuje se koničnim ili valjkastim kamenčićem; b) ostaci cakline ispod gingive mogu se odstraniti specijalnim trgačem cakline ili lećastim kamenčićem; labijalna polovica korijena zakosi se, a jezična izravna

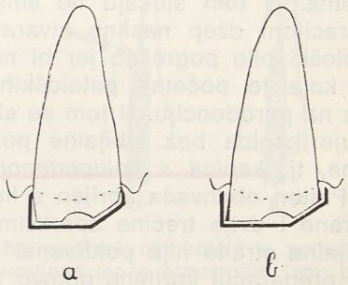

Sl. 155. a) Kapica je dobro prilagođena pravilno brušenom korijenu, centralni dio je malo izdubljen; b) periferija korijena nije dovoljno brušena, kapica je preširoka i ne prilježe uz bataljak

Statika krunice time se poboljša i dobije se više prostora za adaptaciju fasete. Aproksimalne strane bruse se približno paralelno s papilom i u njezinoj razini.

Opseg i način preparacije uvjetovan je parodoncijem, papilom i vrstom okluzije. Na vestibularnoj strani korijena, koja se skrati do 1 mm ispod gingive, treba paziti da se ne ozlijedi parodoncij i u gingivalnom džepu ne prekine veza epitela s cementom korijena. Zbog toga je visina prstena kapice određena dubinom gingivalnog džepa, što ne znači da seže do dna džepa. Na lingvalnoj i aproksimalnoj strani obično ima dovoljno mjesta za prsten, dok je na labijalnoj strani, zbog preparacije ispod razine gingive, džep vrlo plitak ili ga uop-

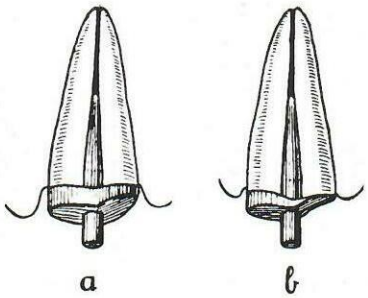

Sl. 156. a) Pravilno izrađena cirkularna korijenska kapica s kolčićem, b) polukapica je estetski i biološki pravilna izrada pri plitkom labiogingivalnom džepu

će nema. U tom slučaju ne smije se preparacijom džep nasilno stvarati. To bi biološki bilo pogrešno jer bi nastala rana, koja je početak patoloških promjena na parodonciju. U tom se slučaju izrađuje kapica bez labijalne polovice prstena, tj. *kapica s poluprstenom* (sl. 156). Prsten obuhvaća korijen s lingvalne strane i dvije trećine aproksimalnih, a labijalna strana nije pokrivena.

Pri preparaciji korijena gotovo je nemoguće izbjeći da se zubno meso ne ozlijedi, ali treba nastojati da ozljeda bude što manje. S biološkog stajališta svaki je prsten, tj. strano tijelo između gingive i korijena, nužno zlo. Treba nastojati da se to zlo ne poveća pogrešnom preparacijom i netočno prilagođenim, tj. predubokim prstenom.

Dalji je faktor naše pažnje interdentalna papila. Aproksimalna kontura korijena brusi se u visini papile i paralelno s njom.

Preparacija korijena ovisi i o vrsti okluzije. Visoka okluzija olakšava izradu kapice. Ako je zagriz dubok, lingvalna se polovica brusi do razine gingive, inače metalna kapica smeta okluziji. Katkada se antagonist mora nešto skratiti.

Pregriz stvara štetno transverzalno opterećenje koje je to štetnije što je pregriz viši na prednjim zubima. Zbog te okluzije gornji su zubi opterećeni u smjeru labijalne protruzije. Pri opterećenju pritišće vanjska polovica kapice na korijen, a lingvalna ima tendenciju da se od korijena rastavi. Zbog toga je važno da stražnja polovica kapice bude dobro prilagođena korijenu. Na donjim zubima opterećenje pregriza prenosi se na korijen u obratnom smjeru, tj. lingvalna polovica kapice biva pritisnuta na korijen, a labijalna nastoji da se od njega rastavi. Statički bi bilo potrebno da prednja polovica korijena u tom slučaju bude bolje obuhvaćena kapicom, no to se ne prakticira iz estetskog razloga jer bi metalna kapica bila vidljiva. Pri *bridnom zagrizu* nema razlike u smjeru opterećenja na gornjim i donjim zubima.

Nekad se radilo tako da se završila preparacija korijena i dentimetrom izmjerio njegov obujam. Po toj se mjeri izradio prsten od zlatnog lima debeo 0,15—0,20 mm. Tanji prsten (0,10 mm) morao bi se izraditi od platin-iridija. Prsten se prilagodio obujmu korijena i izrezao prema konturi prepariranog presjeka. Otisak se uzimao s prilagođenim prstenom i postolje se štancalo za kapicu. Gotova se kapica adaptirala korijenu i probušila u smjeru kanala, kolčić od vučene žice provukao se kroz otvor i sadrenim otiskom fiksirao njegov odnos prema kapici. U laboratoriju se kolčić zalemio s kapicom.

No limeni prsten širi se pri adaptaciji na korijen i lako izobliči. Manje se širi prsten od platin-iridija, ali je manipulacija s niskim prstenom prilično nezgodna. Osim toga, prsten se jedva može posve točno prilagoditi korijenu, osobito na lateralnim stranama, gdje korijen ima anatomske žljebiće. Iz tih razloga napuštena je ta originalna Richmondova metoda, pa se danas izrađuje samo lijevana kapica. Tom se metodom omogućuje vrlo točno prilagođivanje prstena.

Postoje također konfekcijski gotovi *normirani kolčići*, konična ili okrugla oblika (sl. 157). Za te se kolčiće kanal preparira specijalnim normiranim svrdlima koja buše točan negativ odgovarajućeg kolčića. Ta metoda nema osobitu prednost pred lijevanim kolčićem, a osim toga normirana je svrdla poskupljuju.

Pripremanje kanala za kolčić

Pri bušenju kanala za kolčić treba paziti na njegovu *duljinu, širinu, oblik i materijal.*

Duljina i širina kanala: važno je da se kanal ne buši naslijepo, nego da polje rada bude dobro osvijetljeno, najbolje *čeonim reflektorom,* i da bude dobro vidljivo. Pri bušenju treba paziti *da se ne skreće iz kanala ustranu* i ne probije korijen. Kao putokaz služi crveno obojen štapić od gutaperke kojim je kanal ispunjen. U svakom slučaju duljinu, oblik i smjer korijena treba ustanoviti rendgenskom snimkom. Počinje se bušiti malim okruglim svrdlom i postupno se prelazi na veća svrdla do promjera kolčića.

Dubina bušenja ovisi o duljini korijena (sl. 151). Stoga se ne mogu propisati stalne norme. Direktivno je pravilo da duljina kolčića bude najmanje jednaka visini zubne krune. Ekstraalveolarni dio treba da je jednak intraalveolarnom, tj. kolčiću. Bolje je ako je *kolčić* nešto dulji, da zauzima otprilike *dvije trećine kanala.* Kolčić može biti kraći ako je zub na kolčić sastavni dio konstrukcije mosta s više nosača, jer to olakšava namještanje mosta.

Pri bušenju kanala treba uzimati u obzir anatomski oblik korijena. Treba paziti da se kanal ne proširi odviše i njegovi zidovi ne istanje i oslabe (sl. 158). Širenje i oblik kanala treba uskladiti s anatomskim oblikom korijena, čiji je presjek samo izuzetno okrugao.

Kanal, a prema tome i kolčić, može biti cilindričan, koničan ili stepeničast. Koničan kanal daje najslabiju retenciju. Sa stajališta *retencije najpovoljniji je oblik cilindričan.* Kanal se preparira cilindrično, početni dio se proširi, samo se apeksni, u skladu sa suženjem kanala, oblikuje konično. Početni dio kanala proširi se malo nesimetrično, pa je kolčić ovdje deblji i otporniji, te ima sigurnije ležište, što sprečava njegovu rotaciju, a eventualno i lom. To vrijedi osobito za lijevani kolčić, koji je krhkiji od vučenog, pa se to kompenzira širim promjerom.

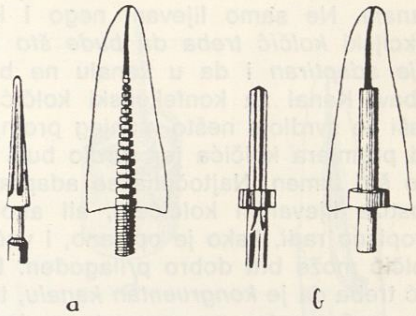

Sl. 157. a) Normirani konični kolčić, b) normirani cilindrični kolčić proširen u cervikalnom predjelu korijena

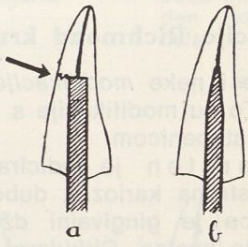

Sl. 158. a) Preširoki kolčić u apikalnom dijelu korijena može prouzročiti lom; b) kolčić usklađen s morfološkim oblikom korijena

Kolčići se izrađuju od plemenitih slitina; u obzir dolazi uglavnom 18-karatna platinsko-zlatna slitina, dok su paladij-srebrne slitine manje prikladne.

Dimenzija kolčića usklađuje se s promjerom korijena. Prosječne vrijednosti jesu: za gornji srednji sjekutić 1,6—1,8 mm; za gornji lateralni sjekutić 1,4—1,6 mm; za gornje i donje očnjake 1,8—2,0 mm; za svaki kanal gornjeg prvog premolara 1,2—1,4 mm i za gornji drugi premolar 1,6 mm.

Okrugli vučeni kolčić treba osigurati protiv okreta tako da se ulaz u kanal proširi u vestibulo-lingvalnom smjeru. Prošireni prostor ispunjava se pri lijevanju kapice dolijevanjem metala na kolčić. Za to je osobito prikladan *Permador,* koji se sastoji od 40% Pt i 60% Au.

Dovoljna retencija kolčića ovisi o njegovoj potpunoj adaptaciji u lumenu

kanala. Ne samo lijevani nego i konfekcijski *kolčić treba da bude što točnije adaptiran* i da u kanalu ne bude labav. Kanal za konfekcijski kolčić izbuši se svrdlom nešto manjeg promjera od promjera kolčića jer svrdlo buši nešto širi lumen. Najtočnija se adaptacija postiže lijevanim kolčićem, ali ako se propisno radi, kako je opisano, i vučeni kolčić može biti dobro prilagođen. Kolčić treba da je *kongruentan kanalu,* tako da međuprostor za cement ne iznosi više od 50 do 100 mikrona. Točna adaptacija važan je uvjet za dobru fiksaciju. Ne treba se samo pouzdati u retencijsku moć fosfatnog cementa.

Modifikacije Richmond krunice

Postoje i neke *modifikacije ričmond krunice.* To su modifikacije s poluprstenom i sa stepenicom.

Poluprsten je indiciran ako je labijalna strana kariozna duboko ispod gingive, pa je gingivalni džep posve plitak ili je nestao. Cirkularni bi prsten ranjavao periodont, pa se umjesto njega izrađuje samo poluprsten, koji obuhvaća jezičnu i aproksimalne strane bez prednje (sl. 156).

Druga modifikacija sastoji se u preparaciji korijena sa stepenicom. Ta stepenica može biti cirkularna ili djelomična. Indikacija je plitak gingivalni džep ili preosjetljivost gingive na dodir s metalom.

Pošto se završi preparacija i otisak, u kanal korijena stavi se kuglica vate, a površina se korijena osuši i premaže kloroformom. Komadić gutaperke razvuče se u obliku kanala i uvede u kanal. Suviškom gutaperke pokrije se površina korijena. Da bi se gutaperka bolje fiksirala, može se kroz nju u kanal provući metalni kolčić, ali ako se gutaperka pažljivo adaptira u kanal i topi kloroformom, to je suvišno. Kuglica vate u kanalu služi radi kontrole nije li komadić gutaperke poslije vađenja zaostao u kanalu, što bi smetalo adaptaciji kolčića.

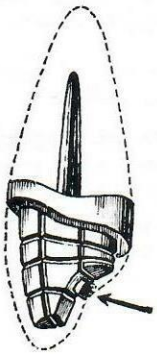

Sl. 159. Korijenska kapica, kolčić i metalna jezgra za akrilatnu ili keramičku krunicu. Metalni zadrživač na jezičnoj strani potreban je za akrilatnu krunicu da se abrazijom ne bi promijenili okluzijski odnosi.

Oblici krunica na kolčić

Umjetna funkcionalna krunica može se izraditi na dva načina: kao ogrtač od porculana ili akrilata s metalnom jezgrom ili kao keramička ili akrilatna ljuska u metalnom ormariću.

Krunica u obliku ogrtača od keramike ili akrilata s metalnom jezgrom dolazi u obzir za pojedinačne zube na kolčić (sl. 159). Za sidra se upotrebljavaju samo metalni ormarići s ljuskama. Suvremena metoda je ormarić s metalnom retencijom za akrilatnu ili keramičku ljusku.

Otisak korijena za lijevani kolčić i kapicu

Na korijen se adaptira bakreni prsten i oštrim instrumentom za čišćenje kamenca označi granica gingive, tj. iznos za koji je prsten ušao ispod gingive. Treba također označiti prednju stranu bakrenog prstena da se pri uzimanju otiska ne bi zamijenile stranice. Korijen i kanal premažu se tankim slojem parafinskog ulja, a u kanal stavi komadić smekšanog voska ili zelenog kera koji je razvučen otprilike u obliku kanala (sl. 160). Zatim se vrući kolčić od neplemenitog metala (spajalica) malo nazubi i provuče kroz vosak ili ker do vrha izbušenog kanala. Time se smekšani ker dobro adaptira uza zidove kanala. Suvišak kera se odstrani, a bakreni prsten ispuni u vrućoj vodi ili na plameniku propisno smekšanim kerom i stavi na korijen. Pri tome treba paziti da se prsten spusti u gingivu do odre-

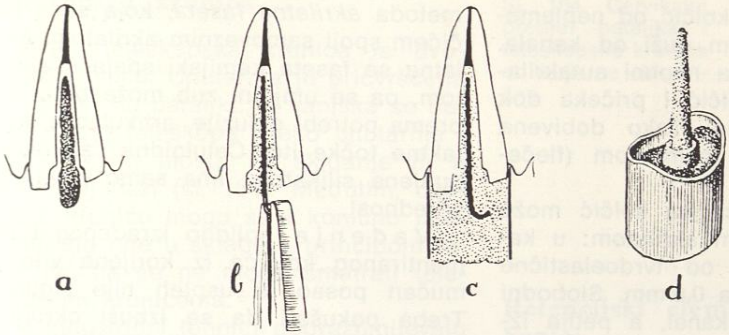

Sl. 160. Otisak za lijevanu kapicu i lijevani kolčić istodobno; a) smekšani zeleni ker ili vosak utisne se u kanal; b) vrući čelični kolčić provuče se kroz ker ili vosak koji se time širi i ispunjava kanal, c) na tako pripremljeni korijen i kanal stavi se bakreni prsten ispunjen zelenim kerom, d) gotov otisak kanala i prepariranog korijena

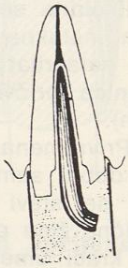

Sl. 161. Otisak za lijevanu kapicu i vučeni kolčić; i taj kolčić treba da što bolje bude prilagođen zidovima kanala

đenog znaka. Time je prsten pravilno smješten. Ker se ohladi, a istisnuta masa odstrani. Tako je dobiven otisak kanala zajedno s otiskom presjeka i obruča korijena za kapicu. Otisak se izlije u specijalnoj sadri, cementu ili bakrenom amalgamu. Na pozitivu se modelira kapica s kolčićem i izlije. Odljev se adaptira na korijen; zatim se sadrenim otiskom obuhvaćaju svi prednji zubi, a ne samo susjedni. Za okluziju je potreban još zagriz u vosku. Gotova krunica na kolčić ispita se u ustima na okluziju i artikulaciju kao svaka krunica. Otisak za lijevanu kapicu s vučenim kolčićem prikazan je na sl. 161.

Cementiranje krunice na kolčić

Za cementiranje vrijede isti propisi (sušenje korijena i zuba, miješanje cementa) kao i za cementiranje krunice. Kapica s kolčićem ispuni se cementom, a isto tako i kanal. Za to su prikladna spiralna svrdla (lentulo, sl. 162)., ili ravna sonda. Postoje za tu svrhu celuloidne tubice, tzv. *Jiffi-tube* [Džifi], koje se napune cementom, vršak tubice stavi se u kanal i cement istisne. Praktičnije su lentulo-spirale.

Sl. 162. Pri pričvršćenju zuba na kolčić korijenski kanal ispuni se cementom pomoću lentulo-spiralnog svrdla

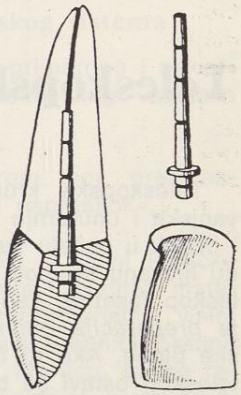

Sl. 163. Akrilatna faseta ili čahura prilagodi se korijenu i autakrilatom spoji s kolčićem u jedinstvenu cjelinu

Privremena krunica na kolčić

Katkada je potrebno da se estetski nedostatak u ustima popravi na brzinu dok se ne izradi definitivna krunica. Prije su se upotrebljavale tvorničke celuloidne čahure. Prikladna čahura ili faseta izabere se po veličini i širini i izreže paralelno s gingivalnim rubom (sl. 163).

U kanal se stavi kolčić od neplemenitog metala 2—3 mm duži od kanala. Celuloidna se čahura napuni autakrilatom, natakne na kolčić i pričeka dok se autakrilat stvrdne. Tako dobivena krunica pričvrsti se cementom (flečerom).

Privremena krunica na kolčić može se dobiti samoveznim akrilatom: u kanal se stavi petlja od tvrdoelastične čelične žice promjera 0,6 mm. Slobodni se kraci umetnu u kanal, a petlja izvan kanala služi za retenciju akrilata. Zub se modelira u vosku, načini se sadreni kalup i napuni akrilatnim tijestom. Pod pritiskom sadrenog kalupa pričeka se stvrdnjavanje akrilata. Kraci čelične žice fiksiraju akrilatni zub koji se privremenim cementom pričvrsti u kanalu. Najjednostavnija je suvremena metoda *akrilatna faseta,* koja se s kolčićem spoji samoveznim akrilatom. Akrilatna se faseta kemijski spaja s akrilatom, pa se umjetni zub može prebrusiti prema potrebi okluzije, artikulacije, kontaktne točke itd. Celuloidna čahura, ispunjena silikatom, ima samo povijesnu vrijednost.

V a đ e n j e solidno izrađenog i cementiranog kolčića iz korijena vrlo je mučan posao, a uspjeh nije siguran. Treba pokušati da se izbuši okruglim svrdlima. Specijalni instrumenti koji su opisani za tu svrhu nisu se u praksi održali. No postoji rješenje za slučaj da zub na kolčić naknadno treba da posluži kao nosač mosta. Umjetna zubna kruna brusi se po istom pravilu kao da je prirodna i prevuče se običnom ili estetskom krunicom.

Teleskopska krunica

Teleskopska krunica sastoji se od vanjske i unutarnje krunice. Preparacija i otisak u načelu su jednaki kao za punu lijevanu krunicu, dotično, ako se teleskop fasetira, kao za fasetiranu. Ipak je *preparacija obilnija,* osobito okluzijske plohe. Ako to čini teškoće, vanjski teleskop ostavi se bez okluzijske plohe (otvoreni teleskop). Unutarnji teleskop može se izraditi sa cervikalnom stepenicom, na kojoj sjedi vanjski.

Teleskopski sustav

Treba razlikovati teleskopski sustav od teleskopske krunice u užem smislu riječi. Teleskopskim sustavom označuju se različite konstrukcije koje su karakterizirane zajedničkim zadatkom i jedinstvenim učinkom. Teleskop se sastoji od dva cilindrična dijela: od na zubu pričvršćenog unutarnjeg sidra (patrica) i od vanjskog sidra (matrica), spojenog s proteznom bazom, a kojeg pacijent može sam odvojiti od unutarnjeg sidra.

Prve konstrukcije tog sustava izrađivale su se početkom stoljeća. To su bile teleskopska kvačica po *Rumpelu* i dvodijelni teleskopski korijenski kolčić po *Richelmanu* (v. »Povijesni razvitak fiksne protetike« str. 261). Iz ovih elemenata razvijali su se današnji etečmeni. Svrha je tih konstrukcija bila da se pronađe retencija parcijalne proteze bez kvačice i time poboljša kozmetički, higijenski i karijes-profilaktički učinak, a osim toga važan je konstrukcijski element pomićnih i polupomičnih mostova.

P o s t o j e o v i t e l e s k o p s k i s u s t a v i:

1. *teleskopska krunica* — cilindrična ili u kombinaciji s koničnom dvostrukom krunicom,
2. *modificirana inlej-kvačica* sa širokim kracima,
3. *korijenske kapice* s različitim *retencijskim elementima.*

Teleskopska krunica

Svaka teleskopska krunica *je dvostruka krunica.* Unutarnja je pričvršćena cementom na bataljku, a vanjska se navlači poput teleskopa preko unutarnje i sidri u tijelu mosta za skidanje ili u protetskoj bazi (sl. 164). Međutim, dvostruke krunice mogu se i konično izrađivati, što nije u skladu s principom teleskopa, pa se ne mogu smatrati teleskopskim krunicama.

U industriji i tehnici podrazumijevaju se pod teleskopom dvije cilindrične cijevi s paralelnim zidovima. Unutarnja je dobro prilagođena vanjskoj i stalno je s njom u dodiru. U krajnjoj funkciji one se također ne rastavljaju, već klize jedna po drugoj. No, iz više je razloga čisto cilindrični oblik rijetko provediv u protetici pa se zadovoljavamo da su dvije ili tri plohe na unutarnjim krunicama paralelne. Dvostruka krunica iziskuje više prostora, stoga zub treba znatno obilnije brusiti, a time se često ugrozi pulpa. Nedovoljno brušenje čini krunicu glomaznom, što osobito vrijedi za fasetiranu teleskopsku krunicu.

Teleskopska krunica čisto cilindričnog oblika je glomazna, stoga se *kombinira cilindrični i konični oblik* tako da je cervikalni predjel otprilike četvrtinu dužine bataljka cilindričan (sl. 164). Time se dobiva i bolja retencija na bataljku.

Na prednjim zubima paralelizira se cervikalni dio oralne plohe s cervikalnim dijelom bukalne plohe, a na lateralnim (bočnim) zubima mezijalne i distalne bočne (aproksimalne) plohe. Ako se dva ili tri preostala zuba opskrbljuju teleskopima, treba bar jednu plohu na svakom zubu paralelizirati s ostalim zubima.

Modificirana inlej-kvačica

Modificirana inlej-kvačica je jednokraka ili dvokraka obuhvatna kvačica s okluzijskim upiračem koji leži u pravokutnom ormariću. Na krunici je izrađena iznad cervikalnog ruba 0,5 mm široka cervikalna stepenica, na kojoj sjedi obuhvatni krak kvačice (v. sl. 121).

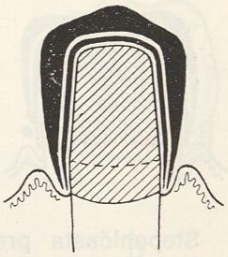

Sl. 164. Cervikalni predjel bataljka i teleskopske krunice oblikuje se cilindrično

Retencijski elementi na korijenskoj kapici

Ovamo se ubrajaju retencijski elementi po sistemu kopča, kao Gilmore-jahači, Bifra-sidro, Ceka-sidro, Dolderova prečka, Gerberov retencijski cilinder, Dalbo-sidro, retencija po Suvinu i drugi (sl. 123).

Tehnički opis ovih i drugih najčešće konfekcijskih naprava nalazi se u reklamnim prospektima tvornica.

Retencija teleskopskog sistema

Retencija između primarnog i sekundarnog sidra teleskopskog sustava ostvaruje se:

1. *trenjem,*
2. *elastičnim perom,* npr. presomatic, ili »perom napreskok«,
3. *zasunom.*

Učinak trenja ovisi o visini kliničke krune, metodi brušenja i kvaliteti materijala. Trenje je proporcionalno visini krune; to znači da niska klinička kruna nije prikladna za tu krunicu, pa se retencija osigurava dodatnim sredstvima. Za učinak trenja važan je cilindrični oblik bataljka i unutarnje krunice jer je trenje osigurano samo ako vanjska krunica s paralelnim zidovima struže po unutarnjoj. No takvo oblikovanje čini krunicu vrlo glomaznom, pa se treba zadovoljiti djelomičnim paralelnim brušenjem cervikalnog predjela. Ipak takva krunica ispada okluzijski ili incizalno preširoka, pa se to neutralizira stepenicom na aproksimalnoj plohi, ili tako da se dodirne plohe sasvim blago zakose pod kutom od 2 do 4°, dok zakošenje dodirnih ploha za običnu krunicu iznosi do 8°.

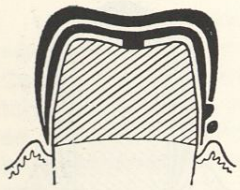

Sl. 165. Opruga »napreskok« poboljšava retenciju vanjske teleskopske krunice

Stepeničasta preparacija omogućuje bolje paraleliziranje dodirnih ploha, kao i cervikalne trećine labiopalatinalnih bočnih ploha, nego konvencionalna preparacija, a to znatno povećava retencijsku moć bataljka.

Daljnji je faktor u retenciji *kvaliteta materijala.* Materijal treba da bude tvrdo platinsko zlato. Obična zlatna slitina je premekana pa trenje ubrzo popusti. No svi ti faktori često ne daju dovoljnu retenciju, pa se primjenjuje i dodatna retencija. Najjednostavnija dodatna retencija je elastična kvačica, s jezične strane smještena cervikalno iznad plitkog hrpta na unutarnjoj teleskopskoj krunici. U novijoj literaturi opisana je metoda retencije pomoću »opruga napreskok«, po načinu infraekvatorijalne kvačice (sl. 165). U praksi je prilično uveden sistem *»Pressomatic«.* Sastoji se od 3 mm dugačke cjevčice od platinskog zlata; kroz mali otvor na jednoj strani prolazi sitni metalni prstić, što ga pomiče sitna elastična opruga u cjevčici. Snaga toga perca regulira se vijkom koji zatvara drugu stranu te cjevčice. Na unutarnjoj krunici teleskopa udubljena je jamica adekvatna prstiću presomatika. Elastični pritisak prstena osigurava dovoljnu retenciju. Nedostaci su te konstrukcije visoka cijena, vrlo precizan laboratorijski rad i debljina zida vanjske teleskopske krunice na mjestu ugrađenog presomatik-teleskopa. Osim toga postoje i razne vrste *zasuna,* no i to su tehnički vrlo složene konstrukcije. Teleskopska krunica opterećuje zub aksijalno, dakle fiziološki pravilno. Ta se krunica primjenjuje više na prednjim zubima i premolarima, manje na molarima. U nevidljivim predjelima, osobito na molarima, taj se problem može riješiti jednostavnije s modificiranom inlej-kvačicom i s gotovo istim učinkom.

Lijevani umetak – inlej (inlay)

Lijevani ispuni nisu samo sredstva za restauraciju kariozno oštećenog zuba, nego i važna sredstva u fiksnoj protetici. Mogu dobro poslužiti kao sidra za most i kao elementi udlage.

Inlej je indiciran:

— kao drugo uporište ako je raspon mosta kratak, ponajčešće za nadomještanje jednog zuba, nadalje pri neparalelnim nosačima;

— kod dužih mostova s više nosača ako je razmak između posljednjeg i pretposljednjeg nosača jedan zub, npr. 870503 s inlejom na trojki;

— kod većeg raspona kad treba podvostručiti broj sidra na jednoj strani, npr. 80054. Zbog velikog raspona 8—5 treba ukopčati i prvi premolar. Ako osmica nije paralelna s premolarom, to se može postići inlejom na osmici;

— inlej je indiciran ako je zubna kruna relativno dugačka, a zubalo otporno prema karijesu;

— kao uporište pri pomičnim mostovima.

P r e d n o s t i konstrukcije s inlejom jesu:

1. *estetska;* inlej je znatno manje vidljiv od krunice, što je važno za frontalne mostove;

2. *funkcionalna;* inlej omogućuje namještanje mosta i kod neparalelnih nosača;

3. *biološka;* inlej leži čitav u zubu, nije izvan periferije zuba, što je za gingivu velika prednost. Nadalje, prepara-

cija za inlej obično je manji zahvat za živo tkivo nego brušenje za krunicu, ali to ovisi o anatomskoj formi zuba. Na taj faktor upozoreno je već prije u poglavljima o krunici i tročetvrtinskoj krunici.

Treba upamtiti *pravilo da se aproksimalni inlej ne smije zalemiti* s tijelom mosta. Inlej se spaja s mostom po principu inlej u inleju. Zalemljeni inlej popušta u svom ležištu zbog fiziološke pokretljivosti zuba, što se cementom ne može spriječiti. Sedlasti inlej (mezio-okluzijsko-distalni = *Mod*-inlej) mnogo je sigurnije retiniran u svom ležištu i smije se zalemiti s tijelom mosta, uz uvjet da je zubna kruna dosta visoka, i time retencija osigurana. Isto vrijedi za inlej s kolčićem u korijenu.

Pri izradi inleja kao sidra za most treba imati na umu ove principe:

— fiksaciju,
— profilaksu karijesa,
— estetiku,
— sprečavanje prijeloma zuba,
— čuvanje vitalnosti pulpe.

Fiksacija ovisi o preparaciji, tj. o dovoljnoj širini i dubini prepariranog kaviteta, o paralelnim zidovima s pravokutnim uglovima i o prijelazu horizontalnih zidova u vertikalne s oštrom stepenicom. Inlej treba da bude vrlo dobro adaptiran uza zidove prepariranog kaviteta, a međuprostor za cement vrlo malen (10 μ). Inlej je svakako mnogo slabije uporište za most od krunice.

Opisana je metoda za *pojačanje fiksacije* aproksimalnog inleja, ali je prilično komplicirana; inlej se dodatno fiksira i malim kolčićem, koji prolazi kroz kanal u inleju i zabije se 2 mm duboko u dentin. Kanal je položen pod kosim kutom na dužinsku os zuba. Kolčić treba da bude točno adaptiran u kanalu tako da praktički ne postoji međuprostor između kolčića i kanala. No time se opasno približava pulpi, pa je ta metoda više od teorijskog nego praktičnog značenja.

Karijes se sprečava tako da se sve plohe koje su slabo pristupačne automatskom čišćenju pokriju metalom. To osobito vrijedi za aproksimalne plohe.

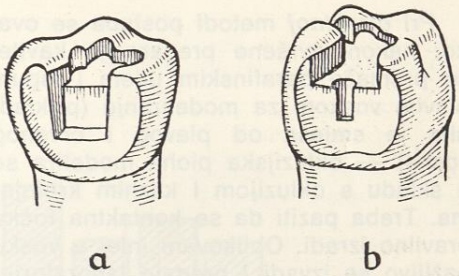

Sl. 166. a) Preparacija zuba za lijevani umetak po metodi »slice cut« (tangencijalnog reza) s ormarićem, b) preparacija zuba za lijevani umetak po metodi »slice cut« sa žljebićem

S tog aspekta postoje dvije vrste preparacije:

a) klasična preparacija ormarića po *Angleu.*

b) tzv. *slice-cut*-metoda [slajskat], koja se sastoji u tome da se aproksimalna ploha odreže brusnom pločicom u obliku kalote. Time se maksimalno proširi metalna zaštita aproksimalne plohe (sl. 166). Ležište inleja osigurano je i pri toj metodi u ormariću, koji je nešto uže oblikovan nego kod klasične metode (sl. 166.a), ili u paraaksijalnom žlijebu (sl. 166.b).

Popuštanjem cementa nastaje između metala i zuba pukotina, pa s vremenom karijes prodire u dubinu, potkopava inlej i upropaštava čitavu konstrukciju.

Estetski faktor, koliko god je važan, ne smije biti uzrok nedovoljnoj fiksaciji i lošoj higijeni.

Ako je preparacija nepravilna, događa se da se *prelomi nezaštićena kvržica.* Preširoka preparacija za retenciju lastina repa stvara pretanke zidove, koji se lome pod žvačnim tlakom ako nisu zaštićeni metalom. Prijelom zuba rijetka je pojava, češće se lome caklinske lamele ako rubni pripoj nije pravilno izrađen.

Treba nastojati da se pulpa sačuva živa. U starijih ljudi mogućnost oštećenja pulpe rjeđa je zbog retrakcije.

T e h n i č k i se inleji mogu izraditi po direktnoj ili indirektnoj metodi.

Pri *direktnoj* metodi postupa se ovako: nakon izvršene preparacije kavitet se premaže parafinskim uljem i ispuni plavim voskom za modeliranje (prikladnija je smjesa od plavog i crvenog voska) — okluzijska ploha modelira se u skladu s okluzijom i kliznim kretnjama. Treba paziti da se kontaktna točka pravilno izradi. Oblikovani inlej u vosku pažljivo se izvadi i predaje laboratoriju za izlijevanje u metalu.

Indirektni postupak nekim elastomerom ne razlikuje se u biti od principa otiska elastomerom za krunicu. Kojoj se metodi daje prednost, stvar je iskustva i vještine terapeuta.

Onlej (Onlay-Overlay)

Naziv onlej (overlay) sve se češće susreće u literaturi. To je modifikacija inleja koji ne leži samo u fisuri nego pokriva i zaštićuje zubne kvržice. Pod onlejima razumijevamo sve konstrukcije koje pokrivaju površinu zuba. U najširem smislu i krunica je onlej. Sve vrste polukrunice, tročetvrtinskih i četiripetinskih krunica također se svrstavaju u onleje jer svojom glavnom masom leže na zubu, a samo retencijom u zubu (intrakoronarna retencija).

Kontraindikacija za onlej jesu svestrano punjeni zubi, bukalno ili lingvalno kariozni zubi i zubi s kratkom kliničkom krunom.

Učestalost primjene pojedinih vrsta krunica

Primjena fiksnoprotetskih konstrukcijskih elemenata može u različitim radnim sredinama po strukturi varirati, ovisno o mnogim utjecajnim faktorima. O tome svjedoče mnoge objavljene i neobjavljene statistike. U različitim udžbenicima i samostalnim radovima objavljenim u stručnim časopisima razmatraju se prikazani statistički podaci i donose odgovarajući zaključci, već prema tome koji se parametri studiraju.

U namjeri da se pruži naša informacija o učestalosti primjene raznih vrsta krunica (bez keramičkih krunica) izvršena je statistička obrada odgovarajućeg materijala za razdoblje od 1964. do 1972. godine u *Zavodu za fiksnu protetiku* Stomatološkog fakulteta u Zagrebu. U obzir su uzete samo samostalne krunice, tj. one koje nisu bile uključene kao sidra mostova. Treba nam biti jasno da se iz svakog takvog prikaza može izvući niz različitih zaključaka i učiniti mnoge usporedbe između pojedinih elemenata pa i između različitih objavljenih statistika. Međutim, to nije svrha ovog prikaza, već samo pružiti čitaocu na kraju ovog dijela knjige dopunsku informaciju i sliku sadašnjeg trenutka razvoja ove discipline na našem učilištu. Prema tome, glavna instruktivna vrijednost ovih prikaza sadržana je u pregledu primjene samostalnih krunica u naših pacijenata i u fenomenologiji koja je u toj strukturi primjene prisutna.

Grafikon 1. (sl. 167) *(Krunice po vrstama i dobnim skupinama).* Na grafikonu 1. vrlo se pregledno vidi:

— da se sve vrste krunica ukupno uzevši izrađuju mnogo više u dobi od 41. do 65. godine nego prije i kasnije;

— da se izrađuje općenito nešto više potpunih metalnih krunica (2422) nego akrilatnih i estetskih — fasetiranih, djelomičnih i ričmond krunica zajedno (2320);

— da se akrilatne krunice najviše primjenjuju u najranijoj dobnoj skupini od 15. do 20. godine, a prema starijoj dobi u stalnom su, premda općenito blagom padu;

— da se estetske krunice više ili manje ravnomjerno primjenjuju u svim dobnim skupinama;

— da se potpune metalne krunice do 30. godine vrlo rijetko izrađuju, a u kasnijoj dobi znatno više, s kulminacijom u razdoblju od 41. do 65. godine. To je vjerojatno u vezi s porastom broja djelomičnih mobilnih proteza karakterističnih za to razdoblje, kao i s većom potrebom izrade krunica iz zaštitnih razloga na već dotrajalim zubima;

— da se akrilatne i estetske krunice zajedno u odnosu prema potpunim metalnim krunicama u mlađim dobnim skupinama znatno više izrađuju. Taj broj izjednačuje se u dobi od 36. do 40. godine, da bi kasnije znatno opao, jer se mnogo više izrađuju potpune metalne krunice nego estetske i akrilatne zajedno.

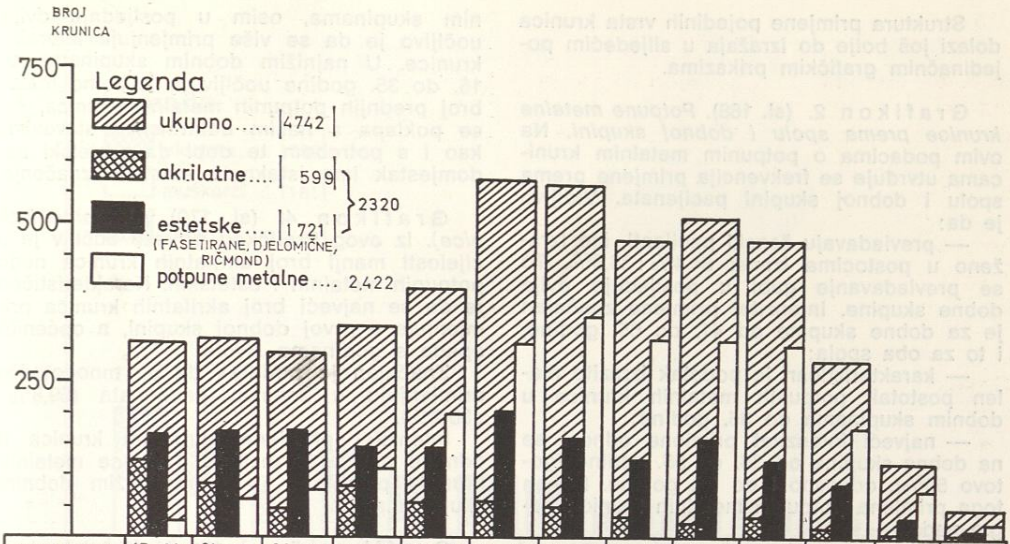

DOBNA GRUPA		15–20	21–25	26–30	31–35	36–40	41–45	46–50	51–55	56–60	61–65	66–70	71–75	75 +
KRUNICE	UKUPNO	314	318	294	340	399	570	566	488	518	480	285	122	48
	AKRILATNE	120	84	42	79	54	57	49	28	24	33	16	6	7
	ESTETSKE	166	171	172	144	144	206	167	129	164	125	85	34	14
	POTPUNE METALNE	28	63	80	117	201	307	350	331	330	322	184	82	27

(VRSTE)

Sl. 167. — grafikon 1

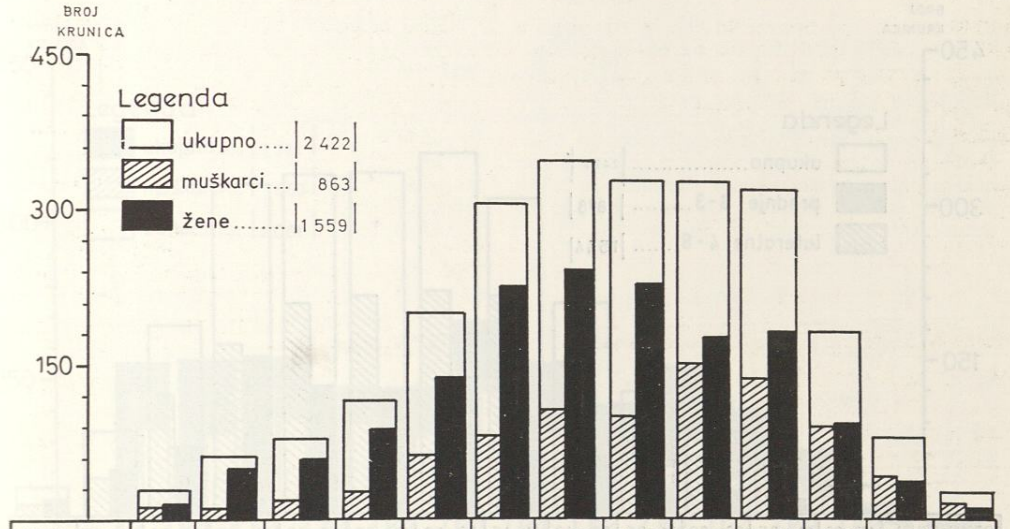

DOBNA GRUPA			15–20	21–25	26–30	31–35	36–40	41–45	46–50	51–55	56–60	61–65	66–70	71–75	76 +
POTPUNE METALNE	UKUPNO	APS.	28	63	80	117	201	307	350	331	330	322	184	82	27
		%	288 = 11,9 %				1189 = 49,1 %				918 = 37,9 %				1,1 %
	M.	APS.	13	11	20	30	62	79	107	100	153	138	91	44	15
		%	74 = 3,1 %				348 = 14,3 %				426 = 17,6 %				0,6 %
	Ž.	APS.	15	52	60	87	139	228	243	231	177	184	93	38	12
		%	214 = 8,8 %				841 = 34,8 %				492 = 20,3 %				0,5 %

Sl. 168. — grafikon 2

Struktura primjene pojedinih vrsta krunica dolazi još bolje do izražaja u slijedećim pojedinačnim grafičkim prikazima.

G r a f i k o n 2. (sl. 168). *Potpune metalne krunice prema spolu i dobnoj skupini.* Na ovim podacima o potpunim metalnim krunicama utvrđuje se frekvencija primjene prema spolu i dobnoj skupini pacijenata. Vidljivo je da:

— prevladavaju ženski pacijenti, što izraženo u postocima iznosi 64,4% : 35,6%. To se prevladavanje gubi u posljednje dvije dobne skupine. Intenzitet primjene značajan je za dobne skupine od 41. do 65. godine, i to za oba spola;

— karakterističan je podatak izrazito malen postotak potpunih metalnih krunica u dobnim skupinama do 35. godine;

— najveći intenzitet primjene odnosi se na dobne skupine od 36. do 55. godine (gotovo 50%), odnosno i do 65. godine. Nakon toga primjena potpunih metalnih krunica naglo pada.

G r a f i k o n 3. (sl. 169), *(Potpune metalne krunice prema lokalizaciji u ustima).* Na ovom grafikonu može se ustanoviti općenito usporedni porast prednjih i lateralnih krunica do 65. godine, a nakon toga izraziti pad primjene i jednih i drugih. U svim dobnim skupinama, osim u posljednje dvije, uočljivo je da se više primjenjuju lateralne krunice. U najnižim dobnim skupinama od 15. do 35. godine uočljiv je izuzetno malen broj prednjih potpunih metalnih krunica, što se poklapa s našim doktrinskim stavovima kao i s potrebom te dobi da protetski nadomjestak ima istaknuto estetsko značenje.

G r a f i k o n 4. (sl. 170), *(Akrilatne krunice).* Iz ovog grafičkog prikaza uočljiv je u cijelosti manji broj akrilatnih krunica nego potpunih metalnih i estetskih. Karakteristično je da se najveći broj akrilatnih krunica primjenjuje u prvoj dobnoj skupini, a općenito opada s godinama života.

Značajan je podatak da se mnogo više primjenjuju u ženskih pacijenata (69,8% : 30,2%).

Intenzitet primjene akrilatnih krunica u odnosu prema intenzitetu primjene metalnih krunica pomaknut je prema nižim dobnim skupinama.

G r a f i k o n 5. (sl. 171. A) *(Estetske krunice).* Za estetske krunice karakteristična je relativna konstantnost intenziteta, koja opada tek u posljednje dvije dobne skupine.

Kako kod prije prikazanih akrilatnih krunica, tako je i kod estetskih krunica karakteristično da prevladavaju ženski pacijenti, u

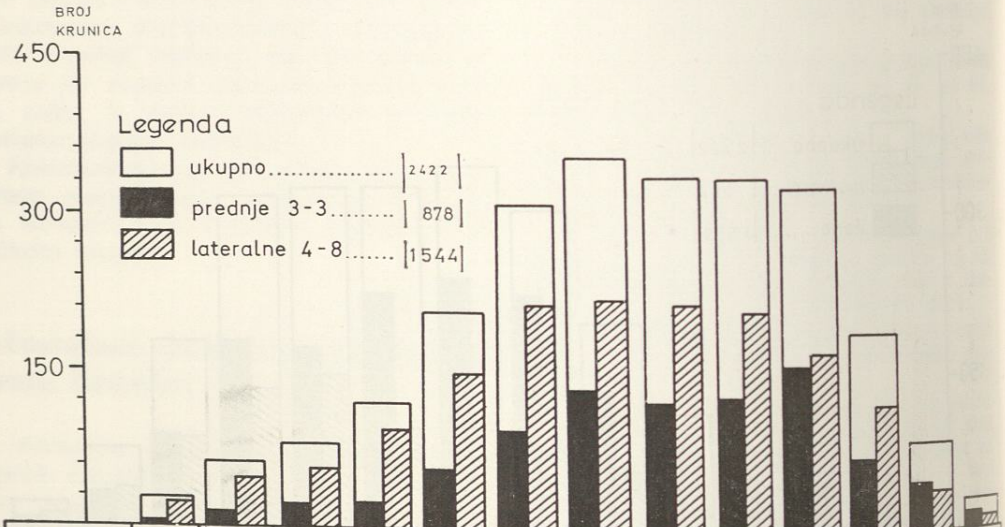

DOBNA GRUPA			15–20	21–25	26–30	31–35	36–40	41–45	46–50	51–55	56–60	61–65	66–70	71–75	76 –
POTPUNE METALNE	UKUPNO	APS	28	63	80	117	201	307	350	331	330	322	184	82	27
		%	288 = 11,9 %				1189 = 49,1 %				918 = 37,9 %				1,1 %
	PREDNJE 3–3	APS	4	14	23	23	54	95	135	119	125	157	68	44	17
		%	64 = 2,6 %				403 = 16,6 %				394 = 16,3 %				0,8%
	LATERALNE 4–8	APS	24	49	57	94	147	212	215	212	205	165	116	38	10
		%	224 = 9,3 %				786 = 32,5 %				524 = 21,6 %				0,3%

Sl. 169. — grafikon 3



		DOBNA GRUPA	15-20	21-25	26-30	31-35	36-40	41-45	46-50	51-55	56-60	61-65	66-70	71-75	76 +
AKRILATNE KRUNICE	UKUPNO	APS.	120	84	42	79	54	57	49	28	24	33	16	6	7
		%	325 = 54,3 %				188 = 31,3 %				79 = 13,2 %				1,2 %
	M.	APS.	51	39	12	19	15	8	7	5	6	4	4	4	7
		%	121 = 20,2 %				35 = 5,8 %				18 = 3,0 %				1,2 %
	Ž	APS.	69	45	30	60	39	49	42	23	18	29	12	2	–
		%	204 = 34,1 %				153 = 25,5 %				61 = 10,2 %				–

Sl. 170. — grafikon 4

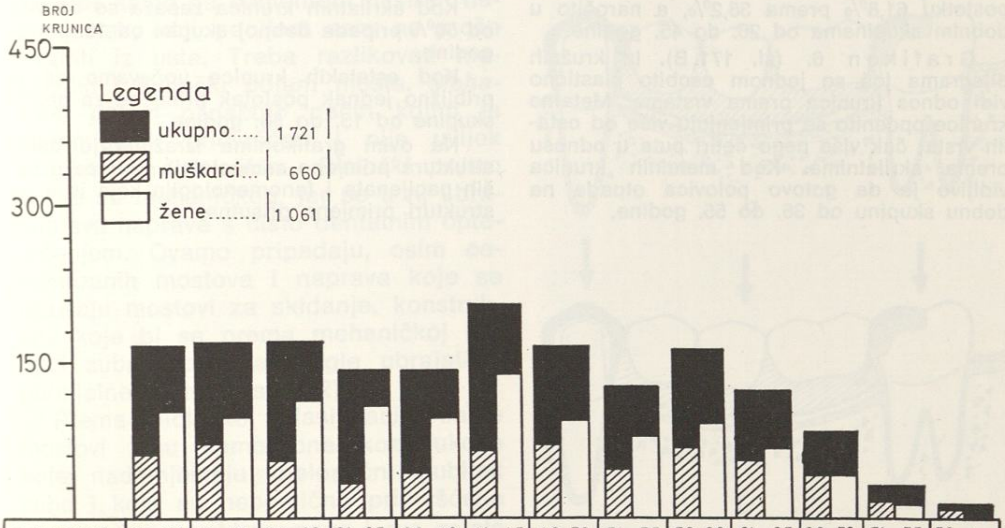

		DOBNA GRUPA	15-20	21-25	26-30	31-35	36-40	41-45	46-50	51-55	56-60	61-65	66-70	71-75	76 +
ESTETSKE KRUNICE	UKUPNO	APS.	166	171	172	144	144	206	167	129	164	125	85	34	14
		%	653 = 38,0 %				646 = 37,5 %				408 = 23,7 %				0,8 %
	M.	APS.	62	73	57	35	46	66	71	47	71	56	44	21	11
		%	227 = 13,2 %				230 = 13,3 %				192 = 11,1 %				0,6 %
	Ž.	APS.	104	98	115	109	98	140	96	82	93	69	41	13	3
		%	426 = 24,8 %				416 = 24,2 %				216 = 12,6 %				0,2 %

Sl. 171. A — grafikon 5

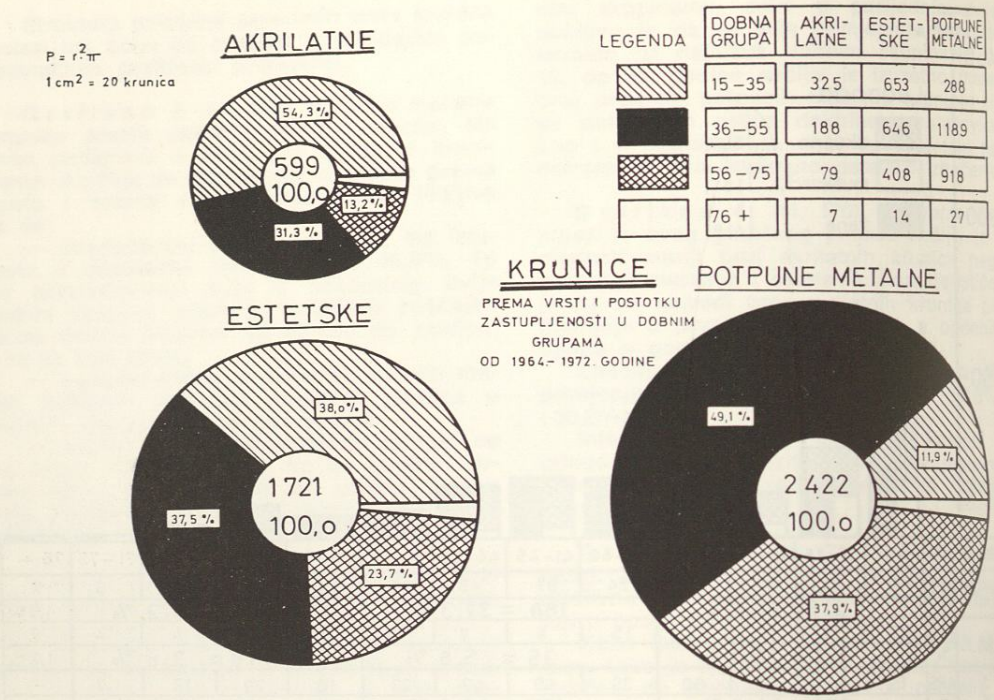

Sl. 171. B — grafikon 6

postotku 61,8% prema 38,2%, a naročito u dobnim skupinama od 26. do 45. godine.

Grafikon 6. (sl. 171. B). Iz kružnih dijagrama još se jednom osobito plastično vidi odnos krunica prema vrstama. Metalne krunice općenito se primjenjuju više od ostalih vrsta; čak više nego četiri puta u odnosu prema akrilatnima. Kod metalnih krunica vidljivo je da gotovo polovica otpada na dobnu skupinu od 36. do 55. godine.

Kod akrilatnih krunica zapaža se da više od 50% pripada dobnoj skupini od 15. do 35. godine.

Kod estetskih krunica uočavamo da je približno jednak postotak primjene za dobne skupine od 15. do 55. godine.

Na ovim grafikonima izražena je dakle struktura primjene samostalnih krunica u naših pacijenata i fenomenologija koja je u toj strukturi primjene prisutna.

Mostovi

Osnovni pojmovi

Fiksni most je sredstvo za dugotrajnu funkcionalnu, fonetsku, estetsko-fizionomijsku i profilaktičku rekonstrukciju žvačnog organa. Od ostalih djelomičnih proteza razlikuje se po tome što je cementom pričvršćen na prirodne zube ili korijene.

Međutim, pojam mosta ne ograničava se samo na cementom fiksiran nadomjestak, koji pacijent sam ne može izvaditi iz usta. Treba razlikovati mehanički i biološki pojam mosta. *Mehanički pojam* označuje način kojim je nadomjestak pričvršćen i nije uvijek istovjetan s biološkim. *Biološki pojam* širi je od mehaničkog, jer se u nj ubrajaju sve naprave s čisto dentalnim opterećenjem. Ovamo pripadaju, osim cementiranih mostova i naprave koje se nazivaju mostovi za skidanje, konstrukcije koje bi se prema mehaničkoj podjeli zubnih proteza mogle ubrajati u parcijalne proteze (sl. 172).

Prema biološkoj klasifikaciji dakle mostovi nisu samo one konstrukcije koje nadomještaju djelomični gubitak zuba i koje su nepomično pričvršćene na preostalim zubima, nego i sve ostale po kojima se *žvačni tlak prenosi na koštani fundament isključivo preko preostalih zuba,* tj. sasvim dentalno.

Kriterij za pojam mosta s biološkog stajališta nije znači pomičnost ili nepomičnost neke konstrukcije, tj. način njezina pričvršćenja, nego način opterećenja tkiva.

Most je fiziološki najpovoljniji nadomjestak jer se žvačni tlak prenosi neposredno na periodont kao u prirodnom zubalu. Time se žvačni proces usmjera-

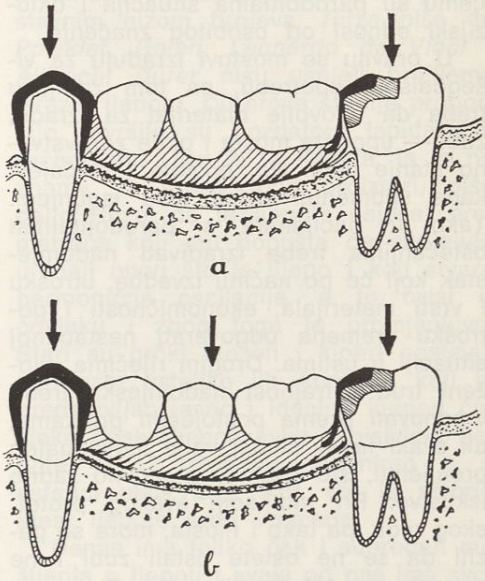

Sl. 172. a) Most za skidanje jer se opterećenje prenosi isključivo preko zuba, a sluznica nije opterećena; b) konstrukcija je mehanički ista, ali se žvačne sile prenose na fundament djelomično preko zuba, a djelomično preko opterećene sluznice, stoga se ova konstrukcija smatra djelomičnom protezom

va preko proprioceptora u parodonciju i odgovarajućih refleksnih putova tako da je žvačni učinak s mosnim nadomjeskom gotovo jednak žvačnom učinku s prirodnim zubima. Mostom se ne pogoršava fonacija jer je nadomjestak uglavnom ograničen na prostor koji zauzimaju i prirodni zubi, pa su uvjeti za fonaciju slični uvjetima s prirodnim zubima. Suvremeni materijali omogućuju besprijekorno rješavanje estetsko-kozmetičkog aspekta. Daljnja je velika prednost brza inkorporacija i adaptacija, sačuvan osjećaj za okus i opip hrane, te zaštita uporišta od karijesa uz uvjet da je izrada sidra i tijela mosta pravilna.

Nedostatak je mosne konstrukcije velik zahvat u zdravo zubno tkivo, živčano opterećenje za pacijenta i povećani troškovi, bez obzira tko ih snosi. U higijenskom pogledu današnja se rješenja ne mogu smatrati idealnima. Uspjeh terapije i trajnost mosta ovisi o pravilnoj indikaciji u vezi s brojem, rasporedom i stanjem preostalih zuba, pri čemu su parodontalna situacija i okluzijski odnosi od osobitog značenja.

U pravilu se mostovi izrađuju za višegodišnju upotrebu, pa tom zahtjevu treba da udovolje materijal za izradu, zubi — uporišta mosta i opće zdravstveno stanje usta. No, postoje i slučajevi kada spomenuti uvjeti nisu ispunjeni. Tako u pacijenata s parodontalnim oštećenjima treba izrađivati nadomjestak koji će po načinu izvedbe, utrošku i vrsti materijala, ekonomičnosti i potrošku vremena odgovarati nestabilnoj situaciji u ustima. Drugim riječima, uloženi trud i trajnost nadomjeska treba vrednovati prema postojećim prilikama, ali svaki takav slučaj valja individualno procijeniti, što iziskuje stanovito radno iskustvo. Pri indikaciji svakog protet skog rada, pa tako i mosta, mora se paziti da se ne oštete ostali zubi i ne pogorša postojeća situacija. Stoga se kod *parodontalno oštećenih zuba* preporučuje izrada krunica samo do gingivalnog ruba i stepeničasta preparacija zbog mogućeg nadražaja desni prisustvom krunice u gingivalnom džepu. Ako su predviđeni zubi nosači mosta klimavi, bolje je uključiti više nosača i ostvariti površinsku fiksaciju kojoj se daje prednost pred linearnom i u normalnim uvjetima. Međutim, veći pa i polucirkularni most ide nauštrb higijene, što može pogoršati postojeće prilike. Stoga takvo rješenje uvjetuje garanciju da će pacijent provoditi odgovarajuću pažljivu higijenu.

Diferencijalna indikacija između fiksnog i mobilnog djelomičnog nadomjeska

Diferencijalnu indikaciju između fiksnog i mobilnog nadomjeska s dentogingivalnim opterećenjem određuje odnos između mogućnosti opterećenja zuba i realnih sila opterećenja, odnos broja nosača prema broju zuba koje treba nadomjestiti, njihova topografska razdioba i smjer njihovih osovina. Na indikaciju utječu također *morfološke karakteristike* — oblik zubne krune, oblik, broj i položaj korijena, zatim *funkcionalne karakteristike* — stanje parodoncija, okluzijski i artikulacijski odnosi. Važna je nadalje crta spojnica uporišta, je li ona ravna ili je nadomjestak smješten po luku. Neparalelnost nosača i veći gubitak alveolarnog nastavka ograničava indikaciju za fiksni most; faza prilagođavanja je pri fiksnom nadomjesku kraća nego pri mobilnom. Osim brže inkorporacije prednost je mosta u boljoj profilaksi sluznice, a u mnogim slučajevima i u funkcionalno-žvačno boljem učinku; fonetske smetnje dolaze pri mobilnom nadomjesku više do izražaja, ali je estetsko-fizionomski faktor lakše rješiv. Ako je apeksni i parodontalni nalaz, ne samo po statusu praesensu, nego i s prognostičkog aspekta, biološki problematičan, most je veći rizik. Teškoće oko eventualnog produženja mosta ili reparature idu u prilog mobilnom nadomjesku. *Opća oboljenja,* kao dijabetes, osteoporoza, teže srčane bolesti, visoki krvni tlak sužavaju indikaciju za fiksni nadomjestak zbog fizičkog napora pri izradi mosta. Za epileptičara se preporučuje fiksni

most kad god je moguće. Opsežniji most je kao trajni nadomjestak indiciran ako se njegova trajnost može *predvidjeti za najmanje pet godina.*

Pri planiranju fiksnog nadomjeska i nepovoljnoj zdravstvenoj situaciji u ustima treba ocijeniti i sve preostale zube koji nisu obuhvaćeni u istom zubnom luku, njihovo apeksno, parodontalno i okluzijsko-artikulacijsko stanje, te predvidjeti situaciju koja će nastati nakon njihove ekstrakcije ako se predviđa da bi mogla uslijediti prije pet godina. Osim toga treba odlučiti da li će se preostali zubi uključiti u mosnu konstrukciju kako bi se izbjegle komplikacije ili je bolje da se odmah izradi mobilni nadomjestak po dentogingivalnom opterećenju, koji na jednostavniji način omogućuje produženje i reparature (podrobne smjernice vidi u »Završne indikacije«, str. 111).

Psihološko-estetsko značenje mosta

Osim u drobljenju, usitnjavanju i žvakanju hrane kao pripreme za probavu, usta posredno vrlo značajno sudjeluju u još jednoj životno važnoj funkciji — u sferi erotike. Medicinska psihologija je dokazala da zubi u duševnom životu čovjeka imaju i emocionalno i simbolično značenje. Erotski je očito privlačno značenje lijepih zuba, a odbojno ružnih i defektnih. U poeziji svih naroda i jezika ističu se lijepi zubi i ubrajaju u ženske čari. Gubitak zuba kao prvog vjesnika ranog starenja izaziva u mnogim ljudima duševnu traumu. Ne treba zanemariti da proteza u osjetljivog mlađeg pacijenta stvara i nepoželjan osjećaj invaliditeta pa nas i taj činilac upućuje na rješenje estetskog problema po mogućnosti fiksnim nadomjeskom, to više što se u našim slučajevima radi o estetici posebnog psihomedicinskog značenja koja je u najtješnjoj vezi s erotikom čovjeka, a u tom pogledu ne treba potcijeniti potrebe pacijenta.

Što je to zapravo estetika u sferi stomatološke protetike i kako da se definira? Svi je znamo i bolje reći osjećamo, ali nam je ipak teško na to pitanje odgovoriti, a još je teže definirati je. Mnogi su autori to pokušali, ali moramo konstatirati da postoje mnoge definicije, što dokazuje da nije lako postaviti jedinstvenu, opće prihvatljivu.

Izraz estetika potječe od grčke riječi »aisthesis«, što znači osjećaj, dojam. Budući da je estetika nauka, mnogi su joj se htjeli približiti različitim metodama, egzaktnim mjerama, aritmetičkom sredinom, mjerama proporcije i jednostavnim nizom brojeva. *Ritze* piše da *Polyklet, Galen, Leonardo da Vinci* i *Albrecht Dürer* nisu uspjeli brojkama izraziti ljepotu. Dürerove studije proporcije završile su poznatom lapidarnom rečenicom: »Što je to ljepota, ja to ne znam«. Iz svega toga proizlazi, piše dalje Ritze, da je ljepota osjećaj promatrača koji mu dopušta da sudjeluje u ideji onog što je lijepo i koji stvara harmonične oscilacije, a to ovisi o čovjeku i zbog toga je promjenljivo. Stari su grčki filozofi i kipari postavili kao uzor estetike lik Apolona, koji je predstavljao jasno i idealno lijepog čovjeka opskrbljenog svim svojstvima ljepote. U 17. stoljeću dominirao je u estetici ukus Luja XIV. On je stvorio ideal ljepote svog vremena.

Danas ima toliko čak i suprotnih mišljenja o ljepoti i svaki od nas ima svoj ideal ljepote. Tu tvrdnju potkrepljuju i različite definicije pojedinih autora. Tako *Warburton* npr. kaže da je estetika znanost s određenim zakonitostima i umjetnost koja zahtijeva znanje i s estetskim načelima usklađen ukus. *Richley* [Rišli] tvrdi da su temelji estetike

ljepota, harmonija i prirodnost. Po *Searsu* [Sirs] estetika se temelji na ljepoti, prirodnosti i individualnosti. Za *Furnasa* je estetika idealizacija ili harmonija umjetnog s prirodnim. Naravno, ima i drugih definicija ljepote, koje nije potrebno na ovom mjestu navoditi.

Ideal ljepote je, međutim, i sociološki (društveno) determiniran, a njegove razlike nisu samo vremenski, individualno ili stilistički uvjetovane. Tako postoje u raznih naroda različita shvaćanja ljepote. U Indoneziji npr. neke žene lakiraju zube crvenom bojom da bi pokazale time da su slobodne i spremne za brak. Kod Anamita pojedinci lakiraju svoje zube crnom bojom da bi stekli na taj način veću vrijednost i društveni ugled. Neka afrička plemena daju sebi sjekutiće konično isklesati da bi dobili izgled tigrovih zuba, (sl. 364), što ih po njihovu shvaćanju čini značajnijim. *U civiliziranih naroda prevladava želja da im umjetni zubi budu bijeli, odnosno što prirodniji.* No neki pojedinci još uvijek žele istaknuti zlato na prednjim zubima, što se može ocijeniti kao korak natrag na razvojnom putu pojma ljepote u civiliziranih naroda. To je i posljedica iz vremena kad je zlato u ustima odražavalo socijalni i materijalni položaj imaoca takva zubnog nadomjeska. Kod nekih istočnih naroda (Mogoci) pojedinci su dali sebi ugraditi na vidljive površine zuba bisere i briljante da bi tako pokazali svoje materijalno bogatstvo.

Poznato je također (ne analizirajući uzrok toj pojavi) da Amerikanci danas mnogo lakše prihvaćaju mobilni protetski nadomjestak nego Evropljani, koji općenito više sklonosti pokazuju fiksnoprotetskim rješenjima, što se također indirektno može povezati sa shvaćanjem pojma ljepote i izbjegavanjem opasnosti da okolina zapazi prisutnost umjetnih zuba.

Zaključujući ovo razmatranje, slažemo se s *Ritzeom* da termin »estetika« nije samo osnovno načelo umjetnosti, fundamentalne koncepcije linija, oblika boja, ritma, harmonije i pokreta, nego je povezan sa socijalnim (društvenim) standardom i nacionalnom kulturom.

Protetičaru, osobito u području estetske oralne rehabilitacije, ne smije nipošto biti beznačajan ideal ljepote. Mnogima od nas poznati su neugodni slučajevi izrade funkcijski besprijekornih protetskih nadomjestaka, koje pacijenti ne žele prihvatiti ako i estetski ne zadovoljavaju, ali obratno da.

Psihičke reakcije pacijenta i njegov stav o estetici valja poštivati i istodobno čuvati biološku ravnotežu žvačnog sustava. Bez obzira na to upotrijebi li se fiksni ili mobilni nadomjestak, ovaj ili onaj materijal ili konstrukcija, naš postupak iziskuje veliku odgovornost da se uspostavi funkcija, ali i estetika.

Američki protetičar *Frush* osnovao je 1952. g. u Los Angelesu fundaciju za usavršavanje američkih zubnih liječnika specijalno s estetskog stajališta. On je za taj smjer u protetici uveo naziv *dentogena protetika,* pri čemu dentogen u protetici znači po analogiji isto što i fotogen u fotografiji. To međutim nije sasvim analogno, ali je smisao i cilj dentogene protetike da estetiku, koja je jedno vrijeme u odnosu prema funkciji bila zapostavljena, stavi ponovno u prvi plan, odnosno da joj dâ odgovarajući povoljniji položaj.

Kriteriji dentogene protetike prema *Frushu* i *Fischeru* jesu:

— Nosilac dentogene proteze mora imati poseban unutarnji osjećaj zadovoljstva.

— Promatrač dentogene proteze mora imati dojam ljepote i nadopune ličnosti nosioca pri osmijehu.

— Zubni liječnik, stvaralac dentogene proteze, mora se osjećati bogato nagrađen ostvarenjem.

Pacijenti žele da umjetni zubi budu ne samo jednaki prirodnima kako se njihov umjetni karakter ne bi primijetio, nego često i da ih nadomjestak čini mlađima. Pritom je važno da se bitno ne mijenja osnovni karakter njihove fizionomije. Anomalije položaja treba ispraviti, ali često tako da ostaje sačuvan karakter anomalije i njegov odraz na fizionomiju. Pravilna veličina i položaj umjetnih zuba na to više utječe nego boja.

Sastavni dijelovi mosta

Most se sastoji od *četiri osnovna elementa*. Dva su elementa sastavni dijelovi organizma, a dva pripadaju mosnoj konstrukciji (sl. 173). Organizmu pripada *koštani fundament i zub nosač ili uporište mosta*. Fundament zubnih mostova nije samostalan u smislu samostalnosti tehničkih mostova, i njegova se mogućnost opterećenja može prosuditi samo u zajednici s nosačima mosta. Mosnoj konstrukciji pripada *sidro i tijelo mosta*. Zub ili korijen na kojemu je most pričvršćen označuje se kao nosač ili uporište mosta. Naprava kojom se veže tijelo mosta s nosačem zove se *sidro*. Nosač koji je pripremljen za sidro zove se *bataljak*. Sastavni dijelovi mosta, sidra i međučlanovi jesu *članovi mosta*. Na primjer, most koji se sastoji od dva sidra i dva međučlana ima četiri člana. U praksi se međučlanovi nazivaju samo članovi, ali to nije točno i brka pojmove.

Sidro veže zub nosač neposredno s tijelom mosta, pa je to onaj dio mosne konstrukcije koji leži na nosaču. Tijelo je onaj dio mosne konstrukcije kojim se nadomještavaju žvačne jedinice koje nedostaju. Tijelo mosta sastoji se od međučlanova; međučlan je onaj dio mosta koji po svojoj lokaciji nadomješta jedan zub.

Na svakom mostu treba utvrditi:

1. *broj sidara*, a taj je identičan s brojem nosača,
2. *broj članova u tijelu mosta* — međučlanova,
3. *odnos sidra prema tijelu mosta*, tj. broj međučlanova i dužinu raspona.

Zbog statičkih razloga poželjno je da tijelo mosta leži između sidara. Ako

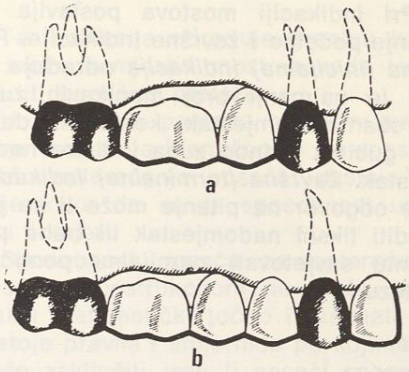

Sl. 173. Sastavni dijelovi mosta jesu sidra i tijelo: a) dva uporišta nose most koji se sastoji od dva sidra i dva međučlana; b) dva jaka uporišta nose tri međučlana i jedan privjesni član

je tijelo samo s jedne strane priključeno na sidro, konstrukcija nije statički besprijekorna, a nije ni statički jednakovrijedna kao kad je tijelo umetnuto.

Zadatak je mosta da se umjetnim zubima nadomjeste žvačne jedinice. U vidljivom predjelu usne šupljine most ima osim toga i estetsko i fonetsko značenje. Most ima i druge zadatke, npr. uspostavljanje pravilne okluzije i artikulacije, učvršćenje parodontoznih zuba itd. Lateralnim mostom smanjuje se opterećenje prednjih zuba i uspostavlja funkcija suprotnih.

Kozmetičko-estetski zadatak sastoji se u što vjernijem oponašanju oblika i boje prirodnih zuba. U odnosu prema živom tkivu s kojim most dolazi u dodir, javlja se i profilaktički zadatak; treba spriječiti oštećenje toga tkiva.

Indikacije za mosne konstrukcije

Pri indikaciji mostova postavlja se pitanje početne i završne indikacije. *Početna (inicijalna) indikacija* određuje za koji je najmanji broj manjkavih zuba potreban nadomjestak, konkretno da li već gubitak jednog zuba indicira nadomjestak. *Završna (terminalna) indikacija* daje odgovor na pitanje može li se još izraditi fiksni nadomjestak ili treba pacijentu savjetovati parcijalnu pomičnu protezu.

Početna indikacija

Početna indikacija može se razmatrati sa stajališta:

1. žvačno-funkcionalnog,
2. estetsko-fonetskog,
3. profilaktičkog.

Žvačno-funkcionalna indikacija

Teško je točno odrediti kolik broj izgubljenih zuba uvjetuje žvačno-funkcionalnu indikaciju. Jedan zub sam po sebi ne znači mnogo kao žvačna jedinica. No, indikacija ovisi ne samo o broju, nego i o lokaciji manjkavih zuba. Gubitak lateralnog zuba svakako je žvačno-funkcionalno značajniji nego gubitak prednjeg zuba. Prednosti jedne lateralne žvačne jedinice mogu se katkad zanemariti u odnosu prema teškoćama ili neugodnostima u izradi malog mosta (brušenje zuba); osobito to vrijedi za nadomjestak drugih molara. Nadalje je važan međusobni odnos defekta u gornjem i donjem luku. Ako su defekti razmješteni po *principu šahovske ploče,* funkcionalni gubitak je uz isti broj zuba veći nego ako defekti nemaju antagonista, a svaki ih postojeći zub ima. Ako su defekti razmješteni obostrano, manjak je u žvačnoj funkciji veći nego ako isti broj zuba nedostaje s jedne strane, dok je kontralateralna strana potpuna.

Stupanj smanjenja žvačne funkcije ne može se odrediti samo po broju manjkavih žvačnih jedinica. Značajan je tu i *subjektivan osjećaj* pacijenta. Neki pacijenti osjećaju gubitak jednog molara kao žvačnu smetnju, drugi s vrlo defektnim zubalom izjavljuju da žvaču dobro, a ima i onih koji tvrde da s posve bezubim čeljustima prilično dobro drobe hranu (v. »Geroprotetika«, str. 257). Žvačni učinak ovisi mnogo i o žvačnim navikama, odnosno o dinamici žvačnih mišića. Čovjek s potpunim zubalom koji lijeno žvače usitnjava zalogaj slabije, usprkos dobrom stanju zuba, nego čovjek s defektnim zubalom, koji to kompenzira ustrajnim i intenzivnim žvakanjem.

Estetsko-fonetska indikacija

Estetska indikacija postoji već kod gubitka jednog prednjeg zuba odnosno jednog zuba u vidljivom predjelu usne šupljine, koji je prema veličini usta vrlo različit. Zbog smetnje u izgovoru fonetska indikacija ide redovno ukorak s estetskom.

Profilaktička indikacija

Osim fonetskog i estetskog značenja, osobito prednjih zuba, gubitak jednog zuba ili više njih utječe manje-više na čitav zubni sustav. Prekinuti zubni luk mijenja opterećenje susjednih zuba. Na te promjene reagira koštana alveola, pa se trabekule poredaju okomito na dužinsku os korijena, a koštana građa postaje gušća i sklerotična. Pojačana koštana građa i opisani poredak daju zubu uporište i sprečavaju donekle promjenu njegova položaja. Tako se bar djelomično kompenzira gubitak dodirne točke sa susjednim zubima. Osnovno je da li je stanje poslije gubitka jednog zuba kompenzirano ili nije. Ako je *kompenzacija* potpuna, stanje u poretku zuba ostaje godinama nepromijenjeno; to znači da zubi koji graniče sa slobodnim prostorom ostaju čvrsti i funkcionalno

punovrijedni. No češće je kompenzacija nedovoljna, pa se zubi iskreću ili pomiču u slobodni prostor. Pritom nastaju parodontalni džepovi i oštećenja vezivnog aparata zuba. Gubitak jednog zuba može uzrokovati teške promjene, a gubitak većeg broja zuba stvara u toku vremena disgnatna stanja, koja iziskuju veći terapeutski zahvat.

Značenje je jednog zuba u tom što je on sastavni dio jedinstvenog aparata i karika u lancu, bez koje se mijenja čitav poredak. Međutim, stupanj poremećaja artikulacijske ravnoteže vrlo je različit i ne zavisi samo od broja manjkavih zuba, nego i od drugih, osobito konstitucijskih faktora.

Teorijski i s profilaktičkog stajališta trebalo bi svaki nestali zub nadoknaditi. Međutim, praksa pokazuje da štetne posljedice u vezi s gubitkom zuba u nekim slučajevima ne nastupaju ni nakon mnogo godina, a u drugim, osobito pri dispoziciji za parodontozu, nastaju već nakon kratkog vremena. To ovisi o opisanoj reakciji koštanog tkiva. Stoga svaki slučaj treba rješavati individualno.

U praksi će se indikacija rukovoditi time da li su posljedice poremećaja artikulacijske ravnoteže već nastupile i postoji li tendencija daljnjeg razvitka tih poremećaja. Stoga svaki slučaj treba povremeno promatrati i ocijeniti. Osim toga, vrijednost i nedostatke protetskog nadomjeska trebat će uvijek odmjeriti individualno za svakog pacijenta. Na primjer, jednostrani nadomjestak molara s pomičnom protezom može pacijentu biti neugodniji nego što su prednosti tog nadomjeska.

Početna indikacija za nadomještanje jednog lateralnog zuba ovisi također o tome jesu li *nosači za nadomjestak vitalni ili nisu.* Kod nevitalnih nosača, uz pretpostavku da nemaju periodontalne ni parodontalne patološke promjene, lakše će se donijeti odluka za fiksni nadomjestak. Isto tako kad granični zubi trebaju krunice ili da se zaštite ili zbog promjene položaja. To međutim ne treba shvatiti kao da su vitalni nosači neprikladni za nadomjestak zuba.

Završna indikacija

Sposobnost nosača na opterećenje

Ta indikacija određuje granicu kada se može namjestiti most, a kada treba izraditi pomičnu protezu.

U statičkom pogledu problem terminalne indikacije identičan je sa sposobnošću opterećenja nosača; nastaje pitanje kako da se ta sposobnost ustanovi i mjeri.

Sposobnost nosača za opterećenje mosnom konstrukcijom ne može se u praksi matematički točno izračunati, ali postoje pravila i smjernice po kojima se može zaključiti jesu li nosači sposobni za dentalno opterećenje ili nisu. Ta se sposobnost može odrediti ako se uzmu u obzir ovi faktori:

1. *biološki faktor nosača,*
2. *opće pravilo dvostrukog opterećenja,*
3. *topografska situacija zuba u sistemu fiksacije,*
4. *veličina žvačnog tlaka,*
5. *okluzijski odnosi.*

Konstrukcija mosta ovisi, kao što je rečeno, o sposobnosti nosača na opterećenje. Određivanje i mjerenje te sposobnosti najvažniji je zadatak pri planiranju svake nepomične proteze. No pored ovih, rekli bismo, apsolutnih kriterija pri donošenju plana u području granične (terminalne) indikacije, postoje i dopunski uvjeti koji imaju važnu iako relativnu ulogu. Najvažniji *dopunski uvjeti su slijedeći:*

— *dob i spol te profesija pacijenta,*

— *fiziološko, odnosno patološko stanje preostalih zuba* (vitalnost ili nevitalnost) i okolnih tkiva, paralelitet nosača,

— *stanje sluznice usta* i njena osjetljivost, odnosno preosjetljivost na proteznu ploču,

— *psiho-nervni status pacijenta,* osjećaj invaliditeta, depresije i slično,

— specifična *individualna podnošljivost bola* koji se može javiti pri većoj fiksnoj protetskoj rekonstrukciji,

— *zdravstvena kultura,* higijenske navike, dispozicija na karijes,

— *stanje zuba u suprotnoj čeljusti,* broj i raspored preostalih zuba, postojanje pomične, djelomične ili potpune proteze,

— *socijalno-ekonomski faktor,* osobito ako konstrukcija mosta iziskuje upotrebu skupocjenih materijala (zlatnih ili platinsko-zlatnih slitina),

— *raspoloživo vrijeme pacijenta* za izradu opsežnijih protetskih nadomjestaka i raspoložive mogućnosti kvalitetnog rada laboratorija,

— *otpornost materijala* za konstrukciju mosta (metala i nemetala) da izdrži potreban rok trajnosti, itd.

Biološki faktor nosača

Biološki faktor je otpornost zuba na opterećenje te prvenstveno ovisi o specifičnoj sposobnosti opterećenja prema vrsti zuba i o odnosu funkcionalne krune prema funkcionalnom korijenu. Svi zubi nisu jednako otporni na opterećenje. Koliko je koji zub prikladan da bude nosač, ovisi o njegovoj *anatomskoj građi i razvitku njegova parodontalnog tkiva* (sl. 174). Postoje još druge skale o prosječnoj vrijednosti opterećenja zuba u odnosu prema konstrukciji mosta, ali nam se ova čini najprikladnijom.

Čvrstoća višekorijenskih zuba ovisi ne samo o broju korijena, nego i o njihovu međusobnom položaju. Divergentni korijeni pojačavaju čvrstoću zuba i daju mu prednost pred zubima čiji su korijeni rastavljeni samo tankim koštanim septumom ili su srasli.

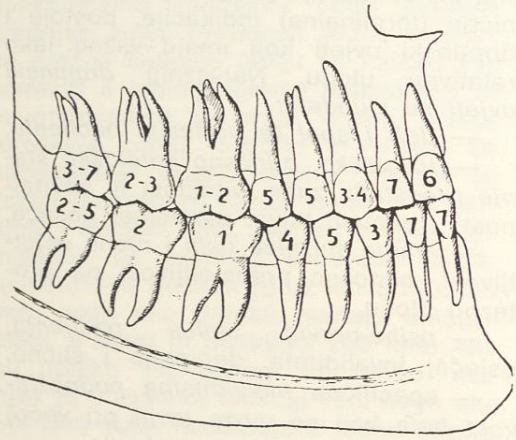

Sl. 174. Zubi su bodovani brojkama od 1 do 7 prema njihovoj prosječnoj vrijednosti kao uporišta

Klinička otpornost ili čvrstoća zuba dostupna je mjerenju, pa se izražava pomičnošću u horizontalnom i vertikalnom smjeru. Idealnu kliničku čvrstoću ima zub koji nije pomičan ni vizualno ni palpatorno.

Faktor okolne kosti u smislu *rendgenske gustoće* kosti ne utječe neposredno na čvrstoću nosača, ali ima prognostičko značenje, posebno ako je potrebno povećano opterećenje preko granice normale. Općenito, struktura mandibule smatra se povoljnijom, pa su donji zubi (osim sjekutića) u pravilu statički nešto povoljniji od gornjih.

Baza svih vrškova korijena može biti normalna, uska ili široka. Za statiku mostova bolja je široka nego uska.

Voluminoznost, presjek i oblik korijena također su značajni. Sabljasti i vrlo konični korijeni su nepovoljni, a masivni korijeni okruglog i trokutastog presjeka statički su najpogodniji.

Smjer korijena i njihova duljina, posebno kod višekorijenskih zuba, imaju ne malu ulogu. Ako se smjer korijena ne poklapa s pravcem djelovanja sile, periodoncij je ekscentrično opterećen, tj. površine koje su bliže hvatištu sile su pod tlakom, a suprotne površine izložene su rastezanju.

Klinička ili *funkcionalna kruna* i funkcionalni korijen ponašaju se statički obrnuto razmjerno. Funkcionalni korijen je onaj dio korijena što ga okružuje koštano tkivo i on odlučuje o retenciji zuba u alveoli, a klinička kruna je ekstraalveolarni dio zuba. Krajnje dovoljan još je odnos 1 : 1.

Širina *periodontalne pukotine* također je značajan indikator mogućnosti opterećenja zuba. Ovisi o funkciji, dobi i zdravstvenom stanju pacijenta. Pri patološkim stanjima i preopterećenju zuba se povećava. Mijenja se također u toku dužine korijena, veća je u području alveolarnog ruba i apeksa, a manja u sredini korijena. Starenjem se

pukotina sužava. Interdentalni septum i limbus alveolaris pokazatelji su parodontalnih oboljenja ili opterećenja.

Isto tako važna je i *reakcija tkiva* na funkcijsko opterećenje. Svaki most povećava opterećenje parodontalnog tkiva nosača. Prema konstitucijskoj dispoziciji tkivo reagira kompenzatornom hipertrofijom ili funkcijsko-mehaničkom upalom (v. »Nosači mosta«, Vrednovanje, str. 115).

Fiziološko pravilo dvostrukog opterećenja

Poznato je fiziološko pravilo da nijedan organ u našem tijelu ne radi ni stalno ni trajno s maksimalnim kapacitetom. Prema potrebi svaki organ može pojačati svoju funkciju. To je pravilo u vezi s općim biološkim pravilom da svaki *organ reagira na povećano opterećenje hipertrofijom* i apozicijom tkiva do individualne granice tolerancije. Konkretno, u našim slučajevima nastaje hipertrofija periodonta, koštanog fundamenta i apozicija cementa. Ako se prekorači granica tolerancije, tkivo atrofira uz resorptivne procese. To osobito dolazi do izražaja kod parnih organa, kao što su pluća i bubrezi. Poznato je da pluća ili bubreg preuzmu funkciju parnog organa ako je funkcija jednog poremećena zbog bolesnih promjena. Slično vrijedi i za zube. Pretpostavlja se da se zubi koji su periodontalno i parodontalno zdravi, mogu opteretiti dvostrukim žvačnim tlakom i bez štetnih posljedica prilagoditi pojačanom funkcijskom opterećenju. Katkada zubi podnose i trostruko opterećenje.

Prema tome smatra se da je odnos nosača i međučlanova fiziološki ako na svaki nosač dolazi jedan međučlan. Takva konstrukcija prosječno nije previše opterećena.

Treba razmotriti još jedno pravilo o odnosu opterećenja uporišta i međučlanova. *Pravilo po Anteu* kaže da ukupna periodontalna površina uporišta treba da bude jednaka ili veća od ukupne periodontalne površine zuba koji se nadomještaju. To se može izračunati po slijedećoj *tablici prosječnih veličina periodontalnih površina u mm²*:

	Gornji zubi	Donji zubi
Srednji sjekutići	205	162
Bočni sjekutići	177	175
Očnjak	267	272
Prvi pretkutnjak	220	197
Drugi pretkutnjak	217	204
Prvi kutnjak	455	450
Drugi kutnjak	417	400
Treći kutnjak	305	373

Topografska situacija zuba

Sposobnost opterećenja zavisi nadalje *od mjesta koje zub zauzima u sistemu fiksacije.*

Fiksacija može biti linijska i površinska. Linijska je veza ako spojnica svih nosača leži u jednoj crti. Površinska fiksacija nastaje ako spojnica opisuje poligon. Linijska veza ne osigurava protiv štetnih transverzalnih sila.

Zubi se mogu spojiti *linijski* po ravnoj crti ili po krivulji. Po zakonima statike opterećenje je po krivulji mnogo veće nego po ravnoj crti. Takvo opterećenje treba izbjegavati. U gornjoj fronti to se često ne može uskladiti s potrebama estetike i fonacije.

U *površinskoj fiksaciji* osiguranje je veće što je veća površina poligona (sl. 175). Tako je fiksacija 16—13—23—26 vrlo dobra ne samo zbog velike specifične sposobnosti tih zuba na opterećenje nego i zbog velike površine toga poligona. Uz takav sistem fiksacije zub može podnijeti i trostruko opterećenje ako su krajnji zubi u sistemu čvrsti.

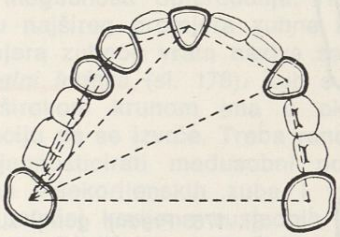

Sl. 175. Površinskom fiksacijom povećava se otpornost mosta proporcionalno veličini površini poligona

Žvačne sile i opterećenje zuba

Pri određivanju sposobnosti na opterećenje treba uzeti u obzir i veličinu žvačnog tlaka odnosno snagu žvačnih mišića koji opterećuju određeni zub.

Osnovni kriterij za konstrukciju mosta ovisi o mogućnosti opterećenja nosača. U vezi s opterećenjem treba analizirati način i smjerove kojima sile opterećuju zube.

Snaga žvačnih mišića i ostale sile koje djeluju u ustima, a to su sile koje stvaraju mišići obraza, usana i jezika svojom kontrakcijom pri fonaciji i mimici šire se u raznim smjerovima. Te su sile (po smjeru) tangencijalne ili radijarne, a radijarne se dijele u sagitalne i transverzalne.

Svaka sila koja djeluje na zub funkcijski ga opterećuje. Treba paziti da se zubi previše ne opterete, tj. treba voditi računa o tome koje su sile štetne, a koje nisu.

Štetnost ovisi o veličini sile i o smjeru u kojem sila djeluje na zub.

a) Veličina sila. Žvačni tlak uvjetovan je stanjem zuba u suprotnoj čeljusti, prvenstveno time da li su zubi prirodni ili umjetni. Žvačni tlak prirodnih zuba ovisi o njihovom periodontalnom i parodontalnom stanju. Zdravi ga zubi povećavaju, dok pacijent reflektorno štedi svoje defektne, bolesne ili eventualno umjetne zube i žvače sa znatno smanjenom mišićnom snagom.

(Opširnije o silama vidi na str. 279.)

Sl. 176. Prednji gornji zubi obično su smješteni u manjoj ili većoj protruziji; žvačni tlak donjih zuba prenosi se na gornje zube izvan aksijalnog smjera

Ako zubi nasuprot mostu imaju punu žvačnu sposobnost, pacijent će vjerojatno tu sposobnost iskoristiti.

Žvačna se snaga smanjuje zbog bolesnog periodonta, tj. ako mišićna snaga izaziva bol. Budući da tada žvačni tlak nosi manji broj zuba nego u zatvorenom zubnom luku, granica mogućnosti opterećenja nosača mosta bit će prije dostignuta nego u suprotnoj čeljusti. Svaki se pacijent reflektorno služi onim zubima koji mogu izdržati punu žvačnu snagu. Ako u zubalu postoji razlika u mogućnosti opterećenja, pacijent će upotrijebiti najotporniji predjel (bez obzira na to da li su to prirodni ili umjetni zubi).

b) Smjer sila. Zub je *najotporniji na aksijalno opterećenje*, tj. na opterećenje u smjeru njegove duljinske osi. Otpornost na bočne sile 60 puta je manja. Aksijalno opterećenje samo je izuzetno identično s vertikalnim (sl. 176). Ta dva pojma nisu identična, ali se često zamjenjuju. To osobito vrijedi za prednje zube, koji su obično u manjoj ili većoj protruziji i pregrizu. Žvačni tlak donjih prednjih zuba rijetko pritiskuje u centralnoj okluziji gornje zube u njihovu aksijalnom smjeru. Taj se tlak prenosi na kosu ravninu jezičnih ploha gornjih prednjih zuba. Po zakonu o paralelogramu sila jedna komponenta vertikalne sile djeluje štetno, tj. protrudira gornji zub.

Slično se događa s vertikalnom silom koja djeluje na kvržicu lateralnog zuba. Po istom pravilu sila se dijeli u dvije komponente. Jedna je paralelna s površinom i jednaka je nuli, a druga djeluje okomito na površinu i nastoji zub izvrnuti. Moment izvrtanja to je veći što su kvržice više.

Sila koja aksijalno djeluje na zub prenosi se preko korijena na periodont i podjednako opterećuje većinu vlakana periodonta. Sila koja djeluje na zub u bilo kojem drugom smjeru je štetna. Štetnost je direktno proporcionalna s kutom što ga čini smjer djelovanja sila s duljinskom osi zuba (sl. 177). Prema tome, najopasnije su sile koje djeluju na zub u smjeru okomitom na duljinsku

os. Sve bočne sile prenose se samo na pojedina vlakna periodonta i opterećuju ga nejednako, a to stvara cirkulatorne smetnje. Na povećano opterećenje reagira periodont i kost hipertrofičkim stvaranjem tkiva. Ako se prekorači individualna granica reaktivnosti tkiva, nastaju upalni procesi i pregrađivanja, u toku kojih se periodontalno tkivo izmijeni s granulacijskim, a to postepeno rasklima zub i uzrokuje njegov gubitak.

Funkcijsko se opterećenje može poboljšati preoblikovanjem zuba ako to dopušta okluzija. Na primjer, *očnjak se preoblikuje u premolar.*

Okluzijski odnosi

Treba nadalje promatrati i *vrstu okluzije,* odnosno smjer opterećenja, tj. je li taj smjer osovinski ili sila na zub djeluje bočno. Dubok zagriz često je nepovoljan, a širina lateralnih kretnji individualno je vrlo različita.

Granicu mogućnosti izrade mosta određuju i ovi faktori:

Mogućnost namještanja mosta kao neelastične krute cjeline ovisi o *međusobnom položaju nosača,* tj. jesu li paralelni ili nisu, odnosno o stupnju njihova disparaleliteta. Ako je za paraleliziranje nosača potrebno devitalizirati zub, treba uzeti u obzir izradu mosta za skidanje ili mobilne proteze; to ovisi i o tome kakvi su izgledi za uspješno liječenje pulpe (rendgenska slika).

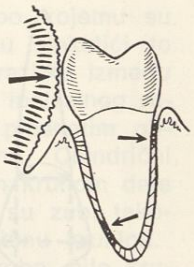

Sl. 177. Sile su to štetnije za zube što se hvatište više udaljuje od njihove duljinske osi

Nadalje treba imati na umu *laboratorijske* i *materijalne mogućnosti.*

Konačno treba uzeti u obzir i *konstituciju.* Opće zdravstveno stanje ima samo relativnu vrijednost. Dobro opće zdravstveno stanje nije garancija za povoljno stanje zuba. Organizam ne stari jednakomjerno, često postoji nesklad između preuranjenog starenja zuba, odnosno starenja parodoncija, i starenja ostalih organa.

Karakteristično je za našu civilizaciju da starenje mandibulo-maksilarnog žvačnog organa vrlo često prethodi starenju ostalih organa (v. »Geroprotetika«, str. 257).

Nosači mosta

Vrednovanje pojedinih zuba kao nosača mosta (uporišta)

Zubi se, kao što je već rečeno, međusobno prilično razlikuju i jedva da se koji zub može potpuno zamijeniti drugim. Stoga je važno da se vrednuju fiziološke razlike u morfologiji zuba, njihova okluzijsko-artikulacijska situacija uvjetovana razlikama u obliku i položaju, njihova situacija u okolnom koštanom tkivu. Mjerila su pri tome visina kliničke krune, veličina okluzijske plohe, broj, raspodjela i stanje korijena.

Širina zubne krune u odnosu prema širini korijena važan je faktor u prosuđivanju mogućnosti opterećenja. Razlika između najšireg promjera zubne krune i promjera zubnog vrata naziva se *meziodistalni indeks* (sl. 178). Zub s relativno širokom krunom ima u okluziji tendenciju da se izvrće. Treba rendgenski dijagnosticirati međusobni položaj korijena višekorijenskih zuba i međusobni položaj korijena susjednih zuba. Ako su korijeni molara srasli ili su sasvim blizu, s oskudnom međukorijenskom supstancijom, manje su otporni

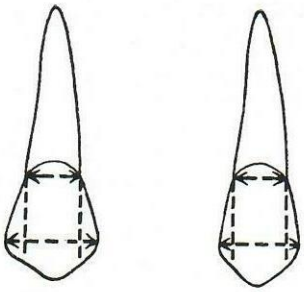

Sl. 178. Razlika između najšireg promjera zubne krune i zubnog vrata naziva se meziodistalni indeks

od široko smještenih korijena iste duljine. Korijeni susjednih zuba koji su jedan uz drugi s malo međukorijenske koštane tvari skloni su parodontoznom oboljenju.

Oblik alveolarnog nastavka također je značajan. U uskom alveolarnom nastavku korijen je pokriven oskudnijom koštanom supstancijom, što slabi njegov položaj.

Pozitivni faktori jesu dobro strukturirana spongioza i gusta kortikalis oko alveole te jednakomjerno široka periodontalna pukotina.

U *negativne faktore* spadaju široka mrežica spongioze, slabi kortikalni sloj i uska periodontalna pukotina.

P r v i m o l a r i relativno su i apsolutno najčvršći i najotporniji nosači mosta te najprikladnija uporišta. Općenito su donji prvi molari otporniji od analognih gornjih zbog kompaktnije građe mandibule, unatoč tome što gornji imaju tri korijena, a donji samo dva. Čvrstoća gornjih prvih molara ovisi osim o spongioznoj građi maksile u izvjesnoj mjeri i o *razvijenosti gornjočeljusne šupljine* (sinus maksilaris), koja slabi njihovu poziciju. Prvi molari imaju najveću okluzijsku plohu, a donji prvi molar određuje kao prvi trajni zub vertikalnu dimenziju, pa njegov gubitak dovodi do značajnih intrakuspidacijskih i interkuspidacijskih smetnji.

D r u g i m o l a r i, iako nešto slabiji od prvih, vrlo su dobra uporišta za most. Vrijednost drugog molara, osobito gornjeg, proizlazi iz okolnosti što njegov gubitak pri problematičnoj vrijednosti trećeg gornjeg molara kao nosača mosta skraćuje zubni luk, pa rekonstrukcija fiksnim nadomjeskom nije više moguća.

T r e ć i m o l a r i dolaze također u obzir kao nosači mosta ako su im korijeni dobro razvijeni, kruna dovoljno izrasla iz alveole, a položaj povoljan. Uvjet je vitalnost jer je liječenje korijena tih zuba vrlo nesigurno. Ali treba razlikovati gornji umnjak od donjega.

Gornji su obično manje vrijedna uporišta zbog često slabo razvijenih i konično građenih korijena, katkada i rudimentarnih.

Donji umnjaci općenito su mnogo bolje razvijeni i obično dobro služe kao uporišta. To je razlog da ih treba sačuvati. Značenje je gornjih umnjaka posebno u tome što pojačavaju poziciju drugog gornjeg molara.

P r e m o l a r i su znatno slabija uporišta od molara. Donji su čvršći od gornjih, a najotporniji je *drugi donji premolar,* koji katkada ima tri kvržice (molarizacija). Pulpa premolara često je razvijena do blizine kvržice, pa obilno brušenje vrlo konveksno oblikovanih premolara ugrožava pulpu. Kvržice su u *gornjih premolara* dobro razvijene i rastavljene dubokom fisurom, što uvjetuje tijesnu interkuspidaciju s antagonistima. Pri rekonstrukciji za nosač mosta važnije je krunicu oblikovati po funkcijskim potrebama nesmetane klizne kretnje, nego po anatomskim karakteristikama. Bukalna vrlo razvijena kvržica donjeg prvog premolara hvata se kao klin u brazdi antagonista, što pri kliznim kretnjama veoma opterećuje gornji premolar. Liječenje prvog gornjeg premolara je zbog tankih korijena i uskih kanala znatno otežano.

O č n j a c i su poslije prvih molara najznačajniji zubi kao uporišta za most. *Gornji očnjaci imaju najdulje korijene,* a u odnosu prema donjima i jače razvijene. Međutim, položaj donjih korijena približno je vertikalan, dok su gornji nagnuti na palatinalnu stranu. Parodontalno tkivo donjih očnjaka ima i gušću

građu. Zbog tih okolnosti, kao i zbog kompaktne građe mandibule, korijeni donjih očnjaka prikladniji su kao nosači i otporniji su na opterećenje.

To je u skladu s kliničkim opažanjem da su *donji očnjaci najtrajniji zubi.* Abrazijska ploha na donjem očnjaku obično se nalazi na distalnoj polovici incizalnog brida i na labijalnoj plohi, dok je na gornjem očnjaku abrazija tipična na meziopalatinalnoj plohi. Položaj abrazijskih ploha treba iz funkcijskog razloga rekonstruirati na krunici. To je osobito važno pri dubokom zagrizu jer se time ublažuje fiziološki tijesni dodir očnjaka s antagonistima i omogućuju sitne bočne kretnje. Također se preporučuje da se na palatinalnoj plohi gornje krunice izradi mala stepenica za antagonist. Time se oslobađaju kratke bočne kretnje, a horizontalne sile koje djeluju na zubnu krunu usmjeravaju se u približno vertikalne.

Veoma trbušasta labijalna ploha donjeg i još više gornjeg očnjaka iziskuje obimno brušenje, osobito za fasetiranu krunicu.

Očnjaci su najvažniji nosači za prednje i bočne mostove, stoga treba dobro paziti na njihove funkcionalne karakteristike.

S j e k u t i ć i. Uz estetsko-fizionomijsku i fonetsku funkciju, zadatak je sjekutića prihvaćanje i rezanje hrane. U svijesti pacijenta dominira estetsko-fizionomijska funkcija.

Po redoslijedu otpornosti najjači su srednji gornji sjekutići, nešto su slabiji gornji i donji bočni, a najslabiji su donji srednji. Protetska vrijednost donjih sjekutića, iako je manja od ostalih zuba, nije beznačajna, osobito ako su u sastavu poligonskog sistema. Abrazija povećava ili smanjuje njihovu vrijednost, što ovisi o obliku abrazije; horizontalna abrazija povećava, a kosa ili vertikalna stvara nepovoljne uvjete.

U *gornjoj čeljusti* su srednji sjekutići otporniji od bočnih, u *donjoj* su bočni čvršći od srednjih. Za fiksni nadomjestak bitan je njihov poredak i struktura koštane alveole. Njihova funkcionalna vrijednost obratno je proporcionalna visini luka po kojemu su poredani. Za brušenje su sjekutići to prikladniji što je manja razlika između presjeka korijena i širine incizalnog ruba, a pri labiolingvalno plosnatim oblicima pulpa je ugrožena. Cilindrični oblik s visokom kliničkom krunom daje povoljnu retenciju. Takvi su zubi također prikladniji za djelomičnu krunicu.

Anomalije u razvitku zuba, bilo krune ili korijena, i rudimentarni oblici znatno smanjuju protetsku vrijednost ili čine zub potpuno bezvrijednim da bude nosač mosne konstrukcije. Položajne anomalije, okreti, nagibi i nedovoljno iznikli zubi također otežavaju rad. Okluzijske anomalije, osobito dubok zagriz, otežavaju preparaciju zuba za krunice.

Topografska situacija i opterećenje uporišta

Topografski dijelimo mostove na prednje *(anteriorne ili frontalne)* i stražnje *(bočne ili lateralne),* odnosno na mostove u interkaninom i u retrokaninom sektoru. Očnjaci mogu pripadati jednoj i drugoj grupi; teorijski, mezijalna polovica pripada prednjoj strani, a distalna stražnjoj, ali očnjak može biti nosač ili prednjeg ili stražnjeg mosta.

Opterećenje je za nosače najpovoljnije ako ih tijelo mosta spaja po ravnoj, tj. najkraćoj liniji, uz pretpostavku da je artikulacija pritom uravnotežena, tj. da klizne kretnje nisu ometane. To se lakše može provesti na stražnjem mostu nego na prednjem.

Opterećenje nosača obrnuto je proporcionalno udaljenosti nosača od mjesta na koje sila djeluje; pri necentričnom opterećenju proporcionalno je manje opterećen udaljeniji nosač; što je mjesto bliže nosaču, opterećenje je veće.

Opterećenje dvaju nosača na određeni vertikalni pritisak ne mijenja se s njihovom udaljenošću i ne zavisi od raspona mosta (sl. 179). Nosači nose isti teret i pri dvostruko dugom tijelu mosta ako jednako opterećenje djeluje na sredinu mosne konstrukcije. Ako je

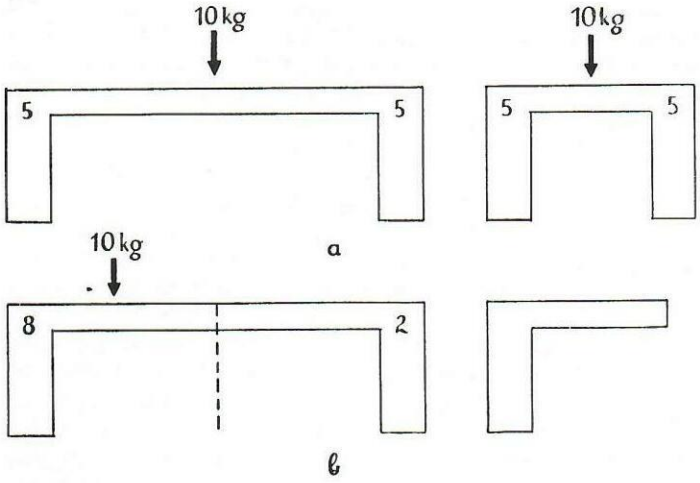

Sl. 179. a) Nosači mosta snose isti teret i kod dvostruke duljine tijela mosta ako je opterećenje na sredini mosta; b) kod izvancentričnog opterećenja proporcionalno je više opterećen nosač koji je bliži opterećenju

npr. sredina mosta opterećena sa 10 kg, opterećenje se dijeli podjednako, na svaki nosač po 5 kg. Ako je opterećenje ekscentrično, bliže jednom nosaču, tada je on proporcionalno jače opterećen od drugog. Važno bi bilo da mezijalni i distalni nosači pružaju jednak otpor opterećenju. Budući da je biološki faktor zuba vrlo različit, osim onih koji su smješteni simetrično u zubnom luku, to se pravilo jedva može dosljedno provesti, ali treba nastojati da se provede bar približno. Da bi se te nejednakosti izjednačile, slabiji se nosač može spojiti sa susjednim zubom *udvostručenjem nosača,* čime se njegova otpornost znatno povećava. S povećanjem duljine tijela mosta ukupno opterećenje nosača u žvačnoj funkciji raste zbog povećane izložene površine žvačnom tlaku. Znači da su nosači pri duljem tijelu mosta jače opterećeni nego pri kraćem zbog većih sila. Preopterećenje se i u tom slučaju sprečava uključivanjem dodatnih nosača.

Izbor sidra za most

Sidro je sredstvo kojim se tijelo mosta spaja sa zubom nosačem. Brušeni nosač pripremljen za sidro zove se bataljak. Kao suvremena sidra za metalne mostove upotrebljavaju se ove konstrukcije:

— *obična potpuna metalna krunica,*
— *fasetirana krunica,*
— *krunica s kolčićem,*
— *djelomična krunica i*
— *inlej.*

Svaka vrsta krunice prikladna je za sidro ako visina funkcionalne krune i smjer brušenih ploha osiguravaju dovoljnu retenciju. Kao opće pravilo vrijedi da je za retenciju povoljno ako je odnos visine prema promjeru 2 : 1, tj. ako je visina dvostruka od promjera, odnosno ako je visina bataljka prema visini krunice u odnosu 2 : 3, tj. da je visina bataljka 2/3 visine krunice.

Za *vitalne zube* dolaze u obzir sve nabrojene konstrukcije osim krunice na kolčić, a na *nevitalnim* se zubima ne upotrebljavaju djelomične krunice ni inleji. Supstancija nevitalnih zuba preslaba je za te konstrukcije, lomi se u toku preparacije i ne pruža dovoljnu retenciju. Nisu ni iz estetskog razloga prikladne za tu svrhu jer nevitalan zub mijenja boju, s vremenom potamni, a te krunice ne pokrivaju prednju zubnu plohu. *Najpogodnija sidra jesu lijevane potpune krunice.* Obuhvaćanjem čitave preparirane kliničke krune dobiva se najsigurnija retencija, a bataljak se najbolje štiti od karijesa. Ta se krunica

cijela izrađuje metalna ili se u njezinoj prednjoj plohi načini ormarić u koji se pričvrsti akrilatna ili keramička ljuska. Razne polukrunice, inleji itd. kompromisna su rješenja iz kozmetičkih razloga; njihovi žljebovi i parapulpalni kolčići ugrožavaju pulpu više nego površinsko cirkularno brušenje za običnu lijevanu krunicu. Dodirne plohe i jezična ploha *tročetvrtinske krunice* moraju zub tako obuhvatiti da se spriječi svako izvrtanje. Pri brušenju treba paziti na nagib zuba, paralelnost žljebova sa smjerom uvođenja nadomjeska, a to je često problematično, osobito kod većeg broja sidara. Te su krunice indicirane samo za kraći most i u zubalu koje je prema karijesu rezistentno. Nisu također prikladne ako treba povisiti okluziju. Djelomična krunica je funkcionalno-statički i profilaktički slabija od potpune krunice. Pri većoj dispoziciji za karijes bolje su konstrukcije koje pokrivaju čitavu funkcionalnu krunicu prema tome nije dobro primijeniti tročetvrtinske krunice ili inleje.

Kod *parodontoze* treba izbjegavati da prsten seže ispod gingive. Također se ne preporučuje krunica s korijenskom kapicom.

Sve brušene plohe nosača moraju se u svakom slučaju potpuno pokriti. Ako se na zubu ne prepariraju sve plohe, ni sidro neće pokriti nebrušene predjele. Prijelaz sidra na nebrušeni predjel ne smije se primjećivati i mora biti u području koje nije izloženo karijesu, a te je uvjete često teško istodobno zadovoljiti. Ako postoji veća dispozicija za karijes, bolje je pokriti čitavu kliničku krunu. Trajna se sidra izrađuju uglavnom od zlatne ili platinsko-zlatne slitine, zatim od legura na bazi paladij-srebro, koje su postojane prema koroziji u usnoj šupljini. Tvrdoća tih slitina treba da bude između tvrdoće cakline i dentina, otprilike 30 po Brinellu. Za *parodontozne zube* mnogi protetičari preporučuju polimerizate (akrilat) jer su elastičniji pa ublažuju prijenos žvačne sile na parodoncij i time zaštićuju oslabljene parodoncije. Nedostatak je tih materijala što se relativno brzo troše.

Z a k l j u č a k. Izbor sidra i vrsta materijala ovisi o vitalnosti nosača, o estetskoj indikaciji, dispoziciji za karijes, dispoziciji za parodontozu, rasponu mosta, a treba paziti i na vrstu okluzije.

Vitalnost nosača

Nekoć mnogo prakticirana devitalizacija za protetske svrhe danas se izbjegava; dolazi u obzir samo u izuzetnim slučajevima, uglavnom za protetsko ispravljanje nepravilnog položaja prednjeg zuba. Pri nehotičnom otvaranju pulpa se može sačuvati metodama prekrivanja. Ako se pulpa ipak mora devitalizirati, velika je moralna odgovornost u tome da se korijen pravilno liječi i puni jer zub nije samo nosač sidra, nego i čitave mosne konstrukcije. Ako se liječenje korijena ne može provesti lege artis, bolje je zub izvaditi nego da dođe u pitanje čitav most. Suvremene metode za izradu sidra omogućuju da se u većini slučajeva izbjegne devitalizacija.

Uporište s nevitalnom pulpom

Problem nastaje ako korijen(i) nije punjen do vrha, ali godinama nema patološke reakcije. Ako je *nepotpuno punjenje* uvjetovano morfološkim uzrocima, ne može se od ponovnog liječenja očekivati poboljšanje. Takav se zub ne smije upotrijebiti za opsežniji fiksni nadomjestak, ali može za kraći most, na zahtjev pacijenta i uz upozorenje terapeuta na eventualne posljedice. Nepotpuno punjen korijen treba u pravilu ponovno liječiti i puniti do vrha gdje god to prilike dopuštaju i gdje postoje povoljni izgledi za uspjeh. Takav se zub onda može upotrijebiti i kao ključni zub u opsežnom mostu

Estetska indikacija

Suvremeni ukus zahtijeva da se u vidljivim predjelima nadomjestak izradi od materijala koji sliče prirodnom zubu.

Veličina tih predjela različita je i ovisi o veličini usta i o dinamici mimičnih mišića, pa se usta mogu podijeliti u dobro, slabo i praktički nevidljive predjele. Treba uzeti u obzir zvanje pacijenta, npr. je li predavač, glumac, pjevač, zatim dob, spol i posebne razloge pacijenta kao i utjecaj na psihički život. Kod nekih se pacijenata ne vide ni premolari, kod drugih se vide čak i drugi gornji molari, osobito mezijalna polovica. Na donjim zubima žvačne su plohe vidljivije od vestibularnih, dok se na gornjim zubima žvačne plohe obično ne vide

Dispozicija za karijes. Ako postoji veća dispozicija za karijes, bolje je upotrijebiti konstrukcije koje pokrivaju čitavu funkcionalnu krunu, prema tome nije dobro primijeniti tročetvrtinsku krunicu ni inlej.

Kod parodontoze treba izbjegavati da metal prstena seže dublje ispod gingive. Također se ne preporučuju ričmond krunice. Krunice treba da se posve točno priljube uz bataljak.

Pri izboru sidra mora se paziti treba li povisiti okluziju. U tom slučaju nije prikladna tročetvrtinska krunica

Statika mosta

Prednji most

Osobito gornji most, obično je položen u luku zbog anatomskog oblika čeljusti (sl. 180). Rijetko je čeljust tako oblikovana da se frontalni most može izraditi po ravnoj liniji, a da ne nastanu estetske, fonetske i druge funkcijske smetnje. Visina krivulje zavisi od oblika čeljusti, tj. od stupnja protruzije i širine nepca. Kompresija fronte čini luk visokim, a ravni zagriz širokim. Opterećeni zubni luk stvara jednokraku polugu zbog koje nastaje moment izvrtanja. Veličina toga momenta grafički se pokazuje tako da se s najviše točke krivulje povuče okomica na spojnicu nosača. Tako dobivena udaljenost pomnoži se silom koja djeluje na most. Sile koje nastoje izvrnuti nosač to su veće što je luk mosne konstrukcije viši, tj. što je dulja crta spojnica tjemena luka sa spojnicom nosača. Štetno djelovanje umanjuje se produženjem mosta i ukopčavanjem daljnjih nosača, npr. proširenjem mosta od očnjaka do očnjaka na premolare znatno se povećava otpornost konstrukcije. Što je prednji luk viši, a biološki faktor nosača slabiji, veća je potreba za ukopčavanjem daljnjih nosača. Tu treba također uzeti u obzir korijensku morfologiju (v. »Koncepcija mostova po Lericheu« str. 124).

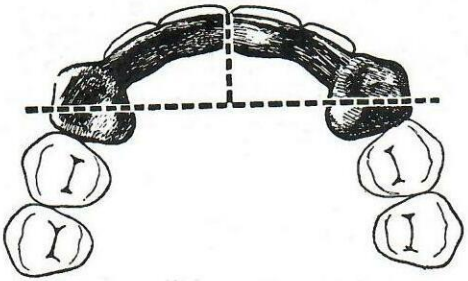

Sl. 180. Luk prednjeg mosta čini jednokraku polugu; štetno djelovanje poluge proporcionalno je visini luka

Bočni most

Bočni most mnogo je manje izložen djelovanju spomenutih sila. Linijsko spajanje sidra bočnog mosta osigurava samo protiv anteroposteriornih sila, ali nije osiguranje i protiv transverzalnih. Međutim, upravo su te sile opasne i dolaze u žvačnom procesu više do izražaja. Stoga za parodontozne zube linijsko vezanje mnogo ne koristi.

Štetan učinak sila na linijski bočni most neutralizira se vezanjem s prednjim mostom; isto vrijedi i za prednji most. Time se dobiva recipročno opterećenje i osiguranje, kao i znatno pojačanje konstrukcije. Takve su konstrukcije statički vrlo dobre jer se sile koje su štetne za bočni most paraliziraju prednjim mostom i obratno. *Recipročno osiguranje* statički je dovoljno ako veza prelazi medijalnu liniju i zahvaća barem još jedan zub na kontralateralnoj strani.

Prekočeljusna spojka (luk)

Recipročno osiguranje može se postići i prekočeljusnom spojkom (lukom). Takva konstrukcija s *nepčanim ili podjezičnim lukom* dopuštena je ako se pazi na higijenu luka. Provođenje higijene ovisi o obliku luka i o njegovoj udaljenosti od sluznice. Oblik luka treba da bude ovalan ili poluovalan kako bi hrana imala dovoljno mjesta da se provuče, a udaljenost takva da se može očistiti prostor između luka i sluznice. Te vrste mostova povezanih prekonepčanim ili podjezičnim lukom nisu u dnevnoj praksi stekle popularnost. Higijenski su najbolje one konstrukcije koje se mogu vaditi iz usta (pomični mostovi ili konstrukcije s etečmenima) i očistiti izvan usta.

Širina mosta

Širina mosta određena je statičkim pravilima. Iz statičkih razloga poželjno je da *umjetni zubi budu uži od prirodnih.*

Uže žvačne plohe smanjuju funkcionalni učinak, stoga treba pronaći ravnotežu između statičkog i funkcionalnog zadatka. Kao pravilo vrijedi da se lateralni zubi u mosnoj konstrukciji oblikuju uže od prirodnih, i to *molari u širini premolara, a premolari za trećinu uže od prirodnih* premolara. Osim toga širina je uvjetovana i higijenskim zahtjevima. Kod niskog međučeljusnog prostora normalna širina stvara nehigijenske odnose, međutim, širina ne smije ići na štetu higijene (sl. 181).

Prikladno je također da su *i sidra mosta nešto uža od prirodnih zuba.* Stoga treba zube-nosače tako brusiti da žvačne plohe krunica u vestibulo-lingvalnom promjeru budu po mogućnosti nešto uže od zuba prije brušenja.

Otpornost mosta

Članovi tijela mosta treba da su čvrsti i otporni kako se zbog žvačnog tlaka most ne bi prelomio. Do loma dolazi u sredini tijela mosta ili na spojnici s prstenom krunice. Iz limenog prstena dvodijelne, a osobito vučene krunice istrgne se zid koji je zalemljen s tijelom. Lom ovisi o materijalu i načinu konstrukcije.

Tijelo mosta mora biti osobito otporno u smjeru glavnog opterećenja, i onda kad nosači nisu spojeni po ravnoj liniji. Samo slitine tvrdoće od 120 do 180 brinela ispunjavaju taj uvjet te osiguravaju tijelo osobito duljih mostova od savijanja i loma u uvjetima fiziološkog ili većeg žvačnog tlaka. Treba znati pravilo da *čvrstoća tijela mosta raste s matematičkom progresijom sa širinom, a geometrijskom s visinom.* To znači da je most koji je širok 1 cm dvostruko otporniji od mosta širokog 0,5 cm, uz pretpostavku da su oba mosta od istog materijala. Međutim, most visok 1 cm četiri je puta čvršći od mosta visokog 0,5 cm.

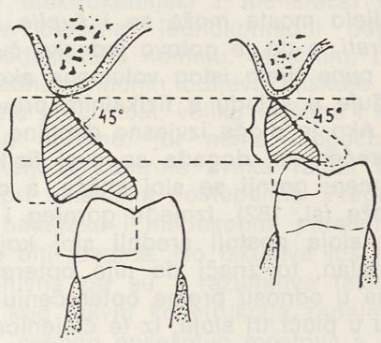

Sl. 181. Širina žvačne plohe uvjetovana je higijenskom situacijom; pri niskom međučeljusnom prostoru higijena zahtijeva užu žvačnu plohu

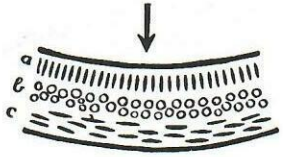

Sl. 182. U daski koja se pod opterećenjem ulegne nastaju tri različita sloja: a) u gornjem sloju čestice su stisnute; b) srednji sloj je neutralan; c) u donjem sloju čestice su rastegnute



Sl. 183. Ako se žvačni tlak prenosi na donju plohu preko veze u smjeru djelovanja sila, srednji sloj može biti šupalj, što ne smanjuje otpornost konstrukcije

U odnosu na lom tijelo mosta ponaša se kao lanac, a lanac je toliko čvrst kao njegova najslabija karika. Stoga treba paziti da i najslabije mjesto bude dovoljno otporno na opterećenje. Za razliku od prometnih mostova, dentalni nisu testirani na opterećenje, nego se tako dimenzioniraju da su za svaki slučaj sigurni, to znači da su često i predimenzionirani.

Tijelo mosta može se i *šuplje konstruirati*, a da je gotovo jednako čvrsto kao puno tijelo istog volumena ako se izrađuje u skladu s fizikalnim principima. Ako je ploča izvjesne debljine pod opterećenjem, događa se ovaj fizikalni fenomen: gornji se sloj stišće, a donji rasteže (sl. 182). Između gornjeg i donjeg sloja postoji srednji sloj koji je neutralan, to znači da nije opterećen. Stoga u odnosu prema opterećenju nastaju u ploči tri sloja. Iz te činjenice izlazi da se pri konstrukciji srednja zona može zanemariti, tj. srednji sloj može biti šupalj. To ne smanjuje čvrstoću konstrukcije, uz pretpostavku da je veza između gornjeg i donjeg sloja toliko otporna da sprečava ulegnuće. Ta se veza nalazi u smjeru djelovanja sile u kojem je materijal mnogo otporniji prema opterećenju nego u smjeru okomitom na silu (sl. 183). Taj se princip iskorišćuje pri izradi prometnih mostova itd. Žvačni tlak koji opterećuje gornju površinu takve konstrukcije treba da se prenosi na donju, čime je čvrstoća mosta dovoljno osigurana. Ako je međučeljusni prostor visok i tijelo mosta puno, potrošak je plemenitog materijala velik, pa je ekonomski korisnije, a statički moguće da se tijelo izradi šuplje. No takva je izrada napuštena jer se tijelo mosta gotovo redovno izrađuje s fasetom, koja po volumenu zauzima šuplji prostor u tijelu mosta.

Okluzija mosta

U vezi s okluzijom i artikulacijom statički je pravilno da *sjekutići u mostu ne dodiruju tijesno antagoniste,* nego su za 0,5—1 mm udaljeni, znači da u centralnoj okluziji postoji međuprostor od 0,5 do 1 mm. Lateralni zubi, bilo u mostu ili prirodni, treba da čvrsto okludiraju. To je osobito važno za zube u žvačnom centru (drugi premolari i prvi molari).

Daljnji je *statički zadatak* mosta u tome da se harmonično uklopi u postojeću okluziju i artikulaciju. Članovi mosne konstrukcije treba da sudjeluju jednakomjerno s prirodnim zubima u unilateralnoj i bilateralnoj artikulacijskoj ravnoteži. Konstrukcija ne smije biti ni u infraokluziji ni u supraokluziji. Međučeljusni prostor ne smije se povisiti samo mostom jer to preopterećuje nosače. Pritom treba paziti i na minimalno, golim okom jedva vidljivo povišenje jer ga pacijent ipak osjeća. To treba provjeriti na preostalim zubima tankim artikulacijskim papirom. Pogrešno je također ako je most ispod razine okluzije jer to smanjuje njegovu žvačnu moć i žvačni učinak. Ta je greška svakako manja od previsoke okluzije, koja uzrokuje klizne smetnje i druge traumatske posljedice.

Infraokluzija preopterećuje preostale zube, a *supraokluzija* nosače i zglob. Sve kvržice trebalo bi funkcijski oblikovati. To se u praksi rijetko čini jer komplicira tok izrade, stoga se treba pridržavati barem pravila da se kvržice oblikuju nešto niže i plosnatije od analognih prirodnih, a fisure da se nešto prošire. Time se sprečavaju smetnje pri kliznim kretnjama i dobiva se tzv. tolerantna ili produžena centralna okluzija (long centric). Pri dorzalnom nagibu glave mandibula klizi u retralni položaj, a pri ventralnoj kretnji u anteriorni položaj. Stoga je važno da su propulzione i retropulzione fasete pravilno oblikovane.

Zbog važnosti funkcijskog oblikovanja žvačne plohe ta je metoda opisana u posebnom poglavlju (v. str. 129).

Suvremeni most sastoji se od metalnog kostura i keramičke ili akrilatne presvlake. Principijelno treba da opterećenje nosi isključivo metalni kostur. Akrilatni mostovi sa središnjom armaturom nisu ispunili očekivanja pa su napušteni.

Materijal

Od materijala za mostove dolaze u obzir zlatne i paladij-srebrne slitine. Akrilat i keramička masa manje su vrijedni za okluzijsku plohu, više za neopterećenu vestibularnu. Za lijevanje članova upotrebljava se 20-karatna i 18-karatna zlatna slitina, koja je zbog veće količine bakra mehanički otpornija od 22-karatne. Najbolji materijal su *platinsko-zlatne slitine,* koje su dvaput do triput tvrđe od 20-karatne zlatne, ali i otprilike 20% skuplje. Tvrda slitina dopušta da se kostur izradi gracilnije, pa preostaje više prostora za akrilatnu ili keramičku ljusku, što je bitno za estetski izgled i postojanost boje.

Jednokomadni odljev u konstrukciji mosta

U novije vrijeme populariziraju se metode izrade cijelih mosnih konstrukcija lijevanjem u jednom komadu, za razliku od opisanih konvencionalnih postupaka, kojima se do konstrukcije mosta dolazi sustavnom izradom pojedinih njegovih dijelova i konačnim spajanjem u jednu cjelinu. Takvi jednokomadni odljevi mogu se izraditi kao klasične metalne konstrukcije vestibularno fasetiranih mostova polimerskim i keramičkim ljuskama, ili kao jednodijelne metalne jezgre za porculanske mostove. U ovisnosti o namjeni upotrebljavaju se za njihovu izradu standardne zlatne i paladij-srebrne slitine ili specijalne platinsko-zlatne, kobalt-kromove i druge slitine.

Tok izrade jednokomadnih mosnih konstrukcija je specifičan. Nakon preparacije bataljaka i prikazivanja gingivalnih džepova izvede se otisak cijelog područja buduće mosne konstrukcije (ili obaju zubnih lukova). Otisak se u laboratoriju odlije i na tom radnom odljevu modeliraju se svi mosni konstrukcijski elementi i lijeva odjednom. Mosni metalni kostur se obradi i preda u ordinaciju na ispitivanje ili se može i bez toga u cijelosti dovršiti sa svim nemetalnim estetskim dodacima (polimerskim, keramičkim) te predati na cementiranje.

Dok je za izradu mosta konvencionalnim postupcima potrebno prilično vremena i više radnih faza, jednokomadne konstrukcije znače uštedu vremena u ordinacijskom radu. Osim toga dok su u konvencionalno izrađenih metalnih mostova mjesta lemljenja krunica za tijelo elektrokemijski i mehanički najmanje otporna, jednokomadni odljevi tih nedostataka nemaju. Međutim, izrada jednokomadnih odljeva iziskuje apsolutnu preciznost, veliku vještinu i kvalitetnu opremu, jer nema mogućnosti korekcije i kontrole svake radne faze kao pri klasičnim postupcima. Preparacija bataljaka i međusobna paralelnost mora biti idealna. No iskustva još nisu definitivna pa su i razumljive teškoće koje kod takvih konstrukcija zadaje izrada, osobito opsežnijih mostova s različitim vrstama sidara.

Statička koncepcija fiksnih mostova po Lericheu

Donosimo statičku koncepciju mostova po Lericheu [Leriš] zbog njena dijalektičkog i obuhvatnog pristupa tom problemu, te bogatstva misli. Zubi u našim ustima u prirodnoj su ravnoteži koja biva poremećena kada prevladavaju bilo *funkcijske sile,* koje imaju tendenciju da zube pomiču iz alveole, ili *sile otpora,* koje vraćaju zube u prvobitni položaj i zadržavaju ih na svom mjestu.

Cilj je mosnih konstrukcija da se ponovo uspostavi ravnoteža tih sila (ako je ona narušena), a ravnoteža mosta da bude u harmoniji s ravnotežom zuba nosača i sa zubima antagonistima. Pokušaj pojedinih škola da sve biološke i terapeutske probleme fiksno-protetskih radova rješavaju matematičkim jednadžbama nije uspio jer je svaki zub specifičan sam za sebe, ovisi i o mnogim drugim biološkim, egzogenim i endogenim faktorima, a to se brojčano ne može izračunati.

Statička razmatranja

Osnovno statičko pravilo glasi: Tijelo na koje djeluju istovremeno sile iste veličine, a suprotnog smjera nalazi se u statičkoj ravnoteži, tj. ono je nepomično. Na naše zube djeluju dvije grupe sila:

1. Funkcijske sile nastaju akcijom žvačnih mišića i djeluju povremeno, a ovise o pacijentu, prirodi hrane, površini na koju djeluju i o kutu pod kojim su usmjerene. Njima antagonističke sile jesu:

2. Sile otpora, koje nazivamo još i bioreakcijskim silama, jer održavaju ravnotežu prema funkcijskim silama. Intenzitet, mehanizam djelovanja i porijeklo tih sila još nisu dovoljno istraženi. Sile otpora su rezultanta djelovanja; a) reakcijskih sila i b) pasivnih sila.

a) *Reakcijske sile* ne podliježu našoj volji i čini se da pripadaju vegetativnom sustavu. Ako se oslobode od djelovanja antagonističkih sila, koje ih inače poništavaju, izazivaju važna pomicanja zuba, izrastanje i iskretanje zuba. Njihov je učinak polagan, ali klinički dobro uočljiv, djeluju stalno, i ako nestanu funkcijske sile, zubni luk nije uravnotežen. Kod zuba bez antagonista nastaje ekstruzija, koja je katkada tako manifestna da ekstrudirani zub svojim kvržicama dodiruje alveolarni greben suprotne čeljusti. Klinički je takav zub ogolio, korijeni su sve više vidljivi, a na rendgenskoj slici vidi se da je rub alveole toga zuba ostao na istom nivou s alveolama susjednih zuba koji nisu izrasli te se čini da se taj zub zbog ekstruzije odvojio od ostalih zuba. *Između apeksa ekstrudiranog zuba i dna alveole nema praznine,* kost je samopopunjavanjem ispunila prazninu u toku izlaska korijena, a alveodentalni ligamenti nisu zadebljali. Zubi bez susjeda konvergiraju prema praznom prostoru, a to se događa i kad zub nema antagonista. Tada se dijastema između zuba povećava s njegovim sekundarnim naginjanjem, dok susjedni zub ostaje na svom mjestu, što potvrđuje njegova centralna okluzija i odnos prema distalnom zubu.

b) *Pasivne sile* ovise o dentalno-alveolarnoj morfologiji. Radikularni dio zuba mnogo je dulji od koronarnog (2 : 1), i zbog te činjenice zub kompenzira sve fiziološke napore normalne mastikacije, čemu pripomaže i morfološka nesimetrija korijena, koja sprečava pokrete rotacije. Korijeni gornjih molara smješteni su u obliku tronošca, korijeni donjih molara prosječno su dulji, a čvrstoća mandibularne kosti veća (sl. 184).

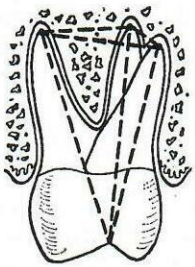

Sl. 184. Duljinske osi korijena gornjeg molara konvergiraju i čine oblik tronošca

Sa stajališta dentoalveolarne morfologije važna su interradikularna septa i interkuspidacija kojom su zubi zbijeni jedan uz drugi. Aproksimalnim kontaktima učvršćuje se zubni luk, koji gubi svoj učinak čim se zbog izvađenog zuba luk prekine (sl. 185).

Sile u akciji

Budući da zub nije apsolutno imobiliziran u alveoli, sile koje djeluju na njega nastoje da napusti svoje mjesto. No usprkos tome zubi ostaju na svome mjestu i suprotstavljaju se znatnim silama jer se ponašaju kao dvokraka poluga, a točka oslonca je u apeksnom predjelu gdje je gustoća kosti najveća (sl. 186). Otpor tim silama pruža fiziološka pokretljivost zuba u žvačnom procesu.

Ovisno o morfologiji i položaju, zubi se različito ponašaju pri mastikaciji:

G o r n j i s j e k u t i ć i i o č n j a c i sijeku i razdiru u toku mastikacije hranu između palatinalne strane gornjih zuba i incizalnog brida donjih zuba. Pritisak na zub je u smjeru koso prema gore i vestibularno, a pokretljivost zuba je na osovini koja je vestibularno usmjerena. Ako pritisak nadvlada lingamentoznu elastičnost, otpor će biti cervikalno blizu alveolarnog ruba i u predjelu vrška zuba. Kako je uporište blizu apeksa, a vestibularni dio alveole je tanak i nedovoljan da kompenzira vestibularno skretanje, zub bi se vestibularno iskrenuo, ali to sprečava interkuspidacija premolara i molara, koji blokiraju agresivne sile na prednje zube i ograničavaju kretnje temporo-mandibularnog zgloba.

D o n j i p r e d n j i z u b i. Njihov smještaj usmjerava sile u osovinu zuba koje utiskuju zub u alveolu gdje je dno debelo i kompaktno, a štetno utiskivanje također je ograničeno interkuspidacijom molara i premolara. Prema tome *dinamička ravnoteža prednjih zuba osigurana je sačuvanim zubnim lukom,* čvrstoćom alveolarnog zida te interkuspidacijom u predjelu lateralnih zuba, čijim gubitkom prednji zubi dolaze brzo

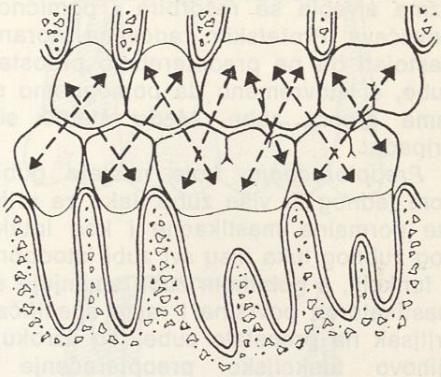

Sl. 185. Zubni luk je stabiliziran aproksimalnim dodirnim točkama (plohama)

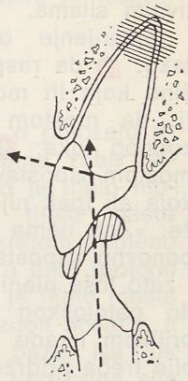

Sl. 186. Zub je dvokraka poluga s osloncem u apeksnom predjelu

u supraokluziju, iskreću se vestibularno, a alveola se resorbira.

P r e t k u t n j a c i i k u t n j a c i. Kod njih žvačne sile djeluju na površinu kvržica, a rezultanta sile uvijek je u smjeru osovine zuba. Što je visina kvržice veća, to je veća tendencija da se sile usmjeravaju lateralno, ali njima se suprotstavlja radikularna morfologija pretkutnjaka i kutnjaka, a također i interkuspidacija.

Sve do sada izneseno vrijedi za potpuni zubni luk, normalnu okluziju i zdrave parodoncije. Uslijed gubitka zuba zubni luk je nepotpun, zubni nosači s gubitkom aproksimalnog kontakta gube lateralnu ravnotežu, a zbog trauma-

tizma alveola se resorbira i pomičnost povećava. Protetskim radovima moramo nastojati da ne preopteretimo preostale zube, a istovremeno da pomognemo silama otpora zuba. Među štetne sile pripada:

Preopterećenje, koje nastaje gubitkom jednog ili više zuba. Iako za vrijeme normalne mastikacije i kod intaktnog zubnog luka nisu svi zubi istodobno u funkciji, s gubitkom zuba smanjuje se mastikatorna površina i raste specifičan pritisak na preostale zube. To uzrokuje njihovo funkcijsko preopterećenje i abnormalnu pokretljivost, koja je to veća što je manje preostalih zuba u funkciji. *Povećano opterećenje preostalih zuba neutralizira se mostom* koji pomaže silama otpora da se odupru destruktivnim silama.

Smanjenje opterećenja postiže se tako: 1. da raspodijelimo sile na površinu koja ih može podnijeti bez štete, tj. da mostom uspostavimo integritet zubnog luka; 2. spajanjem više zuba mostom uspostavimo ponovno ravnotežu, koja ali ipak nije prirodna. Belliard kaže: »Zub nema nikakvu sposobnost da ponovno uspostavi izgubljeni ekvilibrij.« I zato loše planiran i izrađen most vodi do patološkog opterećenja, stoga se prilikom izrade svake mosne konstrukcije treba pridržavati biofizičkih i mehaničkih zakona protetike.

Biofizički i mehanički zakoni i fiksna protetika

Današnji fiksno-protetski radovi rezultanta su empiričkog razvoja u toku stoljeća i znanstvenih zapažanja unatrag nekoliko decenija. Godine 1913. *Sadrin* se prvi interesirao za ravnotežu mostova, osobito prednjih. Tek se 1920. godine javljaju pojedini eseji o statici, ravnoteži i otpornosti mostova, a između 1924. i 1932. godine o tome pišu *Belliard, Duchange, Biaggi, Dubois* i drugi. Čak i *Tylman* 1940. godine ne daje neke nove ideje. Čini se da su zaključci prvih autora prihvaćeni kao definitivni, premda mnogi od njih ne zadovoljavaju u kliničkoj praksi.

Teorijom mosnih konstrukcija dominira princip spajanja, jer je spoj jednak tijelu mosta i ujedinjuje izolirane zube nosače u homogenu cjelinu preko koje djeluju unutarnje *centripetalne* sile. Te se suprotstavljaju vanjskim *centrifugalnim* silama, pa ako su dovoljno snažne, neutraliziraju njihovo štetno djelovanje i time se postiže uravnoteženi sistem. Po Belliardu mora postojati minimum od tri zuba nosača koja nisu u ravnoj liniji, inače se traumatizira alveola, što nije posvema točno, jer Belliard zapostavlja *radikularnu morfologiju.*

Ante uočava važnost radikularnog dijela nosača i kaže da *površina radikularne osnove nosača* mora biti veća od zuba koji treba nadomjestiti.

Duchange daje 1927. godine svakom zubu specifičan koeficijent koji ovisi o položaju toga zuba u zubnom luku i o površini mastikacije. Iste godine *Biaggi* ukazuje i na važnost dento-alveolarnih ligamenata i na alveolarnu implantaciju.

Otpor mosta ovisi o otpornosti nosača, krutosti raspona i čvrstoći sidrenja, iako je otpornost u biti funkcija zuba nosača kao cjeline, jer *zbir individualne otpornosti nosača daje ukupnu otpornost mosta.* Ukupna otpornost mosta ovisi:

1. o *radikularnoj morfologiji zuba nosača;* što je ona složenija, veća je statička vrijednost takvog zuba;
2. o *duljini korisnog dijela korijena;*
3. o *položaju zuba nosača u zubnom luku u odnosu prema ostalim nosačima.*

S obzirom na otpornost nosača *Duchange* ih je brojčano označio, nazvavši to koeficijentom otpornosti, koji je *Leriche* modificirao (v. tablicu).

Zub u čeljusti	1	2	3	4	5	6	7	8
Gornja čeljust	2	1	5	4	4	6	6	2—6
Donja čeljust	0,5	0,5	5	4	4	6	6	2—6

(Donosimo ovu tablicu, iako se ne slaže s našom, v. sliku 174.)

Taj koeficijent vrijedi za normalne zube sa zdravom alveo-dentalnom osnovom, ako postoje varijacije, što se utvrđuje rendgenskom slikom i digitalnim ispitivanjem čvrstoće zuba nosača. U starijih osoba često postoji alveolarna resorpcija, koja se kompenzira kompaktnošću kosti, pa je usprkos ogoljelim korijenima takav zub više puta otporniji nego zub gdje korijen nije ogoljen. Podatak da je funkcija nadoknađenog zubnog luka u našoj konstrukciji jednaka onoj izgubljenog je dvojben, jer se više puta gubitkom zuba i pomicanjem preostalih smanjuje bezubi prostor, pa je broj nadoknađenih zuba manji nego broj izvađenih.

Otpornost mosta računamo po formuli:

$$\frac{\text{zbroj koeficijenata zuba nosača}}{\text{zbroj koeficijenata nadoknađenih zuba}} = \frac{\text{otpornost}}{\text{funkcija}},$$

a rezultat može biti pozitivan ako je otpornost veća, ili negativan ako je otpornost manja od funkcije; u tom slučaju dodajemo mosnoj konstrukciji jedan ili više pomoćnih zuba nosača, a ako to nije moguće, tijelo mosta izrađuje se uže i time smanjuje mastikatorna površina.

Čvrstoća mosta. U klasičnim teorijama o stabilnosti mosta oblik točke (privjesak) je nepovoljan, linijski dovoljan, a tek oblik trokuta je povoljan. To nije točno jer su mostovi na dva zuba nosača najbrojniji, a takav je most konsolidiran na korijenima zuba nosača, učvršćenim u kosti, koja se suprotstavlja svakom pomaku zuba nosača. U vestibularnom i palatinalnom smjeru silama se odupire vertikalna baza (sl. 187); sagitalna baza suprotstavlja se pokretima u mezijalnom ili distalnom smjeru. Dakle, svaki zub nosač ima svoju stabilnost koja je znatno veća od zahtjeva njegove funkcije, a mostom spajamo potporne zone nosača u sva tri smjera prostora te u kosti stvaramo novu potpornu bazu mosta, koja je otporna na fiziološke i funkcionalne sile.

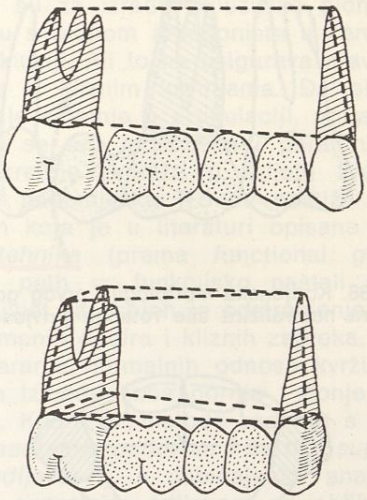

Sl. 187. Vertikalna baza odupire se vestibularnim i oralnim silama

Ravnoteža mosta

Ravnoteža mosta ovisi o položaju tijela mosta u odnosu prema zubu nosaču. Uvijek je dobra ako je tijelo mosta umetnuto. Međutim, tijelo mosta može biti samo jednim krajem spojeno s nosačem, ili može biti u luku (obično u frontalnoj regiji) i tada je tijelo mosta spojeno sa dva stražnja zuba nosača, a umetnuti luk leži izvan baze. Na luk djeluju istodobno kose i vertikalne sile koje nastoje gornje zube potisnuti u vestibularnom smjeru, a kod donjih zuba te sile potiskuju luk lingvalno, uzrokujući pritom njegovo okretanje oko vertikalne osovine zuba nosača. Djelovanjem vertikalnih sila na krajeve raspona nosači se rasklimavaju. Tome se odupire alveolarna kost jer je centar rotacije u apeksnom dijelu kosti, gdje je otpor najjači.

Predominacija sila i otpor

To ovisi o položaju zuba u zubnom luku. Kod prednjih zuba prevladavaju kose sile koje djeluju na lingvalnu i vestibularnu plohu zuba, stoga glavni otpor mora spriječiti pokret rotacije, jer se vertikalne sile kompenziraju duljinom korijena. Kod lateralnih zuba pre-

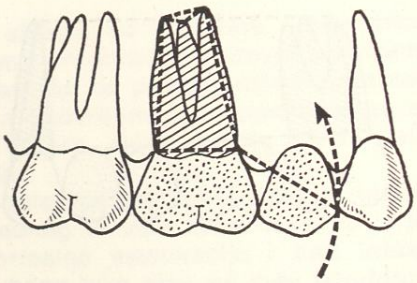

Sl. 188. Korijenska morfologija prvog gornjeg molara neutralizira sile rotacije privjeska

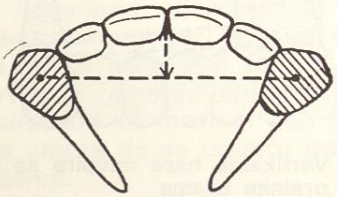

a

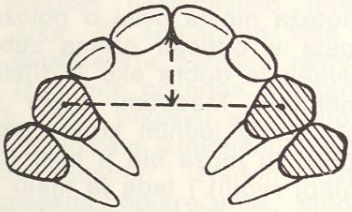

b

Sl. 189. a) Prednji most je stabilan ako je korisna duljina korijenova zuba nosača dulja od strelice izbačenog luka, b) ako je strelica izbačenog luka dulja od duljine korijena, treba udvostručiti broj nosača

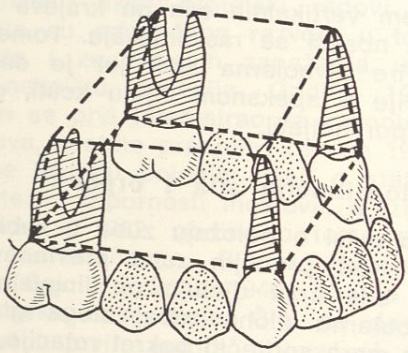

Sl. 190. Velika apeksna baza osigurava ravnotežu polukružnog mosta

vladavaju vertikalne sile, a glavni otpor pokretima njihanja čini korisni dio korijena, koji se suprotstavlja i kosim silama. Kod konstrukcije produženih krilnih mostova postoje osobito ovi problemi:

— *most s jednim nosačem* — zbog kosih sila na lingvalnu površinu zub nosač rotira oko vertikalne osovine; rotacija se sprečava dodatkom nosača na slobodnom kraju;

— *drugi premolar* ne može se odupriljeti dominantnim vertikalnim silama, pa se mora dodati još jedan nosač;

— kod *prvog molara* (sl. 188) baza korijena dovoljno neutralizira štetne sile, a kod drugog molara treba uvijek imati dva nosača. Ne preporučuje se produžiti most s više nego jednim zubom jer štetne sile rastu s duljinom kraka poluge;

Tijelo mosta u obliku luka zahtijevalo bi po klasičnim autorima (*Belliard, Sardin* i drugi) dodatak daljnjih nosača, ali to nije uvijek potrebno. Pri izradi mostova u frontalnom predjelu treba se pridržavati *pravila da je anteriorni most uvijek u ravnoteži kad je korisna duljina korijena svakog zuba nosača veća od strelice izbačenog luka.* Ako je duljina strelice izbačenog luka duža od korijena jednog zuba nosača, treba povećati broj nosača (sl. 189).

Ravnoteža semicirkularnog mosta uglavnom je dobra zbog velike baze u obliku četverokuta (sl. 190) i otporna je na sile u svim smjerovima. Ako bi kose sile djelovale na sjekutiće, nastalo bi njihanje očnjaka. Ali u takvu se slučaju zbraja otpornost kutnjaka i očnjaka i poništavaju štetne horizontalne sile, a široka baza kod takvih mostova poništava štetne vertikalne sile.

Dinamika mosta

Čini se paradoksalno govoriti o dinamici mosta jer su mostovi kruti i fiksni, ali zbog njihove fiksacije na zube učvršćene ligamentima u alveoli zubi nosači zadržavaju svoju pokretljivost. Prilično se često mostovi izrađuju na nosačima s različitom pokretljivošću.

U toku mastikacije nosači su izloženi pritisku u raznim smjerovima, a taj pritisak može prijeći normalne fiziološke granice pokretljivosti zuba, što na nosačima izaziva patološke promjene.

Kretanje zuba nosača i suprotne akcije

Sile koje mobiliziraju zube ovise o mišićima pacijenta, visini kvržica, broju i stanju preostalih zuba i o žvačnim navikama pacijenta. Vertikalna kretanja zuba imaju neznatnu amplitudu i u fiziološkim granicama nisu štetna. Sile imaju tendenciju da intrudiraju zub u alveolu, što je ograničeno zonama rezistencije u apeksnoj regiji. Kose sile izazivaju krivolinijska kretanja i štetne su kad su pojačane krakom poluge tijela mosta. Previsoke kvržice jedan su od glavnih uzroka kosih sila, i zato mnogi autori preporučuju dekuspidaciju kvržica i kod antagonista.

Ako je jedan od nosača pokretljiviji od ostalih, nastaje kretnja njihanja. To se ispravlja dodatkom nosača na kraju mosta. Ako je nosač uzročnik njihanja, treba ga staviti nešto u infraokluziju u odnosu prema krajnjim nosačima. Kretnju obrtanja i torzije sprečavamo sniženjem kvržice nosača i tijela mosta.

Zaključak

Pri izradi mosnih konstrukcija treba ispitati biofizičke uvjete, izračunati koeficijent otpornosti mosta, ocijeniti alveolarni temelj nosača i ravnotežu mosta ako je most u ekstenziji. Kod protetskih radova ne mogu se upotrijebiti matematičke formule, jer se taj rad odvija na živom organizmu podložnom raznim utjecajima, a svrha je protetskih konstrukcija da se poboljša žvačna sposobnost i opće stanje pacijenata.

Funkcionalna metoda za oblikovanje žvačnih ploha

Uzimanje zagriza s voskom u centralnoj okluziji i sadreni odljev zagriza kojim se dobiva odnos antagonista dovoljni su za izradu okluzijske plohe u skladu s plohom antagonista u centralnoj okluziji. Ali to ne osigurava pravilan odnos u kliznim kretnjama. Da bi se izbjegle smetnje u artikulaciji, potrebno je da se sve funkcijske i parafunkcijske kretnje prikažu u reljefu žvačne plohe nadomjeska. To se postiže tehnikom koja je u literaturi opisana kao *FGP-tehnika* (prema *f*unctional *g*enerated *p*ath = funkcijsko nastali put). Preduvjet za uspjeh je odstranjenje prijevremenih dodira i kliznih zapreka, kao i stvaranje normalnih odnosa kvržica i fisura između zuba gornje i donje čeljusti. Kod FGP-metode radi se s *jednim sadrenim odljevom i sa dva suprotna odljeva,* tj. s uobičajenim anatomskim suprotnim odljevom za oblikovanje odnosa kvržica i fisura i s funkcijskim modelom za oblikovanje okluzijskih ploha. Na funkcijskom modelu prikazane su sve kretnje donje čeljusti. Razlikujemo direktnu i indirektnu metodu.

Izrada funkcionalnog modela

D i r e k t n a m e t o d a. Model se dobiva direktno u ustima. Ta je metoda pogodna za rekonstrukciju *manjih* okluzijskih ploha onleja, krunica i manjih mostova. Priprema bataljka i uzimanje otiska za radni odljev i suprotni zagriz izvodi se na uobičajen klasičan ili suvremen način. Bakreni prsten narezan u obliku lamela treba sigurno pričvrstiti na zubu, a čvrstoća mu se može po potrebi osigurati ker-masom ili nekim ljepljivim voskom. Nakon postavljanja nosača voska kontrolira se točnost dosjeda, pri čemu treba paziti da za vosak ostane prostor 1—2 mm u odnosu prema antagonistima. »Funkcijski« vosak omekša se u vodenoj kupelji ili nad plinskim plamenom, stavi na prsten i pritiskom prsta fiksira na lamelama. Nakon toga zahtijeva se od pacijenta da izvede slijedeće pokrete: da otvara i zatvara usta, da čini propulzijske i lateralne kretnje i da guta. Na taj način antagonisti utiskuju u vosak odgovarajuću putanju mandibule. Vosak se ohladi, a dobiveni voštani reljef odlije specijal-

nom modelarskom sadrom koja se u ustima brzo skrućuje. Pri tome se prekriju i susjedni zubi. Da bi se sadra bolje fiksirala, treba je prekriti žlicom. Tako izrađen funkcijski model vadi se iz usta, stavlja na radni odljev i izvrši se artikulacija. U tu svrhu može se iskoristiti svaki stabilni sklopivi okludator, čak i bez mogućnosti izvođenja prednjih i lateralnih pokreta. FGP-model daje točnu reprodukciju svih funkcionalnih i parafunkcionalnih faseta.

Indirektna metoda prikladnija je za opsežnije rekonstrukcije. Priprema bataljka, uzimanje otisaka za radni odljev i suprotni zagriz izvode se na uobičajen način. Najprije treba na radnom odljevu postaviti nosače voska. U tu svrhu upotrebljavaju se akrilati ili metal.

Nosači voska postave se u usta i kontrolira točnost dosjeda. Pri tome treba paziti da za »funkcijski« vosak ostane prostor od 1 do 2 mm u odnosu prema antagonistima. Tada se nosači voska obložе smekšanim voskom i od pacijenta se zahtijeva da izvede sve klizne pokrete. Vosak se ohladi, nosači voska izvade iz usta i vrate na radni odljev. Sada se odljev potpuno obloži voskom tako da osim nosača voska samo pojedine kvržice radnog odljeva ostanu slobodne, kao zadrživači (stopi). Zatim se dobiveni funkcijski reljef odlije u modelarskoj sadri. Radni odljev stavlja se u artikulator i zalije sadrom zajedno s FGP-modelom. Tek tada se mogu oba modela razdvojiti.

Primjena FGP-modela

Primjena FGP-modela ista je za direktnu i indirektnu metodu. Uz pomoć anatomskog suprotnog zagriza modeliraju se u vosku konture okluzijskih ploha, tj. odnos kvržica i fisura. Gotov voštani model posipa se stearinskim prahom i stavi u dodir s FGP-modelom. Sva mjesta koja smetaju pri zatvaranju modela skidaju se (stružu se), dok se artikulator zatvara u normalnoj visini zagriza fiksiranog anatomskim odljevom. Na taj način formiraju se u vosku sve putanje ekscentričnih pokreta. Izmodelirana krunica izlije se uz pridržavanje uobičajenih pravila, izradi se i vraća na radni odljev. FGP-model premaže se zatim kontaktnom bojom. Eventualne promjene koje su nastale u odljevu markiraju se pri ponovnom okludiranju točkicama u boji i odmah korigiraju do prije utvrđene visine zagriza. Tada se krunica može bez daljnje korekture polirati i staviti u usta.

Uvjet za tu metodu jesu normalno oblikovani i normalno poredani zubi u suprotnoj čeljusti. Abradirani ili iskrenuti zubi onemogućuju pravilno funkcijsko oblikovanje te ekscentrično opterećuju žvačne plohe.

Tijelo mosta

Tijelo mosta je onaj dio mosne konstrukcije kojim se nadomješta manjak zuba i ispunjava slobodan prostor. S obzirom na tu namjenu bilo bi logično da se međučlanovi oblikuju morfološki po oblicima zuba koji nedostaju. No konstrukciju tijela mosta uvjetuju faktori koji su donekle u suprotnosti s takvom postavkom. Oblik članova tijela mosta, osim s vestibularne strane, redovno se prilično razlikuje od anatomskih oblika zuba.

Faktori koji uvjetuju taj oblik jesu:

— *statika,*
— *higijena,*
— *estetika,*
— *materijal.*

Ta se četiri faktora međusobno uvjetuju.

Higijena mosta

Pri oblikovanju tijela mosta treba osim statike uzeti u obzir još i ove faktore: higijenu, estetiku, udobnost za pacijenta i materijal. Higijena mosta kao problem nastaje zbog odnosa mosta prema živom tkivu i zbog potrebe da se tkivo zaštiti od nebioloških posljedica koje mogu nastati zbog trajnog dodira sa stranim tijelom.

Higijena, estetika i oblik tijela mosta tako su međusobno uvjetovani da je prikladno zajednički ih obrađivati.

Zadatak je higijene mosta da se zaštiti zub nosač mosta, odnosno njegov parodoncij i sluznica ispod tijela mosta. Stoga treba poznavati svojstva materijala koji dolaze u dodir sa sluznicom.

Sa *stajališta higijene* vrijede za izradu mosta ova osnovna pravila:

1. da most *mehanički ne pritišće sluznicu,*
2. da je oblik mosta takav da *ne dopušta zadržavanje ostataka hrane,* tj. ne smije imati retencijskih mjesta,
3. da upotrijebljeni *materijal* ni kemijsko-toksički ni alergijski *ne djeluje štetno na sluznicu.*

(Pravilo pod 2) jasno pokazuje tijesnu vezu između higijene i oblika mosta.)

Plohe tijela mosta

— *Vestibularna ploha* i položaj zuba u vidljivom predjelu treba da sliče prirodnom zubu koji se nadomještava; u nevidljivom predjelu može se odstupiti od tog pravila;

— *jezična ploha* ne mora biti strogo morfološki oblikovana, ali se ne smije ni potpuno udaljiti od prirodnog oblika, jer bi to smetalo jeziku i fonaciji;

— *okluzijska ploha* izrađuje se po pravilima okluzije i artikulacije, a donja ploha i po pravilima estetike. Iz statičkog razloga širina ploha otprilike je za trećinu uža od prirodnog zuba, što ovisi i o vertikalnoj dimenziji, odnosno o visini međučeljusnog prostora. Higijenski razlozi uvjetuju katkada još užu plohu (sl. 181).

Sve plohe moraju biti lako *pristupačne čišćenju.* Pravila higijene i pravila oblikovanja treba međusobno uskladiti.

Sidra za most su različite vrste krunica. Izrada krunica u skladu s higijenom opisana je u posebnom poglavlju. Higijenu tijela mosta treba razmotriti u odnosu prema sidrima i prema sluznici ispod tijela. Nepravilno izrađeno tijelo štetno utječe na zub — uporište. Između *sidra i tijela mosta* treba da postoji dovoljan *međuprostor, pristupačan čišćenju,* koji sprečava nabijanje i zadržavanje hrane i detritusa. Treba paziti da se pri lemljenju tijela sa sidrom ne zatvori čitav prostor do gingive, da ostane *slobodan trigonum interdentale* (sl. 191. i 192).

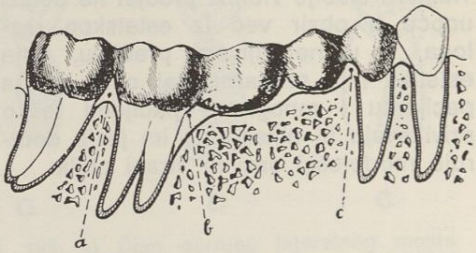

Sl. 191. Tijelo donjeg mosta samo se naslanja na sluznicu, ali ne vrši nikakav pritisak: a) treba paziti da između zalemljenih krunica i članova ostaje dovoljno širok interdentalni trokut; b) preširoka dodirna ploha sidra sa međučlanom pogoduje nastanku parodontalnog procesa; c) interdentalni trokut između krunice i međučlana mosta

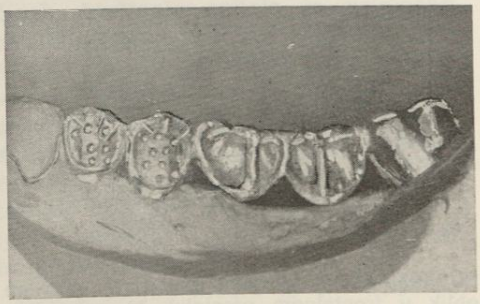

Sl. 192. Pravilan odnos tijela donjeg mosta prema sluznici

Odnos tijela mosta prema sluznici

Viseći most

Ne postoji li navedeni uvjet za održavanje higijenskih odnosa između sidra i tijela mosta, parodoncij je izložen štetnom utjecaju, a posljedica je *oštećenje marginalnog parodoncija* i retrakcija gingive, što pogoduje nastanku karijesa i širenju parodontalnih procesa. Sluznica ispod tijela mosta također mora biti pristupačna mehaničkom čišćenju, a oblik mosta takav da je omogućeno i fiziološko čišćenje pokretima jezika i lica. U tom je pogledu najpovoljnije ako je tijelo mosta udaljeno od sluznice, tj. izrađeno po metodi tzv. *visećeg mosta,* koji je nekoliko milimetara udaljen od sluznice (sl. 173). No ovaj način konstrukcije, koji se nekoć mnogo primjenjivao, ima i velik nedostatak. Za vidljivi i slabije vidljivi predjel ne dolazi uopće u obzir već iz estetskog razloga, a u nevidljivom predjelu, gdje estetika nije primarna, taj oblik smeta pacijentu i mnogi se pacijenti teško privikavaju ili nikako da im jezik dodiruje morfološki sasvim strani oblik.

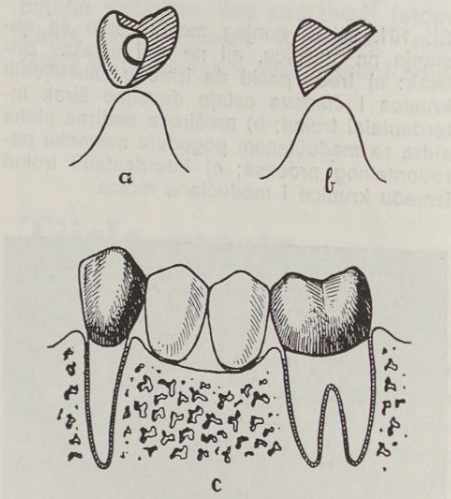

Sl. 193. Donji lateralni most: a) pravilan oblik u frontalnom presjeku, b) nepravilan oblik s oštrim prelazima, c) pravilan izgled s bukalne strane

Visoki slobodni prostor ispod tijela mosta smeta jeziku pa se pacijent teško privikava. Statički je to osobito nepovoljno za most koji je samo s jedne strane fiksiran, a s druge je strane labilno pričvršćen — polufiksni most. Pritisak jezika ispod tijela mosta djeluje na fiksiranu stranu kao poluga i pomalo rasklimava konstrukciju. »Viseći most« je danas napušten, pa se tijelo mosta izrađuje u blagom dodiru sa sluznicom. To nije u suprotnosti s pravilima higijene ako tijelo ne vrši nefiziološki pritisak i ako materijal ne djeluje kemijsko-toksički ili alergički štetno na tkivo. S obzirom na to da je iz estetskog razloga poželjno da tijelo mosta dodiruje sluznicu, a bitni je uvjet higijene prilijeganje bez pritiska, treba ovaj problem pobliže razmotriti.

Bazalni most

Postoje tri mogućnosti prilijeganja uz sluznicu:

1. *linijsko-bazalno dodirivanje,*
2. *površinsko dodirivanje* (sedlasto-bazalni most),
3. *prelazni oblik* od linijskog na površinski dodir (polusedlasti most).

Te su mogućnosti uvjetovane estetskim potrebama pa se mogu razmatrati samo u skladu s estetikom.

S *estetskog stajališta* razlikuju se u usnoj šupljini nevidljivi, slabo vidljivi i dobro vidljivi predjeli.

U *nevidljivom predjelu* izrađuje se tijelo mosta u linijskom dodiru sa sluznicom. Uglavnom su to predjeli molara, katkada i premolara. Tijelo mosta seže približno do ruba grebena ili nešto vestibularnije, a dodir sa sluznicom vrlo je blag bez ikakva pritiska (sl. 193). Takav odnos može se primijeniti i za *slabo (jedva) vidljive predjele,* a to su obično donji premolari, gornji drugi premolari, katkada i prvi gornji molari, što je individualno prilično različito i što treba utvrditi u svakom individualnom slučaju. Taj dodir nije geometrijski strogo linijski, nego je lagano zaobljen, pa ima širinu od 1 do 2 mm. Presjek tijela ima oblik srca, pa se time izbjegava mrtvi kut s jezične strane (sl. 193.a).

Lingvalna ploha ima osobito značenje za higijenu. Da bi se omogućilo mehaničko i fiziološko čišćenje, lingvalna se površina na gornjem lateralnom mostu izrađuje konvencionalno kao kosa blago konveksna ravnina pod kutom od približno 45° na horizontalnu ravninu (sl. 194). Jezična strana treba da ima ovakav nagib bez obzira na visinu zuba i širinu okluzijske plohe, a širinu okluzijske površine određuje visina zuba i položaj jezične plohe. Tako se te veličine međusobno uvjetuju. To znači da je s higijenskog stajališta okluzijska ploha to uža što je zub niži, bez obzira na mogućnosti koje dopuštaju statička pravila. Ako su zubi niski, a grizne površine široke, kut bi bio manji od 45° i nastao bi nehigijenski ugao. To se može spriječiti izradom tijela bez okluzijske plohe (samo okluzijski brid), ili površinskim dodirom (sedlasti-bazalni most).

Sedlasto-bazalni most pokriva hrbat alveolarnog nastavka u širini od nekoliko milimetara, ali ne više od 5 mm (sl. 195). Opravdan je da bi se spriječio mrtvi kut kod niskog međučeljusnog prostora. No uvjet za takvu izradu je odgovarajuća kvaliteta materijala. Na temelju spoznaje da štetne posljedice prilijeganja tijela mosta uglavnom uzrokuju *prejak pritisak* i *poroznost materijala, rjeđe vrsta materijala,* revidirani su neki prekruti stavovi o apsolutnoj nekompaktibilnosti sedlastih mostova. Površinski ležaj u širini od nekoliko milimetara svakako je manje štetan nego duboki i nepristupačni mrtvi kut ili nefiziološki oblik koji smeta fonaciji i na koji se pacijent opravdano tuži. No sedlasto-bazalnom mostu ne može se s fiziološkog stajališta dati pozitivna ocjena. Proporcionalno s veličinom dodirne plohe fiksnog mosta raste mogućnost štetnog učinka na sluznicu. Ni kod jednog materijala taj se štetni učinak ne može posve isključiti, iako je pri različitim materijalima potencijalna opasnost prilično različita. Najveća je kod polimerizata, a najmanja kod porculana. Pri svakom materijalu dobra politura znatno smanjuje štetni

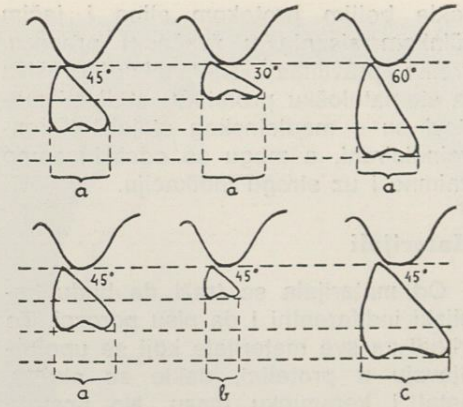

Sl. 194. Gornja slika: pri istoj širini žvačne plohe (a) ovisi kosina jezične plohe o visini međučeljusnog prostora. Donja slika: pri istoj kosini jezične plohe (45°) širina žvačne plohe (a, b, c) ovisi o međučeljusnom prostoru.

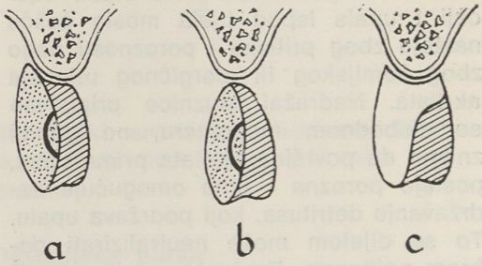

Sl. 195. a) Član gornjeg lateralnog mosta nije higijenski ako prilježe široko uz gingivu, b) higijenski pravilan odnos prema gingivi je točkast, odnosno tangencijalan, c) samo baza od glaziranog porculana (keramike), a izuzetno od metala, može široko sedlasto prilijegati

učinak. Ljuštenje epitela je fiziološko zbivanje, koje sprečava tijesni dodir stranog tijela, što svakako ima i negativnih posljedica. Histološka ispitivanja su pokazala da ispod bazalnih mostova, pače i ispod keramičkog sedla, nastaje kronična upala gingive, koja uzrokuje gubitak epitelnog sloja. Stoga je primjena sedlastih mostova vezana uz strogu indikaciju kao »nužno zlo«.

Kod *prednjeg mosta* je širi dodir iz estetskog razloga obično neminovan. Tu se negativni učinak neutralizira do-

nekle boljim protokom sline i jačim učinkom sisanja u žvačnom procesu. Prema pravilima »Njemačkog društva za stomatološku protetiku« sedlasti mostovi su s medicinskog stajališta kontraindicirani, a mogu se odobriti samo iznimno i uz strogu indikaciju.

Materijali

Od materijala se traži da budu kemijski indiferentni i da nisu porozni. To vrijedi za sve materijale koji se upotrebljavaju u protetici, dakle za akrilat, metal i keramičku masu. No postoje među materijalima ipak značajne razlike. Najhomogeniji i sasvim neutralan je *visoko glazirani porculan*. Nije porozan i ne apsorbira tekućine iz usne šupljine. Sluznica ga najbolje podnosi. Najslabije higijenske kvalitete ima akrilat i ostali polimerizati. No štetni utjecaji i upale ispod tijela mosta češće nastaju zbog pritiska i poroznosti nego zbog kemijskog ili alergičnog utjecaja akrilata. Nadražaj sluznice pripisivao se slobodnom monomeru, no danas znamo da površina akrilata prima vodu, postaje porozna i time omogućuje zadržavanje detritusa, koji podržava upalu. To se dijelom može neutralizirati *dobrom politurom*. Prečesto se dijagnosticira alergija na akrilat, a pravi je uzrok mehanički pritisak na sluznicu i poroznost zbog nedovoljne politure. Dobrom se politurom zgusne površinski sloj, a na glatkoj se plohi ne prima detritus, koji je važan činilac u upali sluznice ispod tijela mosta.

No to ne isključuje da je stanovit postotak pacijenata osjetljiv na trajni *dodir s akrilatom*, bilo na kemijsko-toksičnoj ili rjeđe na alergijskoj bazi, pa se ne može bez rezerve preporučiti da akrilat bude u trajnom dodiru sa sluznicom, nego je pravilnije da to bude metalni ormarić člana mosta.

Most u vidljivom predjelu

U dobro vidljivom predjelu tijelo mosta, dakle prednjeg mosta, mora biti izrađeno u skladu s estetikom, tako da se zubi doimaju kao da su izrasli iz sluznice, a higijensko rješenje treba zatim s time uskladiti (sl. 196). Čisto linijski dodir estetski zadovoljava samo pri izvjesnoj protruziji alveolarnog nastavka (prognatija, sl. 196. c). Pri manje-više resorbiranom alveolarnom grebenu prednje zube treba smjestiti nekoliko milimetara iznad hrpta grebena na prednji zid alveolarnog nastavka. Stoga tijelo nužno dodiruje sluznicu u širini od nekoliko milimetara. To nije više linijski dodir, nego se može smatrati prelaznim oblikom na sedlasti most. Pokrivena je zapravo vestibularna polovica hrpta pa se most može nazvati polusedlastim (sl. 197).

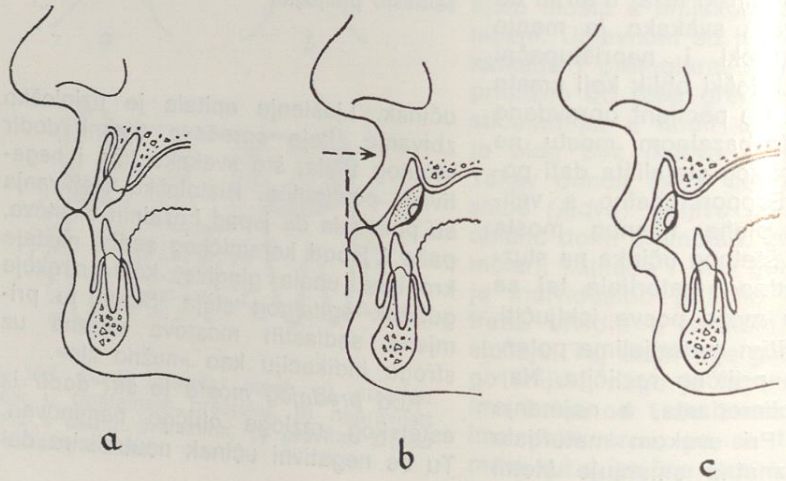

Sl. 196. a) Prednji zubi daju fizionomiji normalan izgled, b) postavljanjem umjetnih zuba linijski na greben ulegne se gornja usna; c) kod prognatije s protruzijom gornjih grebena fizionomija se s umjetnim zubima ne mijenja

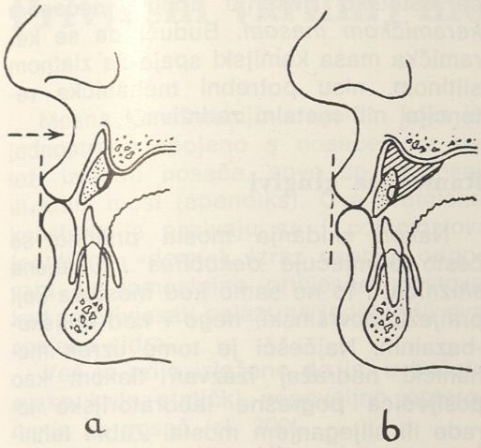

Sl. 197. a) Postavljanjem gornjih prednjih zuba na prednji zid grebena polusedlastim prilijeganjem fizionomija dobiva približno prirodni izgled, b) most za skidanje nadomještava potpuno resorbirani predjel alveolarnog nastavka, što daje estetski učinak

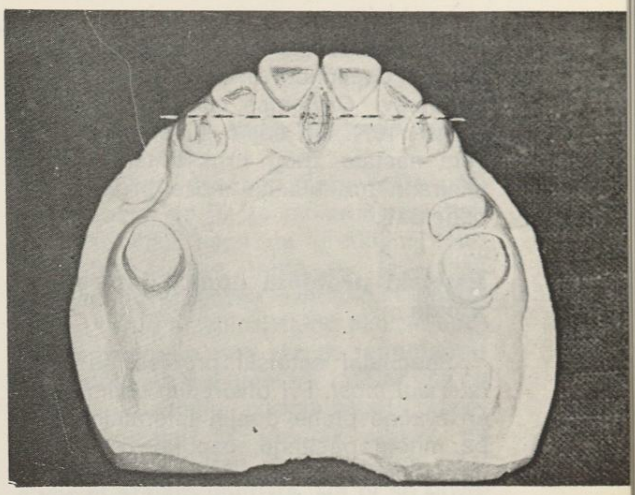

Sl. 198. Papila inciziva dobar je indikator za estetsko postavljanje gornje fronte: tuberkulum dentis srednjih sjekutića postavlja se u produženju sredine papile incizive

Nadomjestak svih četiriju gornjih sjekutića stvara redovito zbog atrofije grebena estetski problem. Zubni luk dobiva esteski zadovoljavajući izgled ako se sjekutići postavljaju *po pravilu papile incizive* (sl. 198). To znači da su labijalne plohe srednjih sjekutića ± 8 mm udaljene od sredine papile, a palatinalne kvržice u njezinoj su razini. To rijetko uspijeva s fiksnim mostom, pa se obično pravi kompromis između estetike i polusedlastog dodira sa sluznicom.

Pri *atrofiji prednjeg* alveolarnog nastavka u visokom stupnju i većem gubitku koštane supstancije još je teže uskladiti higijenu s estetikom. Iz estetskog razloga treba umjetne zube staviti u približno isti položaj kao što su bili prirodni, no time bi oni došli nekoliko milimetara ispod grebena. Zatvaranje prostora između tako postavljenih zuba i grebena stvara široki površinski dodir tijela, a to treba izbjeći fiksnim nadomjeskom. Taj se problem pravilno rješava samo mostom za skidanje — pomičnim mostom (sl. 197. b). Na cementiranom se mostu ne preporučuje dograditi široki alveolarni nastavak. Takav fiksni most nije estetski ili nije higijenski.

Okluzijska ploha

Oblik *okluzijske plohe* najosjetljiviji je problem tijela mosta jer ga treba izraditi u skladu s individualnom okluzijom, što znači da se kvržice ne bi smjele proizvoljno oblikovati. Pravilno rješenje opisano je pod FGP-metodom. Zbog svoje složenosti ta se metoda teško uvodi u široku praksu. Direktivno za visinu kvržice služe okluzijske plohe preostalih zuba i pravilo je da je niža kvržica manje zlo od previsoke, koja stvara supraokluziju. Preporučuje se tzv. *tolerantna okluzija*, to znači da kvržica antagonista leži u malo proširenoj fisuri, time je u centralnoj okluziji omogućena sloboda kretanja od 0,5 do 1 mm, tzv. produžena okluzija (long centric) (v. »Funkcijska analiza«, str. 192).

Ako su na preostalim zubima abrazijske fasete jasno izražene, a one su rezultanta kretnja čeljusti, preporučuje

se da se artikulacija uskladi s putanjama tih faseta. To omogućuju artikulatori s pomičnom osovinom, kao što je *Baltersov, Orthomat universal* (Ivoclar) (v. str. 167). No često su abrazijske fasete nastale zbog bruksizma, pa tako fiksirana artikulacija može bruksizam i pogoršati.

Estetski problem donjeg lateralnog mosta

Specijalni estetski problem je *donji lateralni most.* Pri otvorenim ustima vide se žvačne plohe donjih lateralnih zuba, pa mnogi pacijenti, osobito žene, žele da ta ploha estetski izgleda poput prirodnih zuba. Toj pacijentovoj želji treba udovoljiti, pače i pacijente nekih profesija (pjevače) treba na to upozoriti.

Estetsko rješenje za nosače mosta opisano je u vezi s fasetiranom i keramičkom krunicom. Nekad se tijelo mosta estetski rješavalo tvorničkim tzv. cjevastim zubima (v. »Povijesni razvitak mostova«, str. 266). Danas se estetsko rješenje dobije polimerizatima (akrilat, pyroplast) ili keramičkim postupkom. Akrilatni zubi u tijelu mosta retiniraju se u metalnom kosturu i snabdijevaju metalnim zadržavačima (stopima) na okluzijskoj površini kojima se sprečava sniženje vertikalne dimenzije zbog utroška (abrazije) tog materijala (sl. 199). Važno je da je metalni kostur dovoljno otporan (platinsko-zlatna slitina) kako se ne bi lomio i da bi gingivu dodirivao samo metal, a ne polimerizat. Najbolje se estetsko rješenje dobiva *pečenom keramičkom masom.* Budući da se keramička masa kemijski spaja sa zlatnom slitinom, nisu potrebni mehanička retencija, niti metalni zadržavači.

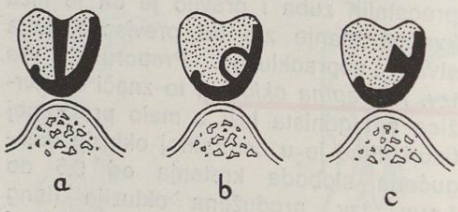

Sl. 199. Iz estetskog razloga žvačne plohe donjeg lateralnog mosta treba izraditi od nemetala: a) abrazija akrilatne fasete sprečava se metalnim zadržavačem (stopom), b) i c) akrilatni zubi s različitim metalnim retencijama

Ranice na gingivi

Nakon skidanja mosta prilično se često primjećuje *dekubitus i upaljena sluznica,* i to ne samo kod mostova koji priliježu površinski, nego i kod linijsko-bazalnih. Najčešći je tome uzrok mehanički nadražaj izazvan tlakom kao posljedica pogrešne laboratorijske izrade ili slijeganjem mosta. Zubni tehničar ima običaj da sadreni model struže prije nego modelira zube. U tome obično pretjeruje, jer to čini ne poznavajući stvarni stupanj rezilijencije sluznice, s kojom bi se struganje moralo uskladiti. Stoga je *pogrešno ako se ova radna faza prepušta tehničaru.* Terapeut mora sam ocijeniti rezilijenciju i svoj nalaz prenijeti na model. Pri tome treba uzeti u obzir predjele koji još nisu dovoljno zarasli, pa se na analognim mjestima odljev struže nešto dublje.

Dekubitusi i ranice ispod mosta nastaju uglavnom bezbolno, rjeđe čine smetnje, pa se otkrivaju tek poslije skidanja mosta. Da bi se ustanovio odnos mosta prema sluznici, treba most nakon posljednjeg ispitivanja privremeno pričvrstiti i 2 do 3 dana pričekati dok se potpuno slegne. Prije konačnog cementiranja treba utvrditi je li odnos krunica i tijela mosta prema sluznici pravilan.

U svim slučajevima gdje je široki dodir od nekoliko milimetara indiciran iz higijenskog ili estetskog razloga, dodir se ostvaruje keramičkom masom, visokokaratnom zlatnom ili platinsko-zlatnom slitinom poliranoj na visoki sjaj.

Dodirna ploha sidra s međučlanom

Kod metalnih mostova treba paziti da rubovi sidra budu otprilike do sredine aproksimalne plohe slobodni od lema i da ostane slobodan prostor za papilu susjednog sidra (slobodni *trigonum interdentale* (v. sl. 191).

Privjesni (krilni) most

Mosna konstrukcija s tijelom koje je jednostrano spojeno s nosačem, a ne leži između nosača, zove se privjesni ili krilni most (apendiks). Ove protetske konstrukcije nazivaju se i *polumostovi* (po franc. »demí«). Izraz osobito odgovara za samostalne privjesne mostove kad se privjesak nalazi na jednom ili dva spojena sidra.

Već je prije izloženo da je, u načelu svako krilo statički nepovoljno opterećenje za nosač (sl. 200).

Privjesak je dozvoljen ako je nosač otporan na opterećenje, a funkcijsko opterećenje krila maleno. Uvjeti su za to:

1 da je privjesni član *povezan s više nosača* ili je nastavak većeg mosta;

2 da se *nosač nalazi distalno od privjeska*;

3 da je *okluzija i artikulacija* osobito pomno uravnotežena;

4 da je *žvačna ploha privjeska uža od nosača*, odnosno da je izrađena poput fasete s griznim bridom, dakle bez žvačne plohe.

1. Privjesak treba da nose *dva nosača*, npr. oba premolara nose očnjak. Uglavnom, krilni most dolazi u obzir u predjelu fronte, gdje je žvačni tlak slabiji nego na lateralnoj strani. Krilo se može dodati na veću mosnu konstrukciju, npr. 6040. Takve se konstrukcije mogu smatrati dovoljno stabilnima. *Izuzetno, samo jedan zub može nositi privjesak* uz uvjet:

— da je biološki faktor zuba vrlo dobar;

— da se privjesak nalazi u predjelu slabijeg žvačnog opterećenja nego zub nosač;

— da je okluzija povoljna.

Klasičan je primjer za takvu konstrukciju *mali sjekutić kao privjesak očnjaku*. Povoljna je okolnost za krilni most ako je zbog pomicanja susjednih zuba smanjeni prostor za umjetni zub. U takvu se slučaju zub može dodati na jedan nosač, npr. drugi premolar može nositi prvi ako je širina privjeska manja od širine nosača.

2. Veličina žvačnog tlaka raste prema distalno, pa je na molarima taj tlak trostruko veći nego na prednjim zubima. Stoga uvijek treba da je nosač *distalno od privjeska*. Iznimno, i privjesak se može staviti distalno ako se uporišta udvostruče, npr. ako na jednoj strani nedostaju svi molari. Molar se u načelu ne smije nadomještati privjeskom. Izuzetak je dodatak molara na velik, dobro usidren, polucirkularni most s većim brojem uporišta. Da bi se povećala žvačna funkcija i spriječilo izrastanje antagonista, dodaje se izuzetno prvi molar kao privjesak na oba premolara; no važno je da je žvačna ploha takvog molara vrlo uska.

3. *Traumatska artikulacija* djeluje kao poluga koja prijevremeno upropaštava protetsku konstrukciju. To dolazi još prije do izražaja na krilnom mostu, koji je sam po sebi već nepovoljno opterećen. Stoga je povoljno privjeske izraditi u blagoj infraokluziji.

4. Štetno djelovanje na privjesak smanjuje se proporcionalno sa žvačnom plohom, tj. što je *žvačna ploha uža*, štetni učinak je manji. Primjere ekstremno nepravilnih krilnih mostova prikazuju sl. 201. i 202.

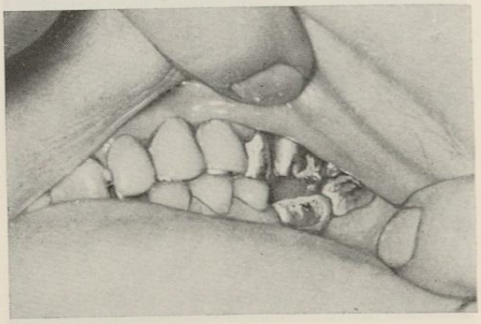

Sl. 200. Prvi donji molar kao privjesak preopterećen je, a posljedica je njegovo duboko spuštanje u gingivu

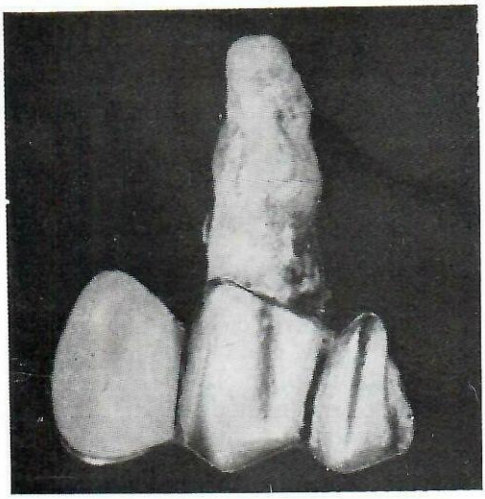

Sl. 201. Obostran privjesak u svakom je slučaju preveliko opterećenje za uporište

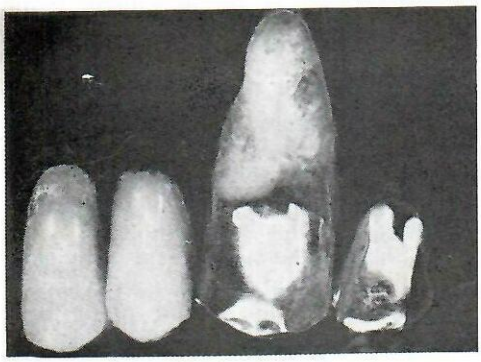

Sl. 202. Konstrukcija sa tri privjeska na jednom nosaču jest krajnje nepravilno rješenje

Interdentalni i palatinalni obilazni luk

Obilazni luk s palatinalne strane bio je estetsko rješenje frontalnog nadomjeska dok nisu bile poznate suvremene tročetvrtinske i fasetirane krunice (v. »Povijest fiksne protetike«, str. 261). Ove suvremene krunice čine taj luk suvišnim. Osim toga ta je konstrukcija statički pogrešna, stoga nije preporučljiva. Slabost je luka što djeluje kao poluga na zube za sidrenje pa ih rasklimava i što se zbog *dugačke poluge* luk i privješeni zubi istiskuju, pa sve više potiskuju sluznicu i stvaraju *ranice* (sl. 203). Ispod luka zadržavaju se ostaci hrane, koji izazivaju upalu sluznice; stoga se ta konstrukcija i iz higijenskog razloga ne može odobriti. Kao pravilo vrijedi da se u fiksnom nadomjesku prirodni zub ne smije mimoići (sl. 204. A i 204. B). Zubi koji graniče sa slobodnim prostorom moraju se uključiti u mosnu konstrukciju.

Palatinalni luk je indiciran samo u modifikaciji kao *interdentalni za spajanje dijastema* u predjelu fronte ako se one u nadomjesku žele sačuvati (sl. 205). No u tom je slučaju zadatak luka drukčiji, i susjedni se zubi ne zaobilaze, nego samo spajaju lukom da se ne bi vidjela metalna pozadina mosta i kvarila estetika fronte. Ti mali interdentalni lukovi koji se izrađuju u obliku grčkog slova *omega*, od osobito tvrde slitine

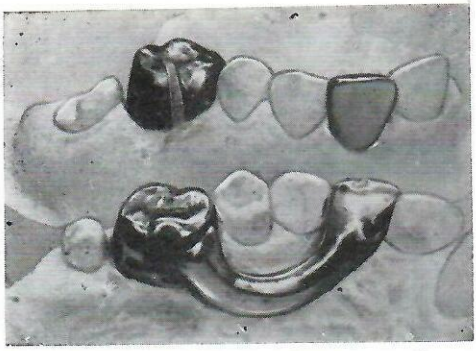

Sl. 203. Obilazni luk s jezične strane je nehigijenski i nepravilan

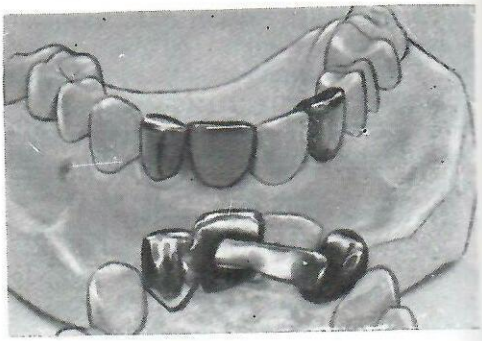

Sl. 204. A Spajanje dvaju sidara s pločicom koja prilježe uz nezaštićeni zub nepravilno je statički i higijenski

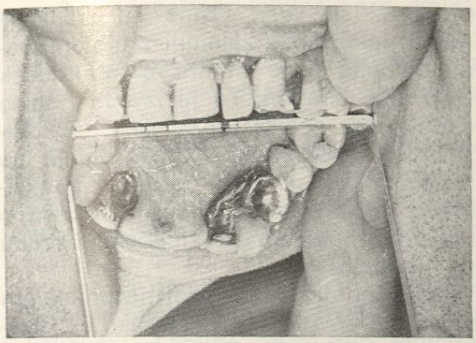

Sl. 204. B Slična nepravilna konstrukcija kao na sl. 204. A

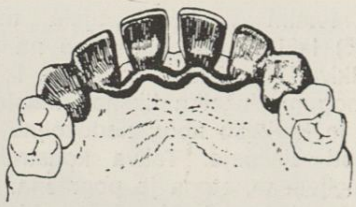

Sl. 205. Mali jezični interdentalni lukovi omogućuju izradu fiksnog nadomjeska sa širokim dijastemama

osiguravaju kontinuitet frontalnog mosta, a da se pritom ne zatvaraju prirodne dijasteme. Takvi lukovi ne djeluju kao poluga na zube. Higijenski su ispravni ako je presjek ovalan i ako samo linearno dodiruju sluznicu. Time je osigurano dovoljno mehaničko i fiziološko čišćenje.

Inlej-most (polufiksni most)

Opće napomene

Most s inlejem kao sidrom na jednom ili na svima zubima nosačima mosta naziva se inlej-most (v. »Inlej«, str. 98).

Inlej-most *indiciran je* u mlađim godinama, manje u poodmaklim, a *nije indiciran* za parodontozne zube, niti pri povećanoj dispoziciji na karijes, gdje je profilaktički bolje da se čitav zub pokrije krunicom. Niski i nevitalni zubi, zubi u malokluziji, opsežni kariozni defekti, cervikalni karijes ili cervikalni ispuni, abrazija u višem stupnju — sve to isključuje izradu inlej-mosta. Ako je indikacija pravilno postavljena i zubi za inlej pravilno izabrani i pripremljeni, inlej-most po principu dvostrukog inleja *(inlej u inleju)* odlična je konstrukcija. Inlej-mostom rješavaju se dva velika problema: problem *estetike i problem paraleliziranja zuba nosača* (sl. 206). Ta konstrukcija dolazi u obzir samo za kratak raspon od jednog, najviše dva zuba; ako se nadomještaju dva zuba, treba podvostručiti sidra na fiksnoj strani, npr. 34007, a 4007 statički je nedovoljno za inlej-most.

Pri izradi inlej-mosta treba se pridržavati ovih pravila:

— Pravilan izbor zuba za inlej po prije opisanom kriteriju.

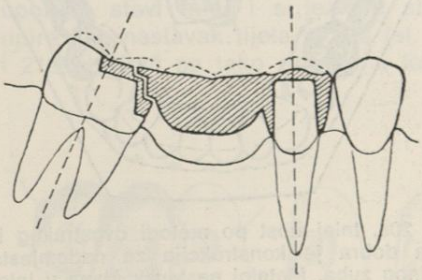

Sl. 206. Polufiksni dvodijelni most s uporištem na aproksimalnom inleju dobro je rješenje pri neparalelnim uporištima

— Metalni nastavak tijela mosta (upirač) leži na metalu, a ne na zubnom tkivu. Nezaštićeni zub kao ležište metalnog produžetka fiksnog mosta izložen je karijesu zbog nedovoljne mogućnosti čišćenja. Takva konstrukcija nije higijenska, stoga je pogrešna.

— Aproksimalni (dvoplošni) ili incizalni inlej *ne smije se zalemiti s tijelom* mosta. Praksa pokazuje da cement kojim se inlej pričvršćuje popušta za kratko vrijeme, što nužno vodi do karioznog procesa (sl. 207). Samo se troplošni (MOD) inlej može zalemiti s tijelom mosta uz uvjet da je ormarić u zubu dubok i pravilno izrađen. To je izvedivo samo ako je zub dosta visok; niski zub otežava tu konstrukciju. Izrada inleja po sistemu *Slice-cut* (tj. odrezak aproksimalne plohe) također se kombinira s plitkim ormarićem ili žlijebom u zubu (v. »Krunice«).

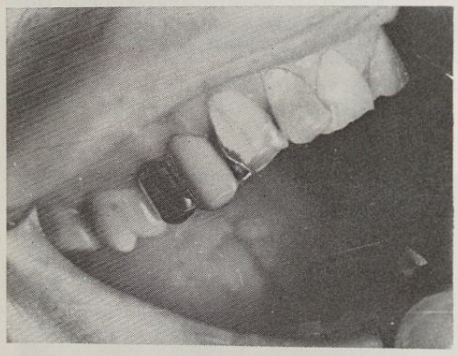

Sl. 207. Aproksimalni inlej na očnjaku zalemljen je s članom mosta, što je nepravilno; cement je popustio, pa je na rubu inleja nastao kariozni proces

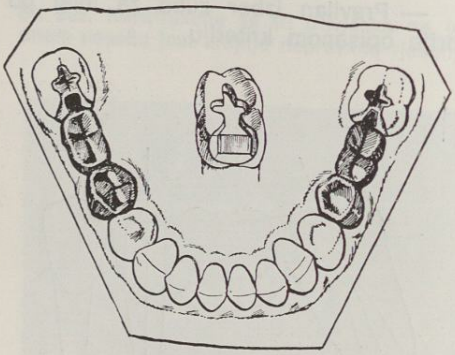

Sl. 208. Inlej-most po metodi dvostrukog inleja dobra je konstrukcija za nadomjestak jednog zuba. Metalni nastavak člana u inleju u obliku lastina repa sprečava odmicanje distalnog uporišta (desni most); nastavak u obliku prsta ne osigurava odmicanje distalnog uporišta (lijevi most).

Mezioaproksimalni inlej na premolaru može biti dovoljno uporište ako se otvore sve, pa i sekundarne fisure. Međutim, u tom slučaju ostaje nepokriven samo distoaproksimalni zubni greben, pa za eventualno naknadno potreban distoaproksimalni ispun nema dovoljno mjesta za retenciju.

— Tijelo mosta spaja se u pravilu fiksno s otpornijim zubom, a *labilna veza smještava se na slabiji zub.* Tako je statički pravilnije. Iznimka je estetski razlog ili vitalan zub, pa statičko pravilo dolazi u suprotnost s ovim potrebama (sl. 208). Ako jedan od nosača nije vitalan, presvuče se nevitalni zub da bi se zaštitilo oslabljeno zubno tkivo, a inlej i labilna veza stavljaju se na vitalni zub.

Kao ležište za upirač može se umjesto inleja upotrijebiti potpuna ili tročetvrtinska krunica, što dolazi u obzir kada nije indicirana izrada inleja u nosaču.

Prednost je inleja kao sidra u tome što ne draži gingivu kao krunica. Osim toga preparacija za zub manji je zahvat i manja trauma nego brušenje za krunicu, osobito ako su zubi trbušasti, pa treba brusiti mnogo zubne supstancije. To vrijedi i za druge donje molare ako su mezijalno i jezično iskrenuti. Nedostatak je inleja što ne zaštićuje od karijesa kao potpuna krunica.

Indikacije

1. *Estetsko rješenje.* Inlej kao sidro manje je vidljiv ili je posve nevidljiv, stoga estetski dolazi u obzir u svim vidljivim predjelima usne šupljine, dakle za prednje zube, gornje i donje premolare.

2. Jednostrano-labilna veza, koja se može označiti i polufiksnom, može se tehnički tako izraditi da se most stavi bez teškoće na *nosače koji međusobno nisu paralelni* (sl. 206).

Neko je vrijeme vladalo mišljenje da bi svaki most trebalo labilno usidriti s jedne strane jer obostrana čvrsta veza sprečava sitne fiziološke kretnje zuba. Međutim, praksa to nije potvrdila. Ako je most pravilno planiran, obostrano stabilna veza daje rezultate koji zadovoljavaju. Labilna veza nije indicirana ako je tijelo mosta duže od dva člana.

Metalni se nastavak tijela mosta oblikuje kao lastin rep s vratom širokim najmanje 2,5 mm. Time taj nastavak djeluje retencijski te sprečava djelovanje klina i odmicanje distalnog uporišta, što osobito dolazi do izražaja ako je to posljednji zub u nizu. Kod gornjih lateralnih mostova prikladnije je metalni nastavak staviti u sidro (subokluzijsko) ili u obliku *T-etečmena* (sl. 209. i 210). *Subokluzijski upirač* dug je 2 mm i smješten u odgovarajućem kanalu u sredini dodirne plohe zuba nosača (sl. 209). Prednost je te konstrukcije što se sprečava okluzijsko spuštanje tijela mosta, ne smeta okluziji i ne zadržava ostatke hrane, a njezin je nedostatak što se cementira u jednom komadu, pa se gubi prednost koja se postiže paraleliziranjem s inlej-mostom. Tehnički se može izraditi kao sastavni dio tijela mosta ili kao poseban kolčić od zlatne žice debeo 2 mm.

Etečmen iziskuje više prostora pa se lakše primjenjuje u širem zubu, dakle na molaru lakše nego na premolaru. No to je u suprotnosti sa statičkim pravilom koje zahtijeva da se labilna veza smjesti na slabiji zub, pa treba od slučaja do slučaja odlučiti kojoj se vezi daje prednost.

Nadomjestak prednjeg zuba

Inlej je osobito prikladan za nadomjestak *jednog prednjeg člana,* npr. velikog sjekutića. Mali je sjekutić preslab da sam nosi član koji je širi od njega, pa se i kontralateralni srednji sjekutić uključi u konstrukciju. Za takav slučaj dovoljno je da se na drugo uporište stavi inlej i s jezične strane upire kao nastavak tijela mosta (sl. 211. i 212). Upirač se tako retinira u ležištu

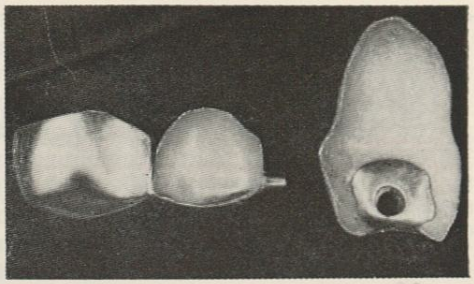

Sl. 209. Nadomjestak drugog gornjeg premolara: krunica na prvom molaru i aproksimalni inlej u prvom premolaru povezani su polufiksno s kolčićem u inleju

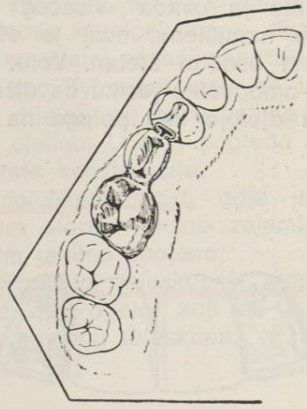

Sl. 210. Polufiksni inlej-most s T-etečmenskom vezom

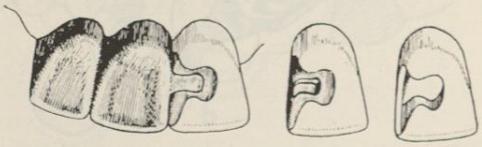

Sl. 211. Nadomjestak velikog sjekutića: polufiksna konstrukcija s nastavkom u inleju

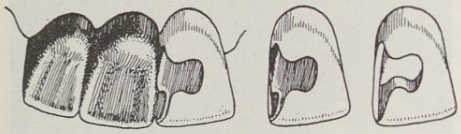

Sl. 212. Isti slučaj kao na sl. 211, ali je nastavak člana u inleju smješten u smjeru uvođenja mosta

inleja da se spriječi jezično iskretanje mosta i da je dovoljno udaljen od papile.

Tijelo inlej-mosta ne smije se izrađivati udaljeno od grebena, s većim međuprostorom do sluznice. Bez obzira na to što je izrada »visećeg« mosta općenito napuštena, ovaj je oblik za inlej-most osobito štetan. Velik međuprostor omogućuje jeziku da diže tijelo mosta i djeluje kao poluga na fiksno sidro.

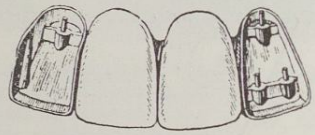

Sl. 213. Prednji most od četiri člana: sidro na desnom lateralnom sjekutiću je tročetvrtinska krunica s parapulpalnim kolčićima; sidro na lijevom lateralnom sjekutiću je konstrukcija sa tri pinleja

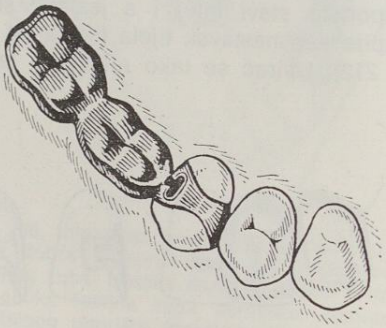

Sl. 214. Polufiksni most pravilno spojen s T-etečmenom u MOD-inleju

Pinlej-most, etečmen

Jedna varijanta inlej-mosta je pinlej-most. To je most usidren u uporišta *parapulpalnim kolčićem* (sl. 213). Klinički i laboratorijski to su složene konstrukcije, a osobito je teško sve kolčiće međusobno paralelizirati. Kolčić u blizini incizalnog brida prikladan je iznimno samo za abrazijom istrošeni široki brid. Za upirače polufiksnih mostova mogu se upotrijebiti i *intrakoronarni etečmeni.* Uglavnom dolaze u obzir etečmeni u obliku slova T (sl. 214). To su specijalne vrste patentiranih veza koje se izrađuju konfekcijski, a mogu se izrađivati i u laboratoriju za pojedine slučajeve. Svaki se etečmen sastoji od vanjskog i unutarnjeg dijela. Vanjski je ugrađen u sidro, a unutarnji u tijelo mosta.

Za mosne konstrukcije s etećmenom vrijede u pogledu raspona ista pravila kao i za obične upirače, ali je veza čvršća nego s običnim upiračem. Stoga je etečmen-veza pogodnija za gornji most. Tehnička izrada je komplicirana i rad vrlo precizan. Etečmeni se izrađuju od specijalnog platinskog zlata ili platin-iridija.

Etečmen omogućuje i naknadno produženje mosta. Za tu svrhu ugrađuje se unutrašnji dio etečmena u sidro, a vanjski se čuva za naknadno produženje.

Paraleliziranje nosača

Mostovi se izrađuju od krutog, posve neelastičnog materijala. Takva se konstrukcija može namjestiti samo ako su nosači i sidra međusobno dovoljno paralelni.

S gubitkom zuba mijenja se položaj zuba uz ekstrakcijski prostor, tj. onih zuba koji služe kao uporište za mosnu konstrukciju.

Uporišta za most ne moraju biti apsolutno paralelna. Iako postoji mala neparalelnost, most se može namjestiti prikladnim prebrušavanjem nosača i prikladnom tehnikom namještanja (sl. 215). Mezijalno i distalno sidro ne navlače se istodobno; najprije se navuče jedna

strana, zatim druga, i to postepeno, a kojim redom, treba individualno ispitati. To je namještanje kombinacija translacijskih i rotacijskih kretnji kojima se mimoilazi smetnja distalne kontaktne točke

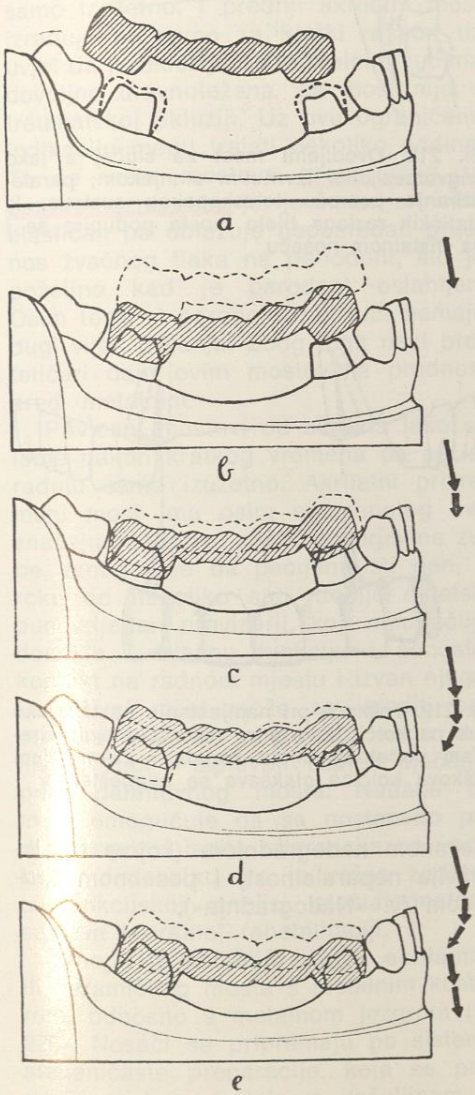

Sl. 215. a) Neparalelni nosači otežavaju namještanje mosta; b) i c) zakošenjem mezijalnog kuta distalnog uporišta i distalnog kuta mezijalnog uporišta most se može djelomično namjestiti, d) podizanje distalnog sidra omogućuje daljnje sjedanje mezijalnog, e) sada se most može potpuno namjestiti — u takvu slučaju velike neparalelnosti nosača pravilnije je da se izradi dvodijelni most

susjednog zuba; često je dovoljno da se zaobli mezijalni brid na molaru ili distalni brid na premolaru. Već pri brušenju treba nastojati da se nosači bruse približno paralelno. To uspijeva ako *razlika u paralelnosti nije veća od kojih 24°* (sl. 216). Ako je razlika veća, bolje je *dvodijelno rješenje* (sl. 217). Paraleliziranje nevitalnih zuba ne čini teškoće. Kod vitalnih mora se paziti da se ne ozlijedi pulpa.

Pri nasilnom namještanju *šire se prsteni krunica,* pogotovu ako su od relativno mekog zlatnog lima, pa je most moguće namjestiti. Međutim, tako prošireni prsteni ne prilježu uz bataljak i stvaraju retencijska mjesta. Most se doduše namjesti, ali uz cijenu nepravilnog odnosa krunice prema sluznici.

Ako su vitalni nosači *neparalelni više od 24°,* (po Tylmanu) most se izrađuje od dva dijela, koji se u ustima sastavljaju u cjelinu. U tom pogledu postoje dvije vrste konstrukcija:

— *polufiksni most,* gdje je tijelo s jednim sidrom fiksno zalemljeno, a s drugim labilno spojeno;

— *dvodijelni teleskopski most,* izrađen od dva dijela, koji se u ustima spajaju pomoću teleskopa.

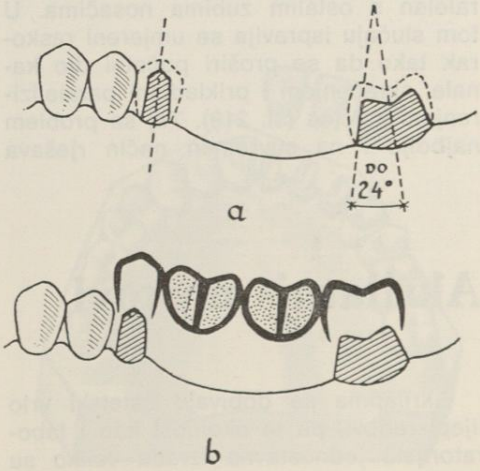

Sl. 216. Ako je razlika u paralelnosti uporišta otprilike do 24°, most se može namjestiti prikladnim brušenjem nosača

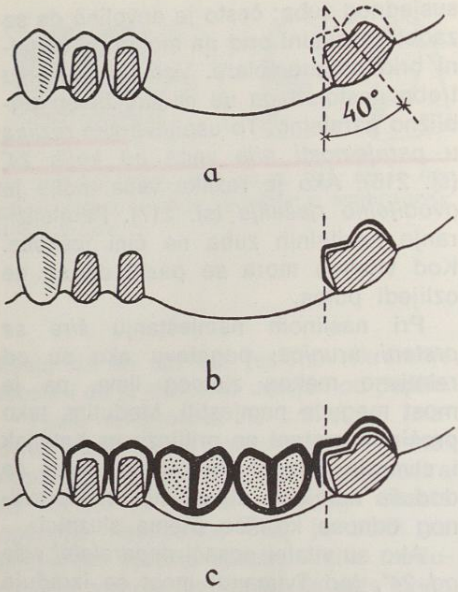

Sl. 217. Ako je razlika u paralelnosti uporišta veća od 24°, pravilnije je da se izradi dvodijelni most s teleskopskom krunicom na distalnom uporištu

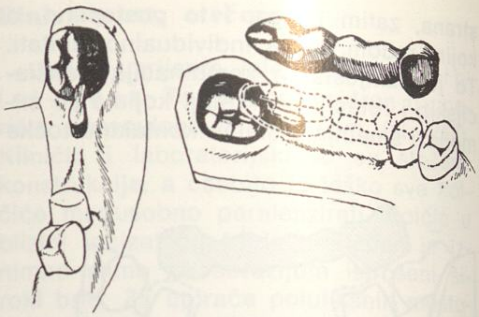

Sl. 218. Dvodijelni most za slučaj s jako lingvomezijalno izvrnutim umnjakom; paraleliziranje pomoću teleskopskog sustava; iz statičkih razloga tijelo mosta podupire se i na distalnom nosaču

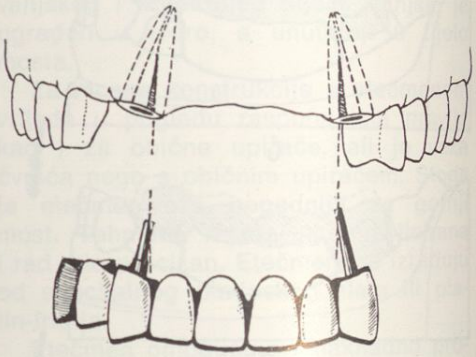

Sl. 219. Teškoće pri namještanju nastaju ako zub na kolčić kao sidra nisu paralelni; širenjem početnog dijela kanala i zakošenjem vrškova kolčića olakšava se namještanje

Statički je ispravnije ako se oba dijela sastavljaju u sidru, a ne u tijelu mosta (sl. 218).

Teškoće nastaju također ako je *sidro zub na kolčić,* a kanal korijena nije paralelan s ostalim zubima nosačima. U tom slučaju ispravlja se umjereni raskorak tako da se proširi početni dio kanala, skraćenjem i prikladnim paraleliziranjem kolčića (sl. 219). Taj se problem najbolje i na suvremen način rješava lijevanom nadogradnjom (kojom se ispravlja neparalelnost) i posebnom krunicom (v. »Nadogradnja«).

Akrilatni mostovi

Akrilatima se dobivaju estetski vrlo lijepi radovi, pa ta okolnost kao i laboratorijski jednostavna izrada veliko su iskušenje za izradu akrilatnih mostova. No treba znati da taj *materijal ima mnogo nedostataka* pa mu je primjena vrlo ograničena. Mehanička neotpornost materijala ne podnosi trajno opterećenje normalnim žvačnim tlakom, a zbog elastičnosti otvaraju se rubovi krunica, cement se ispere pa rubovi potamne. Akrilatni se mostovi smatraju privreme-

nim mostovima. Kako se lako popravljaju u ustima pomoću autakrilata, trajnost im se može produžiti. Indikacija za akrilatne mostove ograničena je samo na prednje mostove, a za lateralne predjele, gdje je žvačni tlak znatno veći, samo izuzetno. I prednji akrilatni most izrađuje se samo za kratki raspon uz uvjet da je okluzija na lateralnim zubima dovoljno uravnotežena, pa most nije u traumatskoj okluziji, Uz ovu ograničenu indikaciju mogu trajati nekoliko godina. Ta se vrsta mostova preporučuje za parodontozne zube jer je materijal nešto elastičan pa ublažuje neposredan prijenos žvačnog tlaka na periodont, što je poželjno kad je parodont oslabljen. Osim toga ni parodontozni zubi nemaju dugi vijek trajanja. Zbog toga neki protetičari daju ovim mostovima prednost pred metalnim.

Privjesni mostovi od akrilata lako se lome nakon kratkog vremena pa se izrađuju samo izuzetno. Akrilatni privremeni most ima osim spomenutog ove značajne zadatke: zaštićuje brušene zube, omogućuje da pacijent isti dan, u roku od nekoliko sati, dobije estetski punovrijedan provizorij, koji omogućuje donekle i žvačnu funkciju i socijalni kontakt na radnom mjestu i izvan njega. Definitivni most može se izraditi bez pretjerane žurbe, po potrebi mogu se i liječiti zubi i ispitivati uspjeh liječenja prije definitivnog mosta. Nadalje taj most omogućuje da se postepeno podiže zagriz i ispita tolerancija na vertikalnu dimenziju, što je važan zadatak u funkcijskoj analizi stomatognatnog sustava i oralnoj rehabilitaciji.

Mnogo je solidnija izrada akrilatnog ili keramičkog mosta s metalnim kosturom, odnosno s metalnom jezgrom (sl. 220). Nosači se pripremaju po sistemu stepeničaste preparacije, koja se presvuče tankom metalnom košuljicom, a članovi se sastoje od metalnih jezgri s cirkularnom stepenicom. Uporišta kao i svaki član u mostu opskrbljuju se posebnom akrilatnom ili keramičkom krunicom (sl. 221). Slabost je te konstrukcije međusobno spajanje članova i uporišta s tijelom. Ta je veza nužno prilično uska i takna, pa postoji mogućnost loma iako se upotrijebi platinsko zlato. Solidna veza išla bi na račun higijene i pretijesnog prilijeganja spojišta uz interdentalnu papilu. Jezgre članova prilježu metalnom bazom polusedlasto na sluznicu, što se uz izvjesne uvjete može tolerirati (v. »Tijelo mosta«, str. 130). Prednost je savršena estetika i mogućnost izmjene pojedinih članova, ali je tehnička izrada složena.

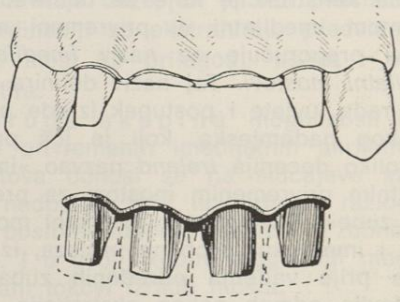

Sl. 220. Članovi mosta sastoje se od platinsko-zlatne jezgre po sistemu džeket-preparacije i keramičkih ili polimerizatnih krunica. Uporišta su brušena sa stepenicom i opskrbljena su platinsko-zlatnim košuljicama. Estetski je to rješenje vrlo dobro; no nedostatak je te konstrukcije obilno brušenje nosača za dvostruku krunicu, problematična higijena na spojištima i relativno uske metalne veze između članova (mogućnost loma).

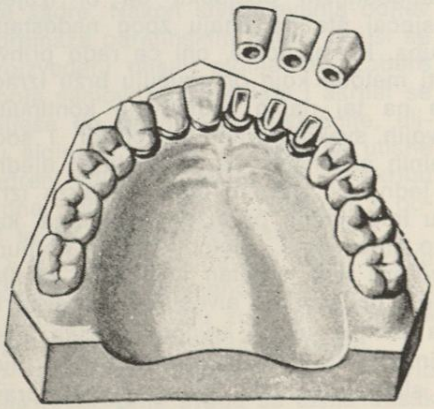

Sl. 221. Šest korijenskih kapica s metalnom jezgrom međusobno spojene i presvučene keramičkim ili akrilatnim krunicama

Imedijatni akrilatni mostovi

Među postupcima za nadomještanje izgubljenih zuba, odnosno za poboljšanje izgleda postojećih, posebno mjesto zauzimaju radovi pod imenom imedijatni mostovi i krunice. Ni jedna u literaturi opisana metoda ne bi mogla poslužiti kao jedina da bi se adekvatno riješilo sve potrebe koje nameće svakodnevna praksa. Stoga su izdvojene i opisane one metode koje se mogu korisno primijeniti i u našim uvjetima.

Za konstrukcije koje se obuhvaćaju pojmom imedijatni ili privremeni mostovi preporučuje se naziv *imedijatni akrilatni mostovi.* Taj naziv definira vrstu rada, uvjete i postupak izrade protetskog nadomjeska, koji je još prije nekoliko decenija *Ireland* nazvao »imedijatnim privremenim mostom za prednje zube«. Načelno se imedijatni most, kao i imedijatna mobilna proteza, izrađuje prije vađenja određenih zuba i postavlja odmah nakon ekstrakcije, tj. u istoj posjeti. Premda se općenito preporučuje prije izrađivanja protetskog nadomjeska pričekati izlječenje ekstrakcijske rane i potpunu konsolidaciju kosti, postoje okolnosti koje indiciraju obratni postupak.

Mnogi pacijenti teško proživljavaju gubitak jednog ili više prirodnih zuba, osobito ako su to prednji zubi. Takvi će pacijenti biti spremni da se podvrgnu i neugodnijem postupku da bi izbjegli osjećaj što ga imaju zbog nedostatka zuba. Prema tome, oni će rado prihvatiti metode koje omogućuju bržu izradu te na taj način zadržavaju kontinuitet svojih svakodnevnih funkcijskih i socijalnih aktivnosti. Ta je okolnost ujedno i jedno od glavnih opravdanja za izradu imedijatnih proteza. Osim toga, kao što imedijatna, djelomična ili potpuna proteza ima koristan učinak na cijeljenje i oblikovanje alveolnog nastavka te na zaštitu rane i krvnog ugruška, tako i imedijatni most ima, u stanovitoj mjeri, slične prednosti. *Tylman* nalazi opravdanje za izradu imedijatnog mosta i u jednom subjektivnom fenomenu pacijenta: Nakon ekstrakcije pacijent neugodno doživljava ispraznjeni prostor i tek postepeno se na nj privikava, a onda kad mu se nakon stanovitog vremena postavi novi most, ponovno doživljava neugodan osjećaj jer mu se smanjuje jezični prostor.

Neki se autori zalažu i za to da imedijatni protetski nadomjestak bude čak obvezatan kao privremeno rješenje u svakoj protetskoj nadoknadi jer smatraju da on ne sprečava samo pojavu različitih promjena na cijelom aparatu za žvakanje, nego još više i promjene na psihosomatskom aparatu, kojih su posljedice teže, a njihova rješenja kompliciranija.

Imedijatni mostovi su fiksni protetski nadomjesci, u pravilu od akrilata, kojima se netom izvađeni zubi nadomještaju odmah poslije ekstrakcije, ili se prije izvađeni zubi nadoknađuju u najkraćem mogućem vremenu. Na temelju te definicije jasno je da se radi o načelno dva nešto različita postupka. Prema tome se mogu razlikovati:

— *pravi imedijatni mostovi*, koji se izrađuju dok su još zubi sačuvani i treba ih ekstrahirati te postaviti most na još svježu ranu i

— *pseudoimedijatni mostovi*, kad su zubi već prije bili izvađeni, ali situacija iziskuje hitnu izradu mosta ili pak izradu takvih krunica koje će po obliku i veličini potpuno oponašati postojeće nosače.

Prednost je i svrha tih nadomjestaka u tome što se izrađuju i postavljaju u jednoj ili u najviše dvije posjete.

Nedostatak je privremenost, s obzirom na materijal od kojeg se izrađuju, i nedovoljna preciznost izrade.

Indikacije i kontraindikacije

Izrada prve vrste mostova je indicirana u slučajevima kad treba ekstrahirati prednje zube, osobito zbog parodontoze, a zvanje pacijenta iziskuje stalno potpuni niz (fonetski, estetski i drugi razlozi).

Izrada druge vrste mostova indicirana je ne samo za osobe nekih profesija, nego i za zaštitu brušenih zuba kad se

pretpostavlja da će izrada definitivnog nadomjeska iz bilo kojeg razloga trajati duže vrijeme.

Posebnu indikaciju čine slučajevi prethodno ortodontski tretiranih zuba (zatvaranje dijastema i pomicanje zuba koji imaju izraženu tendenciju da se vrate u prvobitni položaj), kao i neke vrste akrilatnih udlaga za parodontozne zube.

Kontraindikacije za imedijatne mostove su svi slučajevi gdje nije neophodno hitno izraditi most, zatim slučajevi s veoma klimavim nosačima, kao i oni s veoma razorenim krunama, bez dovoljne retencijske površine.

Metode izrade imedijatnih mostova

Razlikuju se *dvije skupine postupaka* za izradu privremenih mostova.

P r v a s k u p i n a odnosi se na one indikacije gdje treba izraditi most kao nadomjestak za jedan do dva prednja zuba *prije nego što zubi budu ekstrahirani.* Tu dolaze u obzir dva postupka:

1. Kad oblik, veličina i položaj zuba predviđenih za vađenje, te zuba nosača moraju *ostati nepromijenjeni,* izrada počinje otiskom u prikladnoj konfekcijskoj žlici za parcijalnu protezu s alginatom ili voskom i silikonom, ili samo silikonom. Alginatni otisak treba kao uvijek odložiti u vlažnu tkaninu ili humidifer da se alginat ne bi sušio i izobličio. Nakon toga se prepariraju budući nosači mosta i ekstrahiraju predviđeni zubi. Izvede se otisak voskom i silikonom u drugoj prikladnoj komercijalnoj žlici te se izlije u tvrdoj sadri. Nakon stvrdnjivanja sadreni odljev premaže se parafinskim uljem, prvoizvedeni se otisak osuši, izabere se boja autakrilata i akrilat se zamiješa do konzistencije tekućeg vrhnja. Akrilatna se masa oprezno ulije u proizvedeni otisak, u koji se potom utisne sadreni odljev. Nakon stvrdnjivanja akrilata odstrani se vanjski otisak i most oslobodi od odljeva. Most se prilagodi u ustima, po potrebi se isprave greške, obradi se, polira i cementira.

2. Kad oblik, veličina i položaj zuba predviđenih za ekstrakciju te zubi nosača *treba da budu promijenjeni* i poboljšani, postupak može započeti prije svega brušenjem zuba, budućih nosača mosta. Zatim se izvade otisak i zagriz voskom i silikonom u konfekcijskoj žlici te se iz toga izlije radni odljev u sadri. Na odljevu se odstrane zubi predviđeni za ekstrakciju i za 1 mm radira se gingivni rub oko nosača. Na tako priređenom odljevu izmodelira se most u vosku i laboratorijski se izrađuje poznatim konvencionalnim metodama; prethodno treba odrediti boju zuba. U tom slučaju izrada traje duže, ali je rad precizniji. U ordinaciji se ekstrahiraju predviđeni zubi, most se prilagodi, polira i cementira.

D r u g a s k u p i n a mogućnosti izrade privremenih imedijatnih akrilatnih mostova odnosi se na slučajeve kad već nedostaju zubi, ili iz drugih razloga već *postoje slobodni prostori* u zubnom nizu. I u ovoj skupini mogu biti modificirani tokovi izrade mosta.

1. *Po jednoj metodi* postupak počinje modeliranjem međučlanova od voska izravno u ustima. Polijevanjem hladnom vodom održava se potrebna tvrdoća voska. Zatim se prikladno odabranom konfekcijskom žlicom i alginatom izvede otisak i odloži u vlažnu tkaninu. Pristupa se prepariranju budućih nosača mosta i nakon toga izvede se otisak konfekcijskom žlicom, s voskom i silikonom. Taj se otisak izlije u model od tvrde sadre. Nakon stvrdnjavanja odljev se premaže parafinskim uljem. Osuši se i proizvedeni otisak alginatom, izabere se boja samoveznog akrilata i akrilat se zamiješa do pravilne konzistencije, ulije u alginatni otisak, u njega se utisne i sadreni odljev i pričeka dok se akrilat stvrdne. Most se zatim oslobodi i obradi te se može cementirati.

Ovaj je postupak najbrži način izrade imedijatnog privremenog mosta, kad već otprije nedostaju zubi, ali zahtijeva veliku pažnju i vještinu terapeuta.

2. *Po drugoj metodi,* koja je vrlo slična prvoj, prije svega se uzme otisak u konfekcijskoj žlici alginatom, ili bolje voskom i silikonom. Izlije se i napravi radni odljev, na kojem se od voska mo-

deliraju međučlanovi. Preko tog modela izvede se otisak alginatom i taj se čuva u mokroj tkanini ili u humidiferu. Kad se zubi izbruse, izvede se ponovno otisak voskom i silikonom, napravi odljev od tvrde sadre i kad odljev stvrdne, postupak se nastavlja kao u prije opisanim metodama. Ovaj postupak traje duže, ali se njime izbjegava modeliranje međučlanova mosta u ustima. Oba su postupka, prvi i drugi, osobito prikladna ako se želi da krunice - sidra izgledom potpuno odgovaraju zubima nosačima prije brušenja.

Neki autori ukazuju na mogućnost da se akrilatni most od autopolimerizata izradi tako da se proizvedeni alginatni otisak ispuni tekućom masom i aplicira u usta, na brušene zube. U ustima se zadrži dok djelomično stvrdne, a nakon definitivnog stvrdnjavanja izvan usta most se obradi i dovrši. Taj se postupak, međutim, ne može preporučiti zbog *nepovoljnog djelovanja akrilata u fazi stvrdnjavanja na brušene zube s vitalnom pulpom.*

3. *Po trećoj se metodi* radi tako da se prije svega izbruse zubi nosači i odredi boja zuba. Zatim se izvede otisak voskom i silikonom sa zagrizom i iz toga izlije radni odljev, koji se stavi u okludator.

Na odljevu se radira 1 mm gingivni rub oko nosača i izmodelira se most u vosku. Kivetira se i izrađuje poznatim postupkom, normalnom polimerizacijom akrilata. Akrilatni most se obrađuje, prilagodi u ustima i cementira.

Taj postupak daje najbolje rezultate, ali traje najdulje i otežava potpuno oponašanje oblika i veličine krune zuba — nosača budućeg mosta.

Prvospomenutu metodu iz ove skupine mogli bismo nazvati direktnom, drugu direktno-indirektnom, a treću indirektnom metodom. Sve mostove izrađene na ovaj način, a osobito one koji se postavljaju na nezacijeljene rane, preporučuje se privremeno cementirati (za nekoliko tjedana). Ako je potrebno takvi se mostovi mogu lako odstraniti.

Po svim svojim aspektima, imedijatni mostovi imaju karakter privremenih protetskih nadomjestaka, ali i to je ponekad relativno. S obzirom na indikacije, prednost se daje profesionalnom i psihomedicinskom faktoru, a od metoda indirektnoj. Opisani su postupci metode rada, koji mogu poslužiti kao pomoćne tehnike u fiksnoj protetici za izradu estetskih nadomjestaka.

Glavni je nedostatak imedijatno izrađenog nadomjeska njegova stanovita privremenost, s obzirom na materijal (akrilat) od kojeg se izrađuje. No, privremenost protetskog nadomjeska ovisi i o drugim činiocima, npr. o veličini žvačnog tlaka, stanju parodoncija, vrsti okluzije, subjektivnim navikama pacijenta itd., što uvjetuje više ili manje ograničenu trajnost i »definitivnih« fiksno-protetskih konstrukcija od otpornijeg materijala. Stoga je trajnost, odnosno privremenost i akrilatnih konstrukcija relativna i ovisi o povoljnoj ili nepovoljnoj konstelaciji utjecajnih činilaca.

Mostovi za skidanje (pomični mostovi)

Ti se mostovi ne zovu pomični zato što su pomični u ustima, nego analogijom s pomičnom protezom. Adekvatniji je naziv »most koji se skida«.

Pomični mostovi su konstrukcije koje se drže zubne krune ili korijena, ali su, za razliku od fiksnih mostova, labilno spojeni sa sidrima, pa ih pacijent ili ordinarijus mogu potpuno ili djelomično rastaviti od sidra i izvaditi iz usta. Most za skidanje *sastoji se od dvostrukog sidra,* i to primarnog, koji

je cementiran na nosaču (patrica), i sekundarnog (matrica), koji pacijent može skidati.

Indikacije

Veći gubitak koštane supstancije kao posljedica traume, kirurških zahvata ili jake resorpcije nakon gubitka zuba indikacija je za pomični most. Sedlo tih naprava *nadomješta defekt čeljusti odnosno resorbirani alveolarni nastavak.* Obimnija resorpcija prednjeg gornjeg grebena estetska je indikacija za pomični most. Kod fiksnog mosta zubi bi došli preduboko u usnu šupljinu. Takvo rješenje mijenja fizionomiju, a mogu nastati i smetnje u fonaciji. Ako se zubi postavljaju u istom položaju u kojem su bili prirodni zubi, nastao bi slobodan prostor, koji bi se morao pokriti širokim sedlom, a to ne bi bilo higijenski (sl. 196. i 197).

Opsežni mostovi, osobito donji, koji čine teškoće pri cementiranju, *neparalelna uporišta* i široke dijasteme relativne su indikacije.

Glavna je prednost pomičnog mosta pred fiksnim bolja higijena; mehaničko čišćenje četkicom znatno je olakšano.

S obzirom na konstrukciju mostovi za skidanje mogu se ili uvjetno skidati ili skidati bezuvjetno.

Uvjetno znači da ih može skinuti samo ordinarijus, a ne pacijent, a *bezuvjetno* znači da ih pacijent skida i čisti kadgod želi i kadgod mu ustreba.

Prvotno su se ti mostovi izrađivali dvodijelno i *sastavljali vijkom.* Vijak se smjestio ili u tijelu mosta ili u sidru, pa je imao samo funkciju spajanja i nije smio biti pod opterećenjem. Stoga se davala prednost vijku koji se umetao s bukalne strane i fiksirao u bukooralnom smjeru pred okluzijski smještenim vijkom (v. »Povijesni razvitak«, str. 268). Uvjetno pomični most sa širokom bazom koji se samo povremeno skida uz pomoć zubnog liječnika nije higijenski besprijekoran. Stoga je ta konstrukcija napuštena u prilog mosta koji pacijent sam u svako vrijeme može skinuti. Indikacije su iste za obje vrste mostova.

Prednosti mosta za bezuvjetno skidanje

— Najveća je prednost takvog mosta *higijena* jer se, da bi se očistio, vadi iz usta. Čišćenje mosta i zuba nosača te održavanje higijene bolje je nego kod fiksnih mostova, osobito pri vrlo niskom međučeljusnom prostoru. U tom slučaju fiksni je most higijenski samo uz uvjet značajnijeg sužavanja žvačnih ploha, inače nastaju teško pristupačna retencijska mjesta.

Most za skidanje bolje zaštićuje marginalni parodont, uporišta i gingivu ispod tijela mosta.

— Zubi nosači ne moraju se brušenjem posve isparalelizirati, dok je za fiksni most potrebno da su nosači paralelni ili približno paralelni.

— Tijelo mosta može se podlaganjem prilagoditi sluznici ako se ona povukla zbog koštane atrofije.

— Moguća je kombinacija s mobilnom protezom. Nakon gubitka krajnjeg uporišta može se protezno sedlo produžiti.

— Nakon ekstrakcije nekog intermedijarnog nosača ispunjava se sekundarno sidro (vanjski teleskop) autopolimerizatom i time preoblikuje u član mosta.

— Reparatura je moguća izvan usta i stoga znatno olakšana.

Nedostaci bezuvjetno pomičnih mostova jesu: obilno brušenje zuba za teleskopsku krunicu ili intrakoronarni etečmen, vrlo precizna laboratorijska tehnika, vrlo smišljeno planiranje i veći troškovi.

Sidra

Glavna vrsta sidra su teleskopske krunice, s estetskom ljuskom ili bez nje i inlej-kvačice (sl. 222. i 223). Osim toga upotrebljavaju se konfekcijski etečmeni, retencijske kopče raznih oblika i retencijske prečke.

Najvažnije je sidro za most koji se skida, osobito za prednje zube, t e l e s k o p s k a k r u n i c a (v. »Krunice«, str. 96).

Inlej-kvačica je obuhvatna kvačica s upiračem koji je izrađen po principu inleja (sl. 121). Na okluzijskoj plohi krunice izradi se loža s okomitim zidovima, što daje retenciju u meziodistalnom smjeru. Lijevani inlej u loži čini cjelinu s obuhvatnom kvačicom, a vanjski krak može biti lijevan ili od elastične žice.

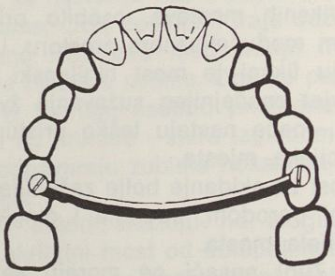

a

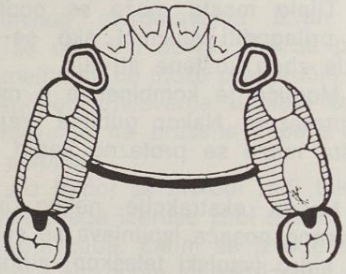

b

Sl. 222. a) Spajanje lateralnih mostova prekočeljusnom spojkom potrebno je pri velikom rasponu mosta i parodontoznim nosačima; b) higijenski je u tom slučaju pravilnije umjesto fiksno izraditi most na skidanje

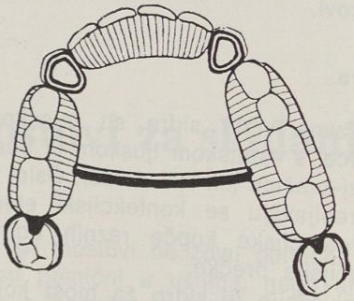

Sl. 223. Sidra za most za skidanje: u vidljivom predjelu su teleskopske krunice, a na distalnim uporištima obuhvatne kvačice s upiračima

Krunica za inlej-kvačicu izrađuje se specifično, kako je opisano na str. 62 tako da unutarnji lijevani krak čini funkcijsku cjelinu s jezičnom plohom krunice. Inlej-kvačica osigurava dobru retenciju i pri niskoj krunici, a izrada je jednostavnija nego teleskopske krunice.

Konfekcijski etečmeni dijele se u intrakoronarne i ekstrakoronarne. *Intrakoronarni etečmen* sastoji se od vanjskog ili unutrašnjeg dijela. Unutrašnji dio (muški ili pozitivni) je cilindričan ili ovalan i zajedno sa svojom spojkom za sedlo čini oblik slova T (sl. 224). Vanjski (ženski ili negativni) dio je kanal u kojemu klizi unutrašnji. Neki proizvodi unutrašnjih dijelova imaju rascijep da bi se mogli aktivirati kad popusti retencija.

Negativni dio smješten je u sidru, a to je potpuna krunica, tročetvrtinska krunica ili inlej, a pozitivni u tijelu mosta. Nedostatak je intrakoronarnog etečmena što treba prilično prostora i što se zubi moraju brusiti na određeni način. Ako konstrukcija sadrži dva ili više etečmena, moraju se međusobno točno isparalelizirati (sl. 224).

U *ekstrakoronarne* etečmene spadaju i retencijske kopče različitih oblika. Me-

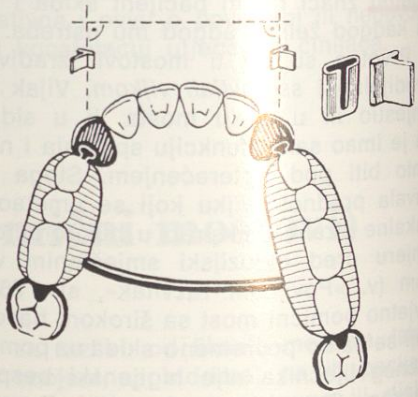

Sl. 224. Most za skidanje pričvršćen T-etečmenom u krunicama i obuhvatnim kvačicama s upiračima

đu ovima ističe se *ceka-sidro* u objema svojim varijantama — ekstrakoronarno i supraradikularno (sl. 225).

Nedostatak je svih tih etečmena što su tehnički komplicirani. Vrlo je važno da se mogu namjestiti i vaditi bez teškoća i bez prevelikog trenja, pa da ove manipulacije ne uzrokuju mikrotraumu za uporišta.

Postoje još neka sidra koja ne samo da su preparatorno i tehnički izvanredno komplicirana nego su problematična jer ugrožavaju pulpu. To su razne vrste *parapulpalnih kolčića, pinleji* itd.

Za prednje zube najprikladnije su teleskopske krunice, a za stražnje inlej-kvačice. Jednostavnije je rješenje obuhvatna kvačica s okluzijskim upiračem.

Retencijska *prečka* po *Dolderu* nije prikladna za duboki konkavni koštani defekt, nego frezana prečka koja se točno prilagođuje anatomskoj konturi defekta. Prečka spaja primarna sidra, a tijelo mosta retinira trenjem.

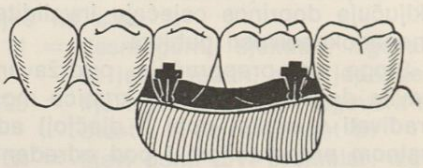

Sl. 225. Most za skidanje pričvršćen konfekcijskim *Ceka-sidrima*

Kako se iz svega razabire, apsolutna indikacija prilično je rijetka. U angloameričkim zemljama, gdje se daje prednost necementiranim napravama, indikacija je šira. Relativna je indikacija mnogo šira, a ovisi o shvaćanjima terapeuta i o laboratorijskim mogućnostima.

Budući da je u indikaciji bitan higijenski faktor, primjena tih naprava uvjetovana je time da se pacijenti pridržavaju higijenskih pravila, tj. da ih zbog čišćenja vade iz usta.

Klinika mostova

Pregled zuba i opće napomene

Planiranju mosne konstrukcije prethodi pregled i pretraga koja treba da je to savjesnija što je raspon mosta veći i što su veće promjene koje su nastale poslije gubitka zuba. Treba ustanoviti stanje zuba i njihova parodontalnog tkiva, okluziju i klizne kretnje, stanje sluznice u predjelu gdje se predviđa most te stanje mišića i čeljusnih zglobova. Važna je također vrsta i raspored postojećih protetskih radova, njihov materijal i eventualna dotrajalost, te kvaliteta konzervativnih ispuna.

Opće zdravstveno stanje također ima značenje. Najpovoljnija životna dob za most je od dvadesete do pedesete godine, no za to nema pravila jer *više odlučuje biološka nego kalendarska starost.* U spomenutim godinama tkivo pozitivno reagira na povećani nadražaj koji uzrokuje mosna konstrukcija.

D o n j a d o b n a g r a n i c a za izradu mosta i bilo kakvog fiksnog nadomjeska vrlo je zanimljiv faktor u indikaciji. Pod utjecajem roditelja, okoline i sve bržeg psihičkog i biološkog razvoja mladi ljudi danas teže podnose ružan izgled zbog nedostatka zuba, što može i štetno djelovati na psihički razvoj.

Zbog svoje dinamičnosti suvremene dječje igre uzrokuju sve češće traumatska oštećenja zubnog niza. Usprkos tome mnogi autori postavljaju još uvijek i suviše paušalno donju dobnu granicu, navodeći određenu životnu dob oko 20. godine. To za mnoge slučajeve ne odgovara i neopravdano upućuje na privremeni mobilni nadomjestak, što ne

isključuje doprinos osjećaju invaliditeta i nenadoknadivosti gubitka.

Stoga se preporučuje pridržavanje pravila da se samostalne krunice mogu izrađivati u svakoj dobi (i dječjoj) adekvatnom preparacijom i pod određenim kautelama, s time da se pritom ne ometa normalan rast i razvoj čeljusti. Međutim, što se tiče izrade mostova, treba poći od najnovijih znanstvenih spoznaja da je najčešće rast čeljusti završen uglavnom već do 16. godine života i da uz odgovarajuću kliničku procjenu, koja potvrđuje završen rast, mogu se mostovi izrađivati već u toj dobi.

Klinika mostova zasniva se općenito na pravilu da mostove treba graditi na čistom terenu i na dobrim temeljima pa je prema tome neophodno savjesno izvršiti sve potrebne predradnje.

Karioznost zuba. Počinje se s pregledom karioznosti zuba. Površni karijes nema značenja, on se obično odstranjuje već brušenjem zuba, pa ga ne treba naročito opskrbiti. Dublji karijes uredi se lege artis. Ako se karijes proteže ispod ruba gingive, za punjenje je indiciran srebrni amalgam. Fosfatni cement s vremenom se ispere, pa nastaje sekundarni karijes, koji se neprimjetno širi prema pulpi, duže vrijeme ne pravi subjektivno jače simptome, ali se jednoga dana pulpa upali ili nekrotizira. Početni stadij toga procesa otkriva se često samo rendgenskom snimkom, koja je indicirana kod svake sumnjive promjene.

Dispozicija za karijes važan je fakto pri izboru vrste krunica za uporište. Pri većoj dispoziciji u obzir dolazi samo potpuna krunica, a različite vrste polukrunica i tročetvrtinskih krunica, inleji itd. nisu prikladni.

Devitalizacija pulpe u okviru mosnih radova poseban je problem. Treba poduzeti sve da se sačuva živa pulpa nosača, osobito na lateralnim zubima, gdje su uvjeti za sigurno izlječenje nesigurniji. Liječenje jednokorijenskih zuba ima mnogo više izgleda na uspjeh, zato je lakše donijeti odluku o njihovoj devitalizaciji. Današnja tehnika sterilne ekstirpacije i sterilnog punjenja — uz pretpostavku da anatomski oblik korijena omogućuje terapeutu da ispuni korijen do vrška, što je na prednjim zubima u većini slučajeva provedivo — promijenila je donedavni radikalni stav prema devitalizaciji iz straha pred fokalnom infekcijom. Svaki most povećava funkcijsko opterećenje parodonta nosača, na koje tkivo reagira hipertrofičnim zbivanjima.

Opterećenje preko granice tolerancije uzrokuje upalno pregrađivanje periodonta u granulacijsko tkivo, bogato stanicama, a oskudno vlaknima, a to postepeno rasklimava zub i vodi do njegova gubitka.

Nakon toga pretražuje se sluznica, gingivalni džepovi, njihova dubina i ispita postoji li sekrecija. Treba pregledati i opipati također sluznicu slobodnog prostora između preostalih zuba, a kod fistula i sumnje na zaostale korijene, kod povećane osjetljivosti ili etiološki nejasnih izbočenja obavezna je rendgenska snimka.

Treba paziti na promjene položaja zuba, na oblik zubnog luka, osobito u interkaninom sektoru, na okluziju i na klizne kretnje.

Rendgenska slika korisna je u svakom slučaju. Osim podataka o stanju parodonta, širine pulpalnog prostora i oblika korijena, snimka ima i prognostičku vrijednost jer pokazuje kako parodontalno tkivo reagira na povećano funkcijsko opterećenje. Gustoća koštanih trabekula i hipercementoze na korijenu povoljni su znaci te dokazuju da organizam reagira pozitivno. Rijetke trabekule i široki prostori koštane moždine daju nepovoljnu prognozu.

Opsežan mosni rad treba proučiti i planirati na modelu, a klizne kretnje u artikulatoru.

Označivanje zuba

Za označivanje zuba brojkama najpoznatiji je sistem koordinatni; zubi se u svakom kvadrantu označuju od broja 1 do 8, pri čemu je 1 srednji sjekutić, a 8 umnjak.

Suvremeniji način predložilo je i prihvatilo najveće svjetsko udruženje zubnih liječnika FDI = Fédération Dentaire International. Taj se sistem sastoji u tome da svaki zub u kvadrantu ima svoj broj kao u koordinatnom sistemu, ali se ispred brojke zuba stavlja još i brojčana oznaka za kvadrant i to:

1 = desni gornji
2 = lijevi gornji
3 = lijevi donji
4 = desni donji

Kvadranti se označuju u smjeru kazaljke na satu.

11 = desni gornji sjekutić; izgovara se jedan-jedan, a ne jedanaest
23 = lijevi gornji očnjak; izgovara se dva-tri, a ne dvadeset tri
34 = lijevi donji prvi premolar; izgovara se tri-četiri, a ne trideset četiri
46 = desni donji prvi molar; izgovara se četiri-šest, a ne četrdeset šest.

Planiranje mosta

Opće napomene

Već gubitak jednog zuba iziskuje točnu analizu okluzijskog i parodontalnog stanja svih zuba, pa je pri planiranju fiksnog nadomjeska potrebno da se pored anamneze i kliničkog nalaza provede analiza modela i učine rendgenske slike zubala (panorama). Tako se dobiva obuhvatna slika svih zuba i čeljusti. Treba proučiti međusobni odnos čeljusti u vertikali, sagitali i transverzali, stanje u suprotnoj čeljusti i u čeljusnim zglobovima. Klinički i rendgenski nalaz, te opće smjernice o vrednovanju zuba daju podatke o mogućnosti opterećenja zuba.

Pacijenta treba i *psihološki pripremiti,* informirati o karakteru rada, trajanju i opsegu brušenja zuba i o mogućim rezultatima; ako je potrebno, za radne faze koji će pacijenta živčano opteretiti treba propisati trankilizere, jer se ne smije potcijeniti fizičko i psihičko opterećenje pacijenta pri opsežnoj fiksnoj rehabilitaciji.

Nadomjestak jednog zuba

Nadomjestak je indiciran u vidljivom predjelu uvijek iz estetskog razloga, a iz žvačno-funkcijskog samo uvjetno. Da bi se ocijenile eventualne posljedice gubitka, nije uvijek dovoljan klinički i rendgenski nalaz, nego je potrebna i funkcijska analiza na modelu. Posljedice nastaju zbog parodontalne insuficijencije susjednih zuba, slabo strukturirane spongioze i kompakte (široko mrežasta spongioza i rijetka kortikalis). U takvom *parodontalno nestabilnom žvačnom organu* može već gubitak jednog lateralnog zuba, osobito prvog molara, imati teške posljedice. Drugi se molar veoma izvrće u slobodni prostor, antagonist spušta u supraokluziju, na aproksimalnim stranama nastaju sekundarne dodirne plohe i abrazije, koje mogu izazvati škripanje (bruksofasete (v. sl. 6). Zbog uskih dijastema mogu nastati kariozni defekti, a parodontalni džepovi se produbljuju. Okluzijske i klizne smetnje vode do prisilnog zagriza, do skretanja sredine čeljusti (devijacije), u daljnjem toku do ekscentričnog nefiziološkog položaja kondila u zglobnoj jamici i do manifestnih pojava disfunkcije u čeljusnom zglobu. Sve te promjene mogu, ali ne moraju nastati kroz dulje vrijeme. Međutim, ako su već donekle razvijene, gubitak jednog lateralnog zuba nadomještava se profilaktičkim fiksnim mostom od tri člana. Najprikladnija je i statički najpovoljnija konstrukcija ako se oba granična zuba upotrijebe kao uporišta (sl. 226). No *profilaktički*

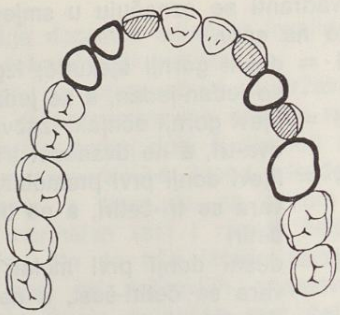

Sl. 226. Nadomjestak srednjeg sjekutića jednostranim, ali dvostrukim usidrenjem; to se preporučuje ako očnjak nije vitalan da bi se izbjeglo brušenje drugog vitalnog srednjeg sjekutića

zadatak ispunjen je samo ako se odstrane sve posljedice snižene okluzije. Točna dijagnoza i plan terapije dobivaju se najbolje na sadrenim odljevima čitavog zubala i njihovom analizom. Na temelju takve analize može se točno odrediti koliko izrasli antagonist treba skratiti, a koliko podići zube koji su u infraokluziji. Ovaj ekstremni primjer protetičke terapije dokazuje da i nadomjestak jednog zuba nije samo tehnički problem. Protetsko zbrinjavanje i u tom je slučaju terapija na osnovi poznavanja suvremene okluzijske dijagnostike.

Budući da se uvijek sa sigurnošću ne može znati hoće li ili neće nastati štetne posljedice, indikacija za fiksni nadomjestak i jednog lateralnog zuba postoji iz profilaktičkog razloga.

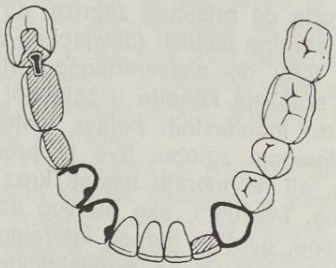

Sl. 227. Lijevo: privjesak sjekutića na donjem očnjaku; desno: s desne strane polufiksni inlej-most; zbog dva člana u mostu potrebno je dvostruko sidrenje, tj. na očnjaku i premolaru

Često se prakticira zatvaranje slobodnog prostora po sistemu privjesnog mosta, tj. član se dodaje na jedan nosač. To je statički svakako nepovoljno i sile poluge mogu rasklimati nosač. Takvo rješenje dolazi u obzir samo izuzetno kao kompromisno ako je opravdan razlog protiv preparacije obaju graničnih zuba.

Nema dvojbe da je statički uvijek *najpovoljnije rješenje obostrano sidrenje,* ali stanovite okolnosti mogu indicirati i odstupanje u tom smislu da se most fiksira *dvostrukim jednostranim sidrenjem.*

Odluka da li će se nadomjestak usidriti dvostrano ili jednostrano-dvostruko, ovisi o tome koji će se zub brušenjem manje oštetiti. Bolje je upotrijebiti nevitalan ili mnogo ispunjen zub nego nenačet zub. Poseban je problem *nadomjestak očnjaka.* U tom je slučaju most od prvog premolara do lateralnog sjekutića dovoljan samo ako je okluzija povoljna i uklonjena horizontalna žvačna komponenta, koja je u predjelu očnjaka osobito štetna. Zubni luk na tom mjestu naglo skreće, pa treba imati na umu da na most djeluju jake sile izvrtanja. Pri dubokom zagrizu treba uključiti i srednji sjekutić.

Za nadomjestak jednog zuba, osobito prednjeg, dolazi u obzir i jednostrano polufiksno sidrenje umjesto obostranog stabilnog sidrenja (sl. 211. i 212). Lateralni sjekutić, na primjer, može se čvrsto spojiti s krunicom na očnjaku, a polufiksno na velikom sjekutiću pomoću upirača u inleju. Taj upirač neutralizira vertikalno opterećenje privjeska koji djeluje na očnjak u smjeru izvrtanja i horizontalnu žvačnu komponentu koja okreće očnjak. Učinak je isti kao s obostranom stabilnom vezom.

Nadomjestak dvaju zuba

Za zatvaranje slobodnog prostora od dva zuba treba najmanje dva ili više nosača (sl. 227). Tijelo mosta leži između sidra, ili je mezijalni član mosta privjesak. Jedan zub kao nosač za dva privjeska ne dolazi ni u kojem slučaju

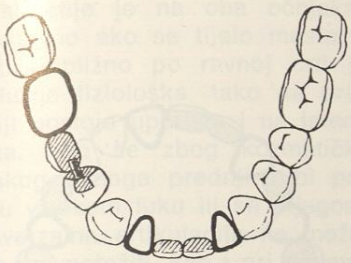

Sl. 228. Nadomjestak srednjih donjih sjekutića sa sidrima na lateralnim sjekutićima dovoljno je ako je spojnica sidara po približno ravnoj crti. Za nadomjestak drugog donjeg premolara dovoljan je polufiksni inlej-most.

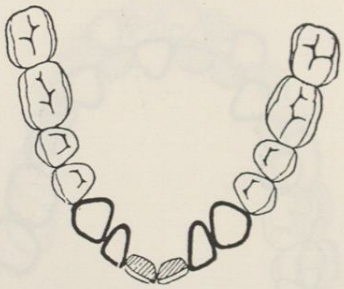

Sl. 229. Dvostrano i dvostruko sidrenje za nadomjestak srednjih sjekutića indicirano je pri visokom zubnom luku i nepovoljnoj korijenskoj morfologiji (sl. 189)

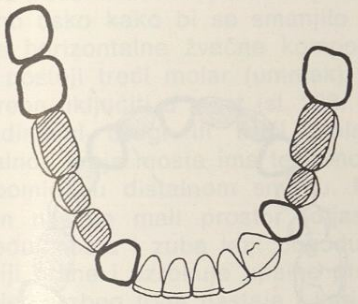

Sl. 230. Most od četiri člana (lijevo) i most od šest članova (desno). Broj međučlanova izjednačen je s brojem sidara, što predstavlja vrlo dobro raspoređeno opterećenje.

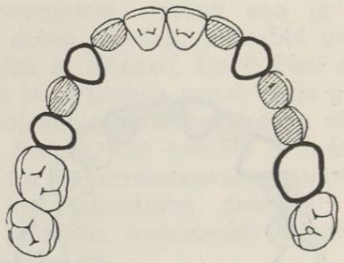

Sl. 231. Dva gornja mosta: u oba slučaja lateralni sjekutići mogu biti privjesci

u obzir. Samo u poligonskom sistemu može eventualno postojati omjer jedan nosač na dva međučlana.

Nadomjestak gornjih srednjih sjekutića sa sidrenjem na lateralnim sjekutićima dovoljan je samo ako je biološki faktor lateralnih sjekutića dobar, luk plitak i okluzija fiziološka (sl. 228). Pri većem opterećenju preporučuje se uključiti i očnjake (sl. 229).

Nadomjestak triju do četiriju zuba

Slobodan prostor od tri do četiri zuba stvara još veće teškoće (sl. 230—237). Tada nije uvijek dovoljno sidrenje samo na nosače koji omeđuju tijelo mosta. Ako nema *četiriju gornjih sjeku-*

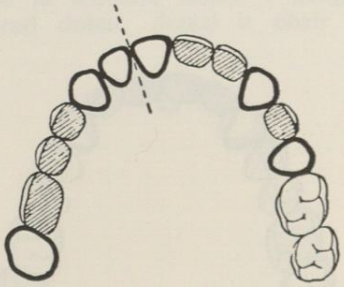

Sl. 232. Dva gornja mosta, svaki sa tri sidra i tri međučlana. Lijevi most mogao bi se izraditi i bez uključivanja lateralnog sjekutića; međutim, ne preporučuje se ostaviti izolirani zub između dva veća mosta jer bi naknadni nadomjestak toga zuba iziskivao skidanje jednog mosta ili obaju mostova

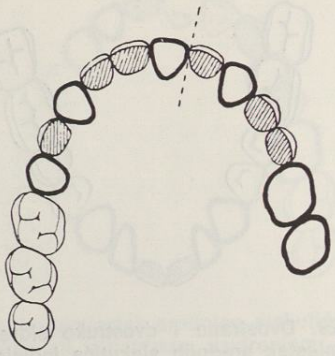

Sl. 233. Dva gornja mosta sa po tri sidra i tri međučlana; drugi molar uključen je u desni most ne samo zbog statičkog razloga, nego uglavnom da se spriječi štetni interdentalni prostor između molara koji bi s vremenom nastao distalnim pomicanjem tog zuba

Sl. 234. Desni most od osam članova, četiri sidra i četiri međučlana

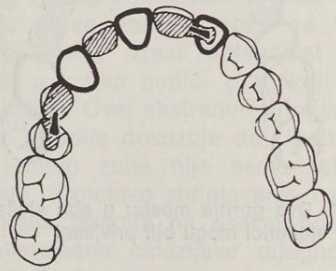

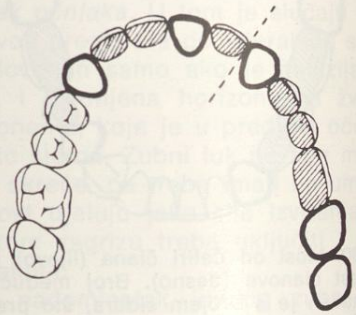

Sl. 235. Lijeva slika: polufiksni most sa dva inlej-sidra na krajnjim uporištima; desna slika: umnjak treba uključiti u most da nebi između molara nastao štetni međuprostor. Statički je bolje ako se prednji most spoji s lateralnim.

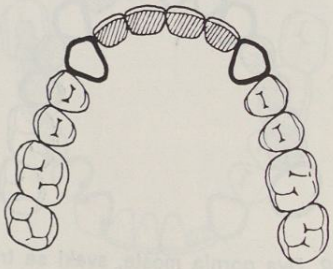

a

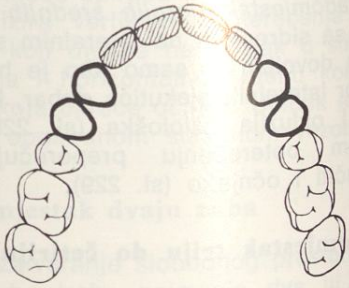

b

Sl. 236. Lijeva slika: pri plitkom zubnom luku i biološki punovrijednim očnjacima mogu se sva četiri sjekutića usidriti na oba očnjaka. Desna slika: pri visokom zubnom luku, osobito ako je korijenska morfologija nepovoljna, treba uporišta udvostručiti (sl. 189).

tića, sidrenje je na oba očnjaka dovoljno samo ako se tijelo mosta može izraditi približno po ravnoj crti i ako je okluzija fiziološka, tako da pri artikulaciji postoje uporišta i na lateralnim zubima. Ako se zbog kozmetičkog i fonetskog razloga prednji zubi postavljaju u visokom luku ili se dijagonalno-transverzalna artikulacija ne može dovoljno uravnotežiti, kao i pri nepovoljnoj korijenskoj morfologiji, dolazi u obzir povećanje broja uporišta uključenjem prvih premolara (v. »*Leriche*« str. 124).

Nije rijetkost da na lateralnoj strani treba nadomjestiti *oba premolara i prvi molar.* To se postiže mostom od očnjaka do drugog molara. Treba paziti da tijelo mosta bude izrađeno po ravnoj crti i relativno usko kako bi se smanjilo djelovanje horizontalne žvačne komponente. Ako postoji treći molar (umnjak), i njega treba uključiti u most (sl. 233. i 235). Pojedinačni drugi ili treći molar iza distalnog kraja mosta ima tendenciju da se pomiče u distalnom smjeru. Na taj način nastaje mali prostor (dijastema) između mosta i zuba koji pogoduje retenciji hrane i uzrokuje upalne procese. Nerijetko zbog toga nastaje i karijes ispod zubne krunice distalnog nosača.

Ako se u gornjoj čeljusti takav most nalazi sa svake strane, a zubi nosači su parodontozni, stabilnost se povećava transverzalnim *prekočeljusnim lukom* (sl. 222). Taj luk leži u predjelu prvog molara, s tijelom mosta spojen je vijkom ili etečmenom da ga terapeut, ako je potrebno, može skinuti (sl. 222). No

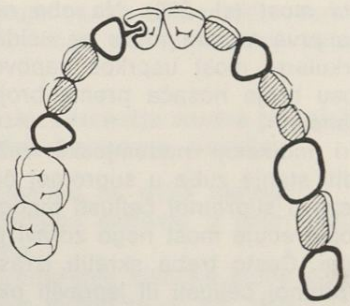

Sl. 237. Značenje gornjeg umnjaka ne treba potcijeniti: u tom slučaju umnjak omogućuje nadomjestak drugog molara

zbog slabe higijene ta se konstrukcija nerado primjenjuje.

Gubitak *četiriju lateralnih zuba* može se nadomjestiti mostom ako je treći molar dobro razvijen, a bezubi prostor normalan ili skraćen. Donji treći molar obično je prikladniji nosač nego gornji. Pri ovoj indikaciji treba uzeti u obzir i druge faktore, kao potpuni ili prekinuti zubni luk na kontralateralnoj strani, visinu intermaksilarnog prostora, dob, spol, profesiju, mogućnosti drugih nadomjestaka itd.

Ako je jedan od četiri međučlanova očnjak, treba uporišta sa svake strane udvostručiti (sl. 238).

Gubitak četiriju prednjih zuba i jednog očnjaka indicira *parcijalnu protezu,* samo se izuzetno može načiniti most s dva uporišta sa svake strane.

Ako je biološki faktor i poligonski raspored dobar, dolazi u obzir *polu-*

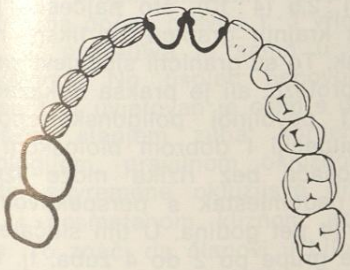

Sl. 238. Pomanjkanje očnjaka granični je slučaj za parcijalnu protezu, ali se sa četiri sidra može i fiksno riješiti

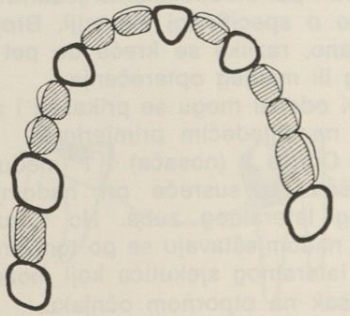

Sl. 239. Polukružni most pri povoljnom rasporedu uporišta

kružni most (sl. 239). Na oba očnjaka i oba prva molara može se usidriti semicirkularni most usprkos nepovoljnom odnosu broja nosača prema broju međučlanova.

Pri indikaciji nadomjeska važno je utvrditi stanje zuba u suprotnoj čeljusti. Proteza u suprotnoj čeljusti mnogo manje opterećuje most nego zdravi prirodni zubi. Često treba skratiti izrasli zub u suprotnoj čeljusti ili ispraviti okluziju. Ako se pacijent tome opire, treba mu objasniti korist i potrebu skraćenja.

Odnos uporišta prema među-članovima mosta

Sa stajališta opterećenja, ovaj se odnos može ovako prikazati:

Za planiranje mosta vrijedi u načelu pravilo da most treba da ima toliko međučlanova koliko i nosača, tj. da *na svaki nosač dolazi jedan međučlan tijela* mosta (odnos 1 : 1), odnosno na svaki nadomješteni zub jedan zub-uporište. Međutim, to je samo idealna shema od koje se često odstupa, ponajviše tako da na jedan nosač dolazi više od jednog međučlana, rjeđe manje. Manji je broj najčešće kod nadomjeska jednog lateralnog zuba, koji se usidri na dva zuba, s obje strane na jednog (2 : 1). U vidljivom predjelu katkada je prikladnije da se umjesto s obje strane nosači jednostrano udvostruče, npr. zbog korištenja jednog nevitalnog zuba.

Ti se odnosi kreću od 2 : 1 do 1 : 2,5, tj. od jednog međučlana na dva nosača do dva i pol međučlana na jedan nosač, ovisno o specifičnoj situaciji. Brojčano iskazano, razlike se kreću do pet puta većeg ili manjeg opterećenja.

Ovi odnosi mogu se prikazati i analizirati na slijedećim primjerima:

1. Odnos 2 (nosača) : 1 (međučlan) najčešće se susreće pri nadomjesku jednog lateralnog zuba. No i zubi u fronti nadomještavaju se po tom pravilu, osim lateralnog sjekutića koji može biti privjesak na otpornom očnjaku.

2. Odnos 1,5 : 1 (dotično 3 : 2) dolazi u obzir kad se 2 zuba nadomjeste na 3 nosača, npr. pri gubitku 16 i 13, ili 15 i 12 (što analogno vrijedi za sve ostale kvadrante, dakle 26 i 23, 36 i 33, 46 i 43).

Rješenja: 17, 10, 15, 14, 10 ili 16, 10, 14, 13, 10.

3. Idealan odnos 1 : 1 postoji pri gubitku 2 lateralna ili prednja zuba npr. oba premolara s nosačima na 13 i 16 ili 2 srednja sjekutića sa sidrenjem na lateralnima. To ne vrijedi za gubitak očnjaka.

Specijalan slučaj 1 : 1 su oba lateralna sjekutića kao članovi usidreni na oba srednja sjekutića. To se iznimno može izraditi ako su očnjaci već iskorišteni za lateralne mostove, ili ako su za srednje sjekutiće iz nekog razloga indicirane krunice.

4. Odnos 1 : 1,5 (2 : 3), dakle tri međučlana na dva nosača, vrlo je često rješenje bez rizika za statički i biodinamički faktor, ako su nosači dovoljno otporni. Tri lateralna međučlana uključuju otporni očnjak i drugi molar. Ako je prisutan treći molar, i taj se mora uključiti u mosnu konstrukciju. U tom slučaju odnos se mijenja u 1 : 1 (3 : 3). Ako je jedan od tri međučlana očnjak, situacija se bitno mijenja.

Gubitak očnjaka stvara uvijek tešku situaciju jer se tijelo mosta mora smjestiti po krivulji. Rješenje fiksnog mosta je u tome da se nosači zbog topografske situacije sa svake strane udvostruče, npr. 16, 15, 10, 10, 10 11, 21 (analogno vrijedi to za sve ostale kvadrante); odnos 2 : 1,5 (4 : 3), prema tome je broj nosača veći od broja međučlanova.

5. Fiksni most može se izraditi i pri odnosu 1 : 2 (odnosno 2 : 4, 4 : 8), pače i pri 1 : 2,5 (4 : 10), što najčešće predstavlja krajnju granicu za fiksni nadomjestak. To su granični slučajevi za mobilnu protezu, ali je praksa dokazala da se pri povoljnoj poligonsko-topografskoj situaciji i dobrom biološkom stanju nosača bez rizika može izraditi fiksni nadomjestak s perspektivom od najmanje pet godina. U tim slučajevima postoje grupe po 2 do 4 zuba, tj. tijelo mosta od 2 do 4 međučlana gdje je svaka grupa linijski (ili približno linijski) smještena.

Najpovoljniji slučaj takvog nadomjeska je gubitak svih sjekutića u gornjoj ili donjoj čeljusti uz postojeći očnjak i premolare.

U donjoj čeljusti je situacija povoljnija jer je spojnica nosača ravna crta, dok je u gornjoj manje-više krivulja.

U gornjem lateralnom predjelu mogu se četiri lateralna zuba samo iznimno nadomjestiti ako su korijeni i kruna umnjaka osobito dobro razvijeni. Donji umnjak obično je mnogo prikladniji kao nosač dugačkog tijela mosta. U oba slučaja treba širinu članova prilično reducirati. Ti su mostovi osjetljivi na bukolingvalne sile, pa se to djelomično kompenzira dodatkom jednog prednjeg zuba kao nosača. Uvjet za tijelo *mosta od 4 međučlana je očnjak kao jedan od nosača* i povoljna situacija na kontralateralnoj i suprotnoj strani. Ako ta situacija nije povoljna, bolje je izraditi mobilni nadomjestak.

Ako nedostaje 5 zuba, dakle tijelo mosta treba da ima *pet međučlanova,* u pravilu ne dolazi tada u obzir fiksni most. Ali fiksni nadomjestak može se izraditi i pri gubitku više od 4 zuba ako pojedinačno tijelo (međučlanovi) mosta nije dulje od 4 međučlana, a povoljna je topografska situacija i dobro biološko stanje zuba. Tako se gubitak od 2 do 4 premolara i svih sjekutića, dakle od 6 do 8 zuba, može nadomjestiti *polucirkularnim mostom.* Tada je odnos 1 : 2 (odnosno 3 : 6, 4 : 8). Dapače, i gubitak od 10 zuba, uz svega 4 preostala, može se nadomjestiti polucirkularnim mostom, pa je odnos 1 : 2,5 (4 : 10). Uvjet je prisutnost i besprijekorno biološko stanje očnjaka i drugih molara. Prema tome je primjena općeg pravila 1 : 1 vrlo relativna, tj. provediva je samo u nekim slučajevima. No uspjeh nepovoljnijeg odnosa 1 : 1 uvjetovan je osim s dobrim biološkim stanjem zuba, korijenskom morfologijom, pravilnom okluzijom na temelju suvremene okluzijske dijagnostike i nesmetanom kliznom artikulacijom. To znači da članovi u bilo kojoj kretnji ne smiju biti izloženi opterećenju izvan duljinske osi zuba, drugim riječima, žvačne plohe sidara i međučlanova ne oblikuju se po anatomskim karakteristikama nego po funkcijskoj potrebi.

Dopunska retencija mosta pri niskim kliničkim krunama nosača

Primjenjuju se dvije metode:

1. *dodatno sidrenje u fisuri* okluzijske plohe,
2. *produženje kliničke krune* elektrokirurškom metodom (v. str. 182).

Problem sidrenja mosta na niskim, nedovoljno izraslim ili abrazijom skraćenim kliničkim krunama lateralnih zuba iziskuje posebnu pažnju u pronalaženju mogućnosti povećanja retencijske površine. Pojam retencijska površina identičan je pojmu fiksacijska površina. Intraradikularno sidrenje, uz prethodnu devitalizaciju zubne pulpe, nije biološki postupak i ostaje kao krajnje sredstvo ako intrakoronarnim sidrenjem bez devitalizacije nije moguće ostvariti bolje rješenje.

Produbljivanjem okluzijskih fisura lateralnih zuba nosača za oko 2 mm, uz prethodnu rendgensku kontrolu, može se postići prosječno povećanje stvarne retencijske površine za 25 do 30%, a to već bitno mijenja odnos štetnih sila prema silama otpora, mnogo više nego to brojke iskazuju. Ubrušavanje fisura iznad 2 mm dovodi najčešće u opasnost pulpu, pa tu granicu ne treba prijeći (sl. 240. i 241).

Preparacija fisure izvodi se tako da lateralni zidovi budu međusobno paralelni i okomiti na ravno dno kaviteta širine 2 do 3 mm. Takav oblik omogu-

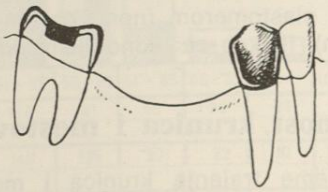

Sl. 240. Pojačanje retencije krunice centralnim inlejom kojim se povećava retencijska ploha

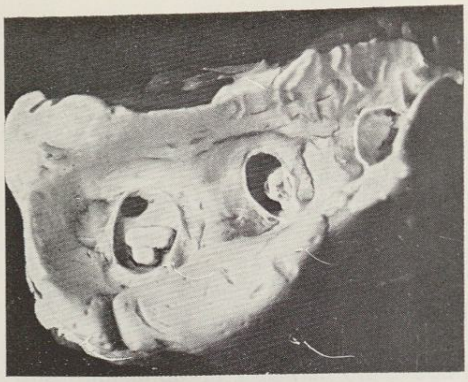

Sl. 241. Otisak elastomerom za krunicu s intrakoronarnom retencijom

ćava, osim povećanja retencijske površine, i najveće iskorištenje stupnja mehaničkog sidrenja jer pridonosi povećanju otpora na štetne horizontalne komponente žvačnih sila.

Visina bočnih zidova kaviteta glavni je faktor koji prema matematičkim proračunima pridonosi povećanju retencijske površine bataljka, a oblik kaviteta značajan je faktor povećanja stupnja mehaničko-statičkog sidrenja.

Dalje povećanje retencijske moći postiže se urezivanjem vertikalnog *žlijeba na mezijalnoj i distalnoj plohi* na način koji je uobičajen za tročetvrtinsku krunicu.

Krunica-sidro mosta izrađuje se s lijevanom griznom površinom koja prema bataljku, dakle s unutrašnje strane, ima nastavak, koji kao inlej ispunjava i slijedi oblik prepariranog kaviteta.

Otisak za krunicu izvodi se klasičnom metodom s adaptiranim definitivnim prstenom i kerom kao za dvodijelne krunice, nekom suvremenom metodom otiska elastomerom (npr. voskom i silikonom), ili kao za jednodijelne krunice.

Trajnost krunica i mostova

Vrijeme trajanja krunica i mostova kao i analiza uzroka njihova propadanja daju nam važne podatke o tome na koje okolnosti treba obraćati pažnju pri njihovoj izradi. Ima mnogo uzroka koji vode do funkcijskog neuspjeha, a to znači nasilnog skidanja fiksnog nadomjeska. *Po redoslijedu učestalosti* dolaze u obzir: karijes nosača i njegove posljedice; nepravilan odnos ruba krunice prema gingivi i posljedice toga; popuštanje retencije; abrazija legure ili akrilata; parodontalna oboljenja; povećana pomičnost nosača; loša estetika zbog promjene boje materijala; lom člana mosta ili lom na mjestu lemljenja.

Prosječni vijek trajanja, prema nekim statistikama, iznosi deset godina. Relativno najkraći vijek imaju mostovi s akrilatnom fasetom, i to šest godina, dok mostovi s punim metalnim krunicama traju prosječno 10 godina. Iznenađuje da najdulje traju frontalni mostovi od očnjaka do očnjaka, na temelju čega se može zaključiti da je suvišno za taj slučaj često preporučivano uključivanje premolara. Najveći broj neuspjeha prouzročen je karijesom zuba nosača (37%), na drugom je mjestu popuštanje retencije (24%). Zbog parodontalnog oboljenja skidano je samo 7% mostova.

Polucirkularni mostovi, izrađeni četrdesetogodišnjacima, traju prosječno deset godina, no zbog retrakcije sluznice trebalo bi ih ponoviti prosječno nakon šest godina. Općenito se može reći da nosači mostova traju relativno dulje nego retencijski zubi za djelomične proteze jer je imobilizacija s mostom bolja.

Međutim, trajnost mosta nije istovjetna s funkcionalnošću nadomjeska i sigurnošću (zaštićenošću) zuba nosača. Stoga predugotrajna upotreba mosta, koji tehnički i ne mora biti oštećen ili dotrajao, može proizvesti štetne posljedice po zub, po okolicu pa i po zglobno-mišićnu funkciju. Što se tiče zuba nosača, poznato je, osobito kod djelomičnih krunica, da dugotrajna upotreba mosta često uništi zub nosač tako da je nemoguće obnoviti most iste indikacije.

Stoga treba fiksne nadomjeske nakon stanovitog vremena (2—5 godina) upotrebe podvrći stalnim pregledima najmanje svakih 6—12 mjeseci.

Samo stručna kontrola može ocijeniti stvarnu funkcijsku vrijednost nadomjeska i vrijeme njegove dotrajalosti, odnosno potrebe njegove pravodobne zamjene.

Vrste mostova u naših pacijenata s obzirom na dob, spol i lokalizaciju

Na našem materijalu analizirali smo kretanje primjene, tj. učestalost izrade metalnih mostova u odnosu na spol i lokalizaciju u ustima, a prema standardnim dobnim skupinama. Ovaj materijal odnosi se na vremensko razdoblje od 1964. do uključivo 1972. god. dakle na punih *devet godina.* Cilj nam je da na temelju statistike upozorimo na neke pojave koje se izvjesnom redovitošću pojavljuju na tako opsežnom materijalu. Ove fenomene smatramo vrlo zanimljivim i indikativnim, te mogu dobro poslužiti kako za daljnje studije tako i za vrednovanje uspješnosti radnih metoda.

G r a f i k o n 1 (sl. 242). Ovaj prikaz pokazuje kretanje primjene svih vrsta metalnih mostova prema spolu, a po dobnim skupinama. Karakteristično je značajno prevladavanje ženskih pacijenata (bijeli stupac) nad muškim u odnosu 61,8 : 38,2% u svim dobnim skupinama, osim u dobnim skupinama od 66 godina dalje, u kojima blago prevladavaju muškarci. Osim toga vidljivo je da se najveći broj mostova izrađuje u oba spola u dobi od 21. do 45. odnosno 50. godine.

G r a f i k o n 2 (sl. 243). Ovaj grafikon prikazuje učestalost izrade metalnih mostova prema lokalizaciji u ustima, bez obzira na spol, a po pojedinim dobnim skupinama. Mostove smo podijelili na lateralne (koso šatiran stupac), prednje (vodoravno šatiran stupac) i mješovite (bijeli stupac). Vidljivo je već na prvi pogled da je lateralnih mostova izrađeno znatno više nego miješanih, a pogotovo značajno više nego prednjih. Taj trend uglavnom je prisutan u svim dobnim skupinama, osim u krajnjoj najmlađoj i u najstarijima.

Neke specifične odnose mostova po lokalizaciji prema spolu i dobi pokazat će detaljnije naredni grafički prikazi.

G r a f i k o n 3 (sl. 244). Iz ovog grafikona uočljiva je izrazita prevlast žena. Osim toga vidi se vrlo postupno smanjenje broja prednjih metalnih mostova s povećanjem životne dobi pacijenata. Značajan broj prednjih metalnih mostova izrađuje se u dobi od 15. do 20. godine i općenito veći broj prednjih metalnih mostova u dobnim skupinama od 15. do 45. godine. Broj mostova koji se izrađuju do 35. godine iznosi više od 50% od svih izrađenih prednjih mostova. Relativ-

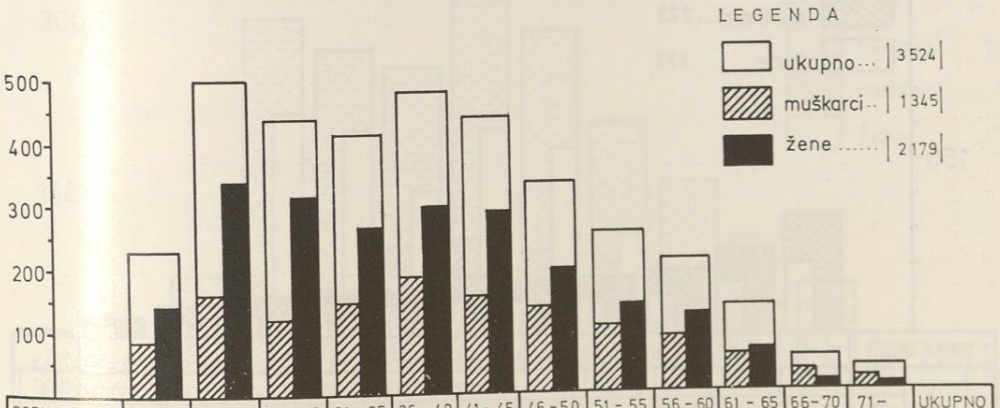

DOBNA GRUPA			15 - 20	21 - 25	26 - 30	31 - 35	36 - 40	41 - 45	46 - 50	51 - 55	56 - 60	61 - 65	66 - 70	71 -	UKUPNO
MOSTOVI METALNI	M.	APS.	85	160	123	147	181	155	141	110	91	65	30	23	1345
		%	14,6				16,7				6,9				38,2
	Ž.	APS.	145	340	316	263	298	286	195	146	125	67	22	10	2179
		%	30,2				26,2				5,4				61,8
UKUPNO		APS.	230	500	439	410	479	441	336	256	216	132	52	33	3524
		%	44,8				42,9				12,3				100

Sl. 242. — grafikon 1

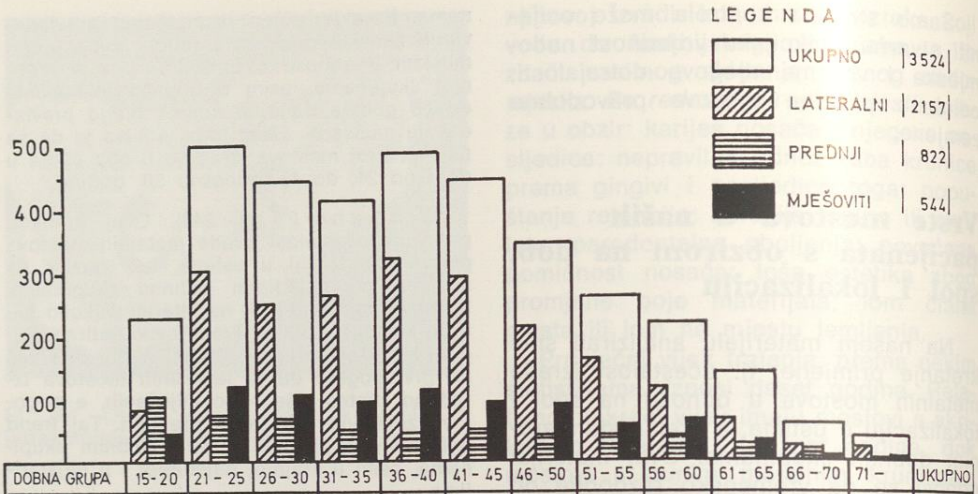

	DOBNA GRUPA	15-20	21-25	26-30	31-35	36-40	41-45	46-50	51-55	56-60	61-65	66-70	71-	UKUPNO
MOSTOVI METALNI	LATERALNI	81	304	275	262	323	296	214	161	117	77	25	22	2157
	PREDNJI	103	74	58	50	48	52	38	37	37	27	17	4	822
	MJEŠOVITI	46	122	106	98	108	93	84	58	62	28	10	7	545
UKUPNO		230	500	439	410	479	441	336	256	216	132	52	33	3524

Sl. 243. — grafikon 2



	DOBNA GRUPA		15-20	21-25	26,-30	31-35	36-40	41-45	46-50	51-55	56-60	61-65	66-70	71 i +
METALNI PREDNJI	UKUPNO	APS.	103	74	58	50	48	52	38	37	37	27	17	4
		%	285 = 52,3 %				175 = 32,1 %				85 = 15,6 %			
	M.	APS.	42	29	24	18	17	19	13	16	20	13	9	3
		%	113 = 20,7 %				65 = 11,9 %				45 = 8,3 %			
	Ž.	APS.	61	45	34	32	31	33	25	21	17	14	8	1
		%	172 = 31,6 %				110 = 20,2 %				40 = 7,3 %			

Sl. 244. — grafikon 3

Sl. 245. — grafikon 4

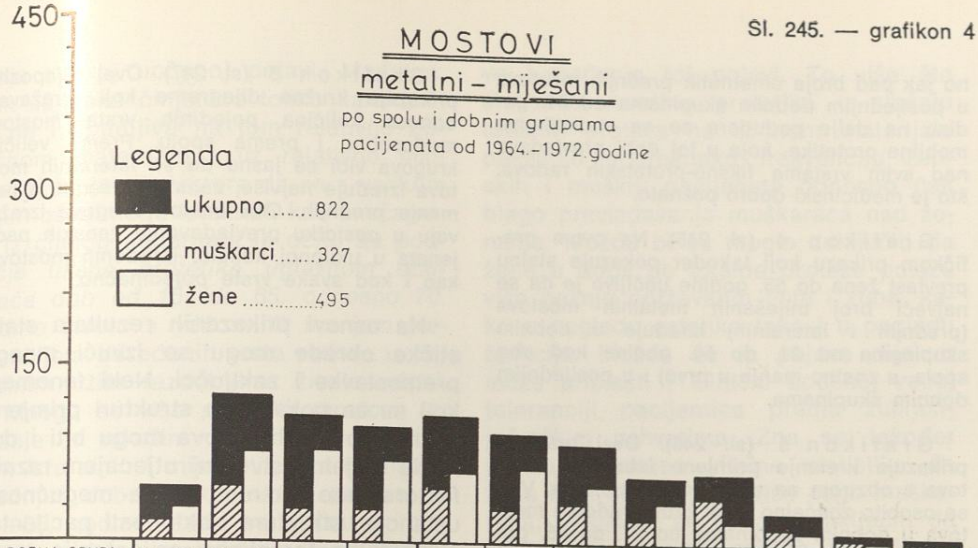

			DOBNA GRUPA	15 – 20	21 – 25	26 – 30	31 – 35	36 – 40	41 – 45	46 – 50	51 – 55	56 – 60	61 – 65	66 – 70	71 i +
METALNI MIJEŠANI	UKUPNO	APS.		46	122	106	98	108	93	84	58	62	28	10	7
		%		372 = 45,3 %				343 = 41,7 %				107 = 13,0 %			
	M.	APS.		18	46	28	32	47	29	33	22	43	17	8	4
		%		124 = 15,1 %				131 = 15,9 %				72 = 8,8 %			
	Ž	APS.		28	76	78	66	61	64	51	36	19	11	2	3
		%		248 = 30,2 %				212 = 25,8 %				35 = 4,2 %			

Sl. 246. — grafikon 5

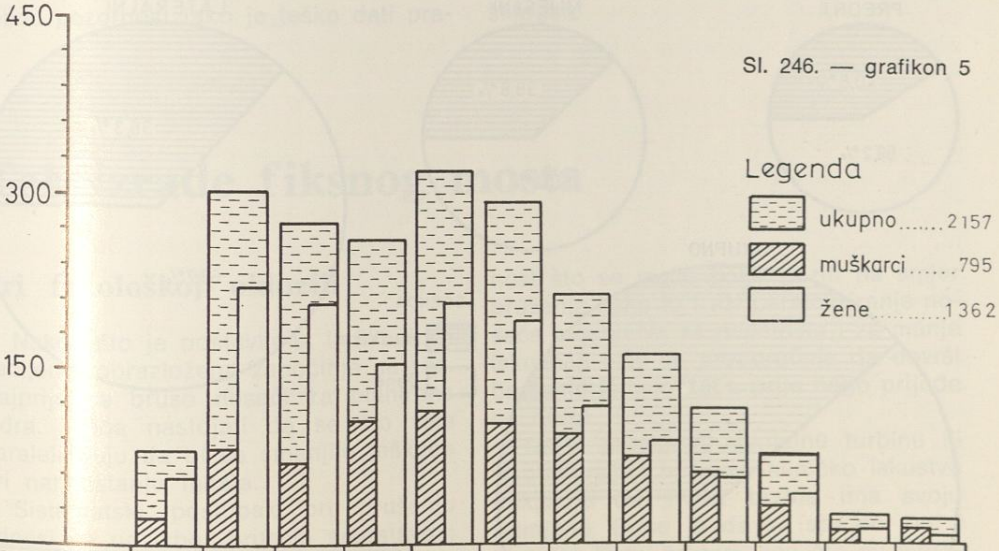

			DOBNA GRUPA	15 – 20	21 – 25	26 – 30	31 – 35	36 – 40	41 – 45	46 – 50	51 – 55	56 – 60	61 – 65	66 – 70	71 i +
METALNI LATERALNI	UKUPNO	APS.		81	304	275	262	323	296	214	161	117	77	25	22
		%		922 = 42,7 %				994 = 46,1 %				241 = 11,2 %			
	M.	APS.		25	85	71	97	117	107	95	72	62	35	13	16
		%		278 = 12,9 %				391 = 18,1 %				126 = 5,8 %			
	Ž.	APS.		56	219	204	165	206	189	119	89	55	42	12	6
		%		644 = 29,8 %				603 = 28,0 %				115 = 5,4 %			

no jak pad broja umetnutih prednjih mostova u posljednjim dobnim skupinama od 61. godine na dalje podudara se sa statistikama mobilne protetike, koja u toj dobi prevladava nad svim vrstama fiksno-protetskih radova. što je medicinski dobro poznato.

Grafikon 4 (sl. 245). Na ovom grafičkom prikazu koji također pokazuje stalnu prevlast žena do 55. godine uočljivo je da se najveći broj miješanih metalnih mostova (prednjih i lateralnih) izrađuje u dobnim skupinama od 21. do 50. godine kod oba spola, a znatno manje u prvoj i u posljednjim dobnim skupinama.

Grafikon 5 (sl. 246). Ovaj grafikon prikazuje kretanje primjene lateralnih mostova s obzirom na spol i dob pacijenta. Vidi se osobito značajno velik broj izrađenih mostova u dobnim skupinama od 21. do 45. godine kod oba spola, zatim gotovo pravilan stalni pad prema starijoj dobi, a posebno mali broj u najstarijim dobnim skupinama. Relativno malo takvih mostova izrađuje se i u dobi od 15. do 20. godine. I ovdje gotovo u svim dobnim skupinama prevladavaju žene.

Grafikon 6 (sl. 247). Ovaj dijapozitiv prikazuje kružne dijagrame koji izražavaju odnose količina pojedinih vrsta mostova međusobno i prema spolu. Prema veličini krugova vidi se jasno da se lateralnih mostova izrađuje najviše, zatim miješanih, a najmanje prednjih. Crni sektori krugova izražavaju u postotku prevladavanje ženskih pacijenata u ukupnoj količini izrađenih mostova, kao i kod svake vrste pojedinačno.

Na osnovi prikazanih rezultata statističke obrade mogu se izvući mnoge pretpostavke i zaključci. Neki fenomeni koji su se pokazali u strukturi primjene fiksno-protetskih radova mogu biti i donekle umjetno stvoreni utjecajem raznih faktora, kao što su: radne mogućnosti ustanove, struktura i sklonosti pacijenta, subjektivna terapijska orijentacija terapeuta, ekonomske mogućnosti itd. Posebni utjecaj može vršiti zdravstveni odgoj pacijenata i dr. Stoga se ne treba prenagliti u davanju određenog tuma-

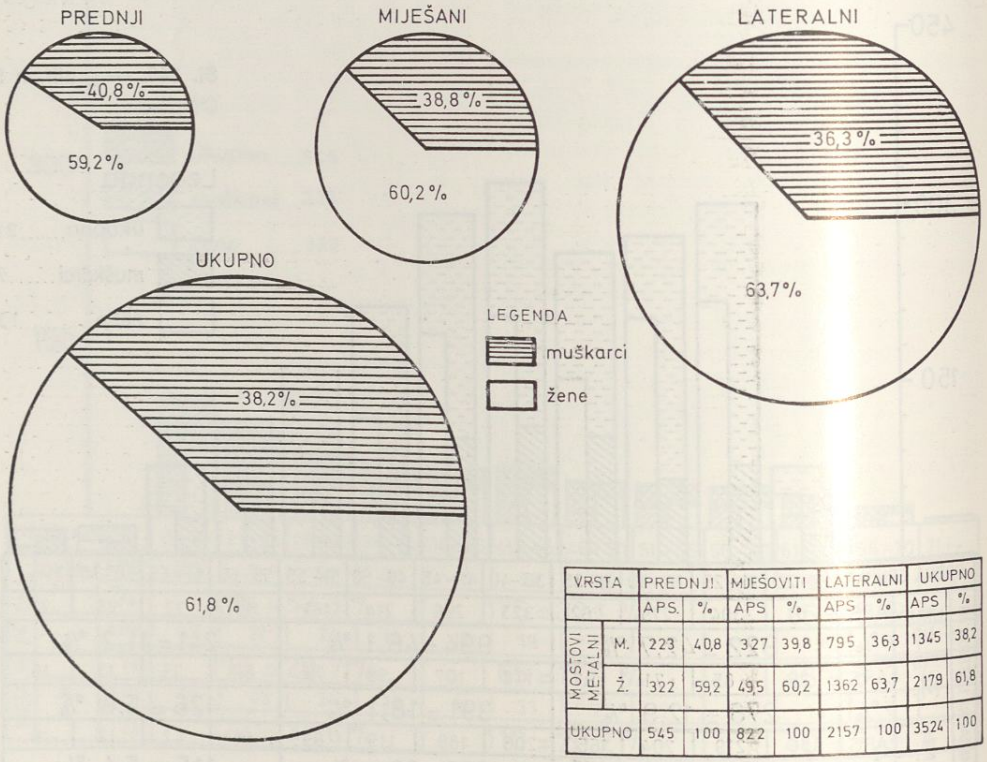

VRSTA		PREDNJI		MIJEŠOVITI		LATERALNI		UKUPNO	
		APS.	%	APS	%	APS	%	APS	%
MOSTOVI METALNI	M.	223	40,8	327	39,8	795	36,3	1345	38,2
	Ž.	322	59,2	495	60,2	1362	63,7	2179	61,8
UKUPNO		545	100	822	100	2157	100	3524	100

Sl. 247. — grafikon 6

čenja svakoj uočenoj pojavi. Međutim, ipak su neke činjenice toliko karakteristične i upadljive na tom relativno opsežnom materijalu i uz relativno mali utjecaj umjetnih faktora da se s velikom sigurnošću mogu istaknuti kao značajne.

Iz cijelog materijala je očito da *područje fiksne protetike uglavnom obuhvaća dob od 15. do 65. odnosno 70. godine života* s većom ili manjom frekvencijom određenih vrsta radova u pojedinim užim razdobljima životne dobi.

Mnogo se više *prednjih mostova* izrađuje u mlađim dobnim skupinama, dok *lateralnih* i miješanih ima najviše u srednjim dobnim skupinama, pa sve do 60—65. godine, kada se počnu primjenjivati mobilno-protetski radovi. Od mostova se najviše izrađuju lateralni, vjerojatno zbog bržeg gubitka lateralnih zuba, ali i zato što se pridaje veliko značenje restauraciji žvačne funkcije. U svim vrstama fiksno-protetskih radova uočljiv je *značajno veći broj ženskih pacijenata.* Ovo izuzetno karakteristično prevladavanje žena privlači posebnu pozornost iako je teško dati pravo tumačenje toj pojavi. To više što statistike mobilne protetike u slučaju totalnih proteza na sličnom materijalu pokazuju podjednaku frekvenciju ženskih i muških pacijenata odnosno čak blago prevladavanje muškaraca nad ženama. Možda bi se moglo zaključiti da žene u doba do totalne proteze polažu više pažnje održavanju usta i zuba, kako u pogledu estetike tako i u pogledu funkcije. Možda se ta pojava dijelom može pripisati i klinički uočenoj većoj toleranciji pacijentica prema zubnoliječničkim zahvatima. Zna se također prema podacima vitalne statistike da žena ipak nema toliko više nego muškaraca. Moglo bi se nadalje zaključiti da se možda ženama znatno više kvare zubi nego muškarcima, ali to je najmanje siguran zaključak, jer bi po tome onda žene dobivale i više mobilno-protetskih radova. Može se konačno zaključiti da se muškarcima općenito premalo pruža fiksno-protetska pomoć, što može biti u izvjesnoj korelaciji s većim brojem gastrointestinalnih oboljenja muškaraca.

Tok izrade fiksnog mosta

Pri fiziološkoj okluziji

Nakon što je postavljena indikacija i pacijentu obrazložena započinje se rad. Najprije se bruse nosači za planirana sidra. Treba nastojati da se što više paraleliziraju da bi se smanjile teškoće pri namještanju mosta.

Sistematski postupak pri brušenju odnosi se na izbor brusnih sredstava i na redoslijed brušenja ploha. Mnogo se vremena gubi čestim mijenjanjem brusnih sredstava, stoga *iskusni terapeut* brusi analogne plohe na svim zubima istim kamenčićem. Tek kada je ta faza na tim zubima završena, mijenja se brusno sredstvo za slijedeću fazu. Pored racionalnosti to ima i tu prednost što se može bolje paziti na smjer brušenja kako to traži paraleliziranje nosača mosta. No za *početnika* i za manje iskusnog više se preporučuje da dovrši brušenje jednog zuba prije nego prijeđe na drugi.

Da li primijeniti dentalnu turbinu ili visokoturažnu bušilicu, kliničko iskustvo dokazuje da svaka brzina ima svoju primjenu. Bitno je da se spriječi bol i biološki štetni faktori, kao što su vibracija i povišenje temperature u zubu, faktori koji ovise o brzini okreta, o pritisku na zub, hlađenju i oštrini brusnih sredstava (v. str. 13—17).

Otisak za sidra mosta, budući da se radi o krunicama ili inlejima, u načelu je isti kao što je opisan za krunice, uz

uvjet da je vertikalna i horizontalna dimenzija fiziološki određena, pravilna i da je ne treba promijeniti.

U laboratoriju izrađena sidra stave se na bataljak i ispituje se: njihov odnos prema gingivi; dodirne točke/plohe sa susjednim zubima; okluzija i klizne kretnje. Treba imati na umu da se *istodobnim brušenjem svih lateralnih zuba u istoj čeljusti snižava međučeljusni prostor.* Stoga treba najprije izraditi samo jedno sidro u prvotnoj visini okluzije, a zatim se po toj visini izrađuju ostala. To znači da se za most od očnjaka do drugog molara najprije brusi drugi molar i izradi krunica, a zatim se brusi očnjak. Otisak za krunicu na očnjaku izvodi se s privremeno, ali sigurno namještenom krunicom na drugom molaru.

Za *laboratorijsku izradu* tijela mosta izvadi se otisak s namještenim sidrima. Za taj otisak sadra je još uvijek prikladan materijal. Sidra treba da su u sadri nepomično fiksirana i da imaju sigurna ležišta, a sadra je materijal koji to najviše osigurava. Treba istaknuti da alginati nisu za ovu svrhu prikladan materijal. Elastomeri su prikladniji od alginata, ali u pogledu sigurnog ležišta krunice u otisku sadra ima prednost pred elastičnim materijalima. Sadra treba da je dovoljno tvrda prije nego se izvadi iz usta. Ako su nosači paralelni, sidra ostaju pri vađenju u svojim sadrenim ležištima. Ipak treba provjeriti nisu li se pri vađenju pomakla i po potrebi utisnuti ih u ležište. *Kontrola pravilnog ležišta krunica u otisku uvjet je za daljnji uspješan rad.* Obično se sadreni otisak lomi u više komadića, koje treba sastaviti, ali tek pošto potpuno stvrdnu. Sidra koja ne ostanu u otisku stave se naknadno u sadreni negativ koji se prethodno dobro očisti od mrvica sadre. Sadreni se otisak odlije u tvrdoj sadri i na tako dobivenom odljevu nastavlja se rad.

Otisak za most s namještenim sidrima može se izvoditi na dva načina. Prvi je način *bimaksilarni otisak zagrizom u sadri*. Treba provjeriti je li pacijent zagrizao u centralnoj okluziji, što se može ustanoviti po utvrđenoj interkuspidaciji zuba na kontralateralnoj strani prije otiska. Česta je greška da se pacijentu stavi u usta previše sadre, više nego je potrebno da se obuhvati raspon mosta i susjedni prirodni zubi. Za prednji most potreban je otisak čitave fronte da bi se zubi oblikovali analogno oblicima prirodnih zuba s druge strane zubnog luka. Ako se pri zagrizu sadra drobi u komadiće, a to se događa pri inlej-mostu, prednjem *mostu u dubokoj okluziji, velikom rasponu mosta i niskom međučeljusnom prostoru,* dobiva se radni model ovako: žlicom ili polužlicom uzima se otisak preko sidara i susjednih zuba, a eventualno preko fronte i kontralateralne strane. Pomak krunica za vrijeme otiska bez zagriza sprečava se pričvršćenjem sidra na bataljku privremenim cementom ili voskom tako da krunice pravilno i nepomično sjede na bataljku.

Najmanja promjena ležišta sidara u otisku poremećuje okluziju gotove konstrukcije. Osim toga potreban je otisak sa suprotne strane, koji se dobiva sadrom, alginatom ili silikonom. Međusobni odnos suprotnih čeljusti određuje se zagrizom u vosku. *Zagriz u vosku* dobiva se s namještenim krunicama prije sadrenog otiska ovako: na ugrijanu ploču od crvenog voska stavi se kositrena folija; vosak se savije do debljine malog prsta. Omekšani voštani svitak stavi se na zube suprotne čeljusti i pacijent zatvori usta u centralnoj okluziji. Terapeut pritiskuje svitak s vestibularne strane, a prethodno po mogućnosti i s unutrašnje. Zatim se vosak ohladi vodom. Ako je raspon mosta malen, voštani je zagriz dovoljan i za model suprotne čeljusti, ali za veći raspon bolje je uzeti i posebni otisak suprotne čeljusti.

Ako postoje otisci obiju čeljusti i dovoljan broj zuba u interkuspidaciji, odnos se određuje po toj interkuspidaciji i bez zagriza u vosku.

Za određivanje visine *nesmetane klizne kretnje* za manje mostove, osobito u fronti, preporučuje se slijedeći postupak (sl. 248): individualna bočna kret-

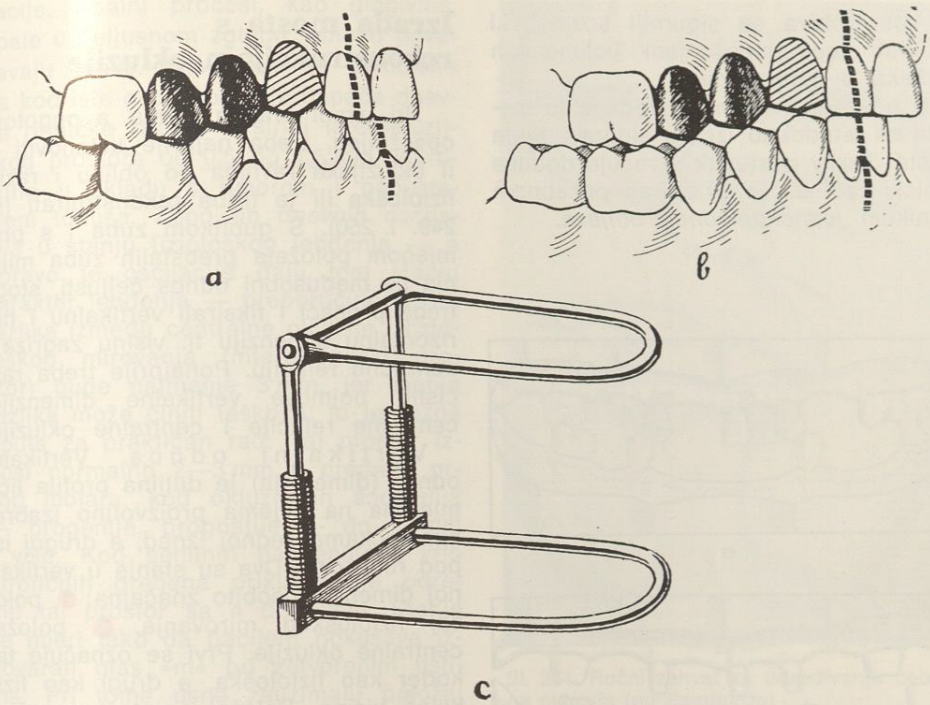

Sl. 248. a) Desni očnjak kao privjesak na oba premolara prividno je prekratak, b) dekstrolateralna klizna kretnja dokazuje da je duljina pravilno određena, c) ta je duljina dobivena u artikulatoru koji omogućuje svestrano slobodne kretnje (*Balters* ili slični).

nja označuje se na pacijentu tako da se na jednom paru proizvoljno izabranih antagonista povuče vertikala (sl. 248. b) i ta se situacija prenosi na modele. Sadreni odljevi montirani su u artikulatoru s pomičnom osovinom (*Balters, Orthomat-univerzal* (sl. 248. c). U centralnoj okluziji ta je vertikala prelomljena (sl. 248. a). Tada se svestrano pomičan artikulator pokreće tako da se prelomljena crta opet podudara u istoj vertikali kao u ustima (sl. 248. b). Po tom stavu modelira se član mosta.

Za mostove s velikim rasponom i za polucirkularne mostove bolje je da se zagriz izvede kao za parcijalnu protezu, tj. sa šablonom i voštanim ili akrilatnim bedemom.

Treba paziti da se *šablona pri zagrizu ne pomakne,* što ovisi o obliku čeljusti. Plosnato nepce sa slabo razvijenim tuberom pogoduje tome, pa se preporučuje ležaj šablone osigurati kvačicom. Ako se most sastoji od lateralnog i prednjeg dijela, za početnike je sigurnije da se izrađuje postepeno; najprije se izradi metalni kostur za lateralni dio, stavi u usta, pa ponovo izvodi otisak za prednji dio. Postepeni postupak smanjuje mogućnost laboratorijskih grešaka, osobito kontrakciju pri lemljenju tijela mosta s većim brojem sidara i znatno olakšava pronalaženje greške.

Metalni kostur stavi se u usta i ispita okluzija i artikulacija. Ne smije se propustiti da se ispituju klizne kretnje i zanemari traumatogena artikulacija. Takvo stanje previše opterećuje uporišta i znatno skraćuje trajnost mosne konstrukcije. Pošto se ispita metalni kostur mosta, izabere se boja za keramičke ili akrilatne fasete. Prije toga očiste se pacijentovi zubi od naslaga i ovlaže. Treba imati na umu da je boja na zubnom vratu tamnija nego na incizalnom rubu. Tvorničkim akrilatnim fa-

setama dobiva se sigurniji kozmetički rezultat nego miješanjem polimerskih prašaka u laboratoriju.

U posljednje vrijeme izrađena je metoda za istodobnu izradu sidara i tijela mosta. Takav postupak skraćuje doduše klinički rad, ali je uvjetovan posebnom tehnikom *jednokomadnog odljeva.*

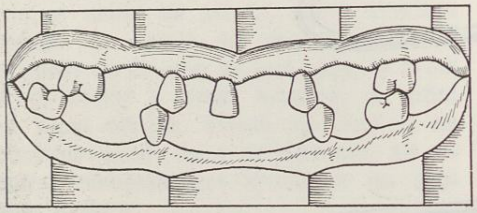

a

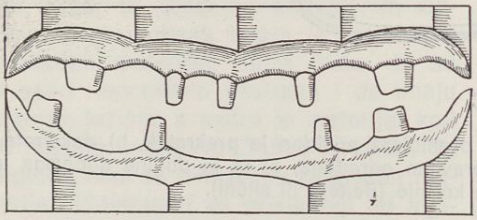

b

Sl. 249. a) Kao posljedica djelomičnog gubitka zuba nastaje poremećaj u poretku i okluziji, b) prikladnim određivanjem vertikalne dimenzije i prebrušavanjem zuba dobivaju se uvjeti za pravilan nadomjestak

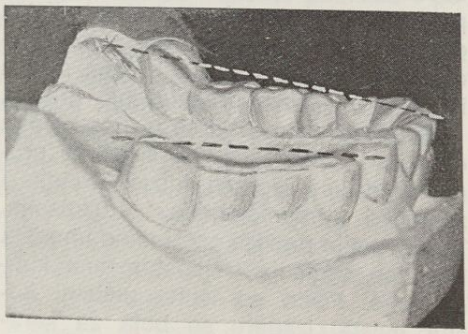

Sl. 250. Dva lateralna mosta; međučlanovi desnog mosta nalaze se u znatnoj infraokluziji, isto i djelomično međučlanovi lijevog mosta; distalni nosač lijevog mosta je u supraokluziji, pa je time čitava okluzija neuravnotežena

Izrada mosta s rekonstrukcijom okluzije

Pri izradi svakog mosta, a pogotovo opsežnijeg, treba najprije ustanoviti je li okluzijska ravnina po obliku i razini fiziološka ili je treba rekonstruirati (sl. 249. i 250). S gubitkom zuba i s promjenom položaja preostalih zuba mijenja se međusobni odnos čeljusti, stoga treba pronaći i fiksirati vertikalnu i horizontalnu dimenziju tj. visinu zagriza i centričnu relaciju. Ponajprije treba raščistiti pojmove vertikalne dimenzije, centrične relacije i centralne okluzije.

Vertikalni odnos. Vertikalni odnos (dimenzija) je duljina profila lica mjerena na dvjema proizvoljno izabranim točkama, jednoj iznad, a drugoj ispod rime oris. Dva su stanja u vertikalnoj dimenziji osobito značajna: 1. položaj fiziološkog mirovanja, 2. položaj centralne okluzije. Prvi se označuje također kao fiziološka, a drugi kao fizikalna visina. Položaj fiziološkog mirovanja nastaje u tonusnoj ravnoteži mišića zatvarača i otvarača, pri čemu se donja čeljust nalazi u optimalnom kraniokaudalnom položaju. No taj položaj nije sasvim stabilan nego oscilira, stoga je pravilnije nazivati ga stanjem fiziološkog lebđenja.

Glavni kriterij za određivanje vertikalne dimenzije je pronalaženje *položaja fiziološkog lebđenja.* Taj položaj ovisi u velikoj mjeri o položaju glave, a kriterij za položaj glave je horizontalna Camperova crta. Položaj lebđenja ocjenjuje se u sjedećem ili stojećem stavu, a *glava pri tome ne smije biti naslonjena.* Primjena položaja glave, antefleksija ili retrofleksija, mijenja stanje fiziološkog lebđenja, odnosno mijenja interokluzijski prostor, jer su žvačni i rameni mišići funkcijski povezani. Stanje fiziološkog lebđenja nije nepromjenljivo, iako je takvo mišljenje dulje vrijeme prevladavalo.

Tonična inervacija mišića, a s time i osnovni položaj mandibule ovisi o egzogenim i endogenim faktorima, kao što su opće zdravstveno stanje, položaj glave, san, psihički faktor i bolne sen-

zacije. Upalni procesi, kao gingivitis, upale u čeljusnom zglobu, obično povećavaju tonus. Mjerenjem je dokazano da kod iste osobe postoje dapače dnevne ritmičke razlike u širini interokluzijskog prostora od 0,5 do 1,5 mm, vjerojatno u skladu s umorom i popuštanjem tonusa. Zbog tih *dnevnih oscilacija* u stanju fiziološkog lebđenja — a upravo te oscilacije daju tom stanju karakter lebđenja — preporučuje se da razlika između centralne okluzije i fiziološkog mirovanja (interokluzijski prostor) bude najmanje 3 mm, jer manja razlika može činiti teškoće; to je važna uputa za praktičan rad. Taj prostor iznosi normalno 2—3 mm u predjelu prvog molara, kod okluzijskih anomalija — progenije, prognatije — do 12 mm i više. Kod senilnih pacijenata i vrlo atrofičnih grebena prikladno je odrediti taj prostor sa 4 do 6 mm. Stanje se mjeri tako da pacijent pokušava izgovarati glas »m« pri zatvorenim ustima. Pri tome usne zauzimaju položaj fiziološkog mirovanja. Fonetski kriterij sastoji se u tome da se pri fonaciji promatra razmak između šablona ili zuba. Pri izgovaranju riječi koje počinju sa »s«, »z«, »š« mora postojati najmanji razmak od 1 do 2 mm (sedam, šest, Sisak, itd.).

Vrlo je prikladna klasična metoda s produženim izgovaranjem riječi s glasom »o«, npr. »olovo« ili »i« (mī). Pri mjerenju razlike između stanja fiziološkog lebđenja i centralne okluzije može se dogoditi značajna greška ako pacijent *pri zatvaranju usta povuče kožu na bradi* pa se označena točka pomiče kranijalno. To daje viši zagriz nego što je određen. Stoga su važni opisani testovi. Siguran ležaj šablona uvjet je za tu radnu fazu.

C e n t r a l n a o k l u z i j a. Određivanje *centralne* okluzije zadaje često još veće teškoće. Najsigurnija metoda je određivanje gotskog luka, ali je komplicirana za dnevnu praksu.

Po *Ramfjordu* je slijedeća metoda osobito prikladna: pacijent sjedi olabavljen i diše mirno kroz nos, pogled mu je uperen horizontalno naprijed. Da bi

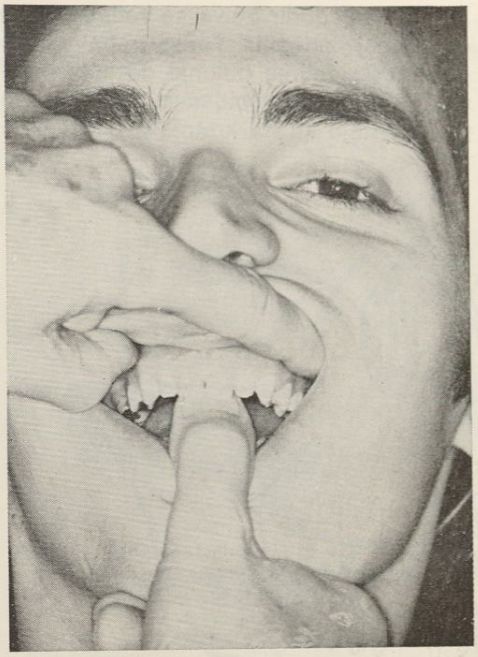

Sl. 251. Ručni zahvat za određivanje centralne okluzije (po *Ramfjordu*)

se žvačni mišići opustili, treba da usta drži maksimalno otvorena pola do jedne minute. Palac desne ruke položi se na srednje sjekutiće, a kažiprst stavi ispod pacijentove brade (sl. 251). Palac sprečava dodir s gornjim zubima pri zatvaranju usta. Iz maksimalnog stava otvaranja vodi se mandibula laganim zatvaranjem i otvaranjem u terminalni šarnirski položaj. Važno je da određivanje centralne relacije *počinje iz položaja maksimalno otvorenih usta* jer je mišićna orijentacija bolja, a zaštitni refleksi, koji skreću mandibulu pri nepravilnim okluzijskim dodirima, manje su aktivni pri veoma otvorenim ustima nego kad se zubi približavaju. Pri tome pacijent drži *jezik na prednjem ili na srednjem nepcu*, a ne na stražnjem, kako se to često opisuje. Kada pri zatvaranju usta nokat palca dodiruje gornje zube, terapeut spušta palac po donjim zubima. Time palatinalne plohe gornjih zuba klize po kosoj plohi nokta na palcu do početnog dodira antago-

nista, a taj dodir zbiva se reflektorno u centričnoj relaciji. Tada treba dobro promatrati daljnje putanje do maksimalno tijesne interkuspidacije. Ako na tom putu nastaje klizna kretnja u bilo kojem smjeru, osobito u lateralnom, centrična relacija nije identična s habitualnom okluzijom (interkuspidacijom). Ta radna faza zadaje katkada velike teškoće jer mnogi pacijenti nisu u stanju zatvarati usta u pravilnom položaju. U takvom slučaju treba da terapeut bude strpljiv, a nervoznim pacijentima da je se sredstvo za umirenje i opuštanje mišića (apaurin, librium i sl.).

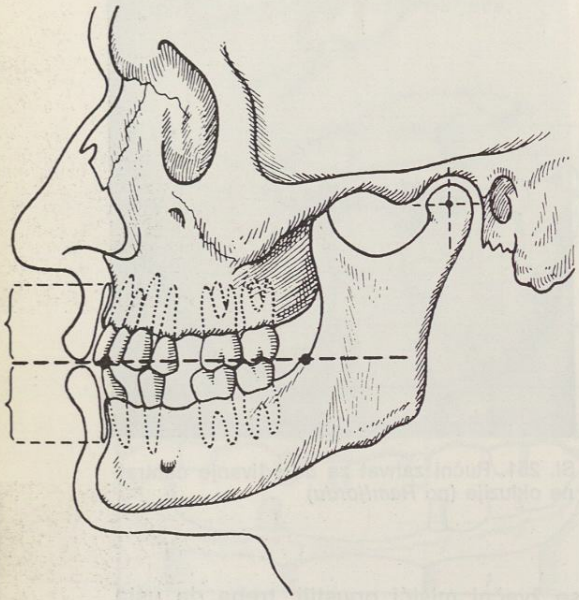

Sl. 252. Razina i položaj okluzijske plohe određuje se po spojnici simfize sa sredinom trigona retromolaria



Sl. 253. Naprava za izradu postolja modela (soklanje) sastoji se od gornjeg i donjeg nosača modela i fiksatora okluzijske plohe

M e đ u č e l j u s n i o d n o s. Međučeljusni odnos određuje se u ustima zagriznim šablonama i bedemima po istom principu kao za totalnu i parcijalnu mobilnu protezu. Pri tome se razina i položaj površine donjeg bedema određuje po *spojnici simfize sa sredinom trigonuma retromolare* (sl. 252). To se obično, ali ne uvijek, poklapa s crtom tragus subnasale (Camperovom crtom). Time je interokluzijski prostor podijeljen u dva približno jednaka dijela. Povišenje vertikalne dimenzije ide često na račun kranijalne polovice interokluzijskog prostora, osobito ako je gornji greben veoma resorbiran. Lateralni zubi postavljaju se po kaloti s prosječnim polumjerom od 12,5 cm. Nadalje je bitno da su odljevi, bilo u okludatoru, ili u artikulatoru, smješteni u pravilnom odnosu prema koordinatama glave, jer to osigurava okluzijsku ravnotežu i estetski važnu bilateralnu simetriju.

Metoda Orthomat-Universal

Na relativno jednostavan i siguran način taj je problem riješen postavljanjem zuba u *orthomat - universalu* po metodi *ivoclar*. Ta metoda omogućuje također da se istodobno izrađuje gornji i donji most s jedne ili s obje strane čeljusti. To je dosadašnjim metodama bilo vrlo riskantno, pa je vrijedilo *pravilo da se najprije izradi donji most*(ovi), *a tek* poslije *gornji*. Stoga je vrijedno da se metoda *Ivoclar* opširno prikaže:

Orthomat-Universal sastoji se od dviju naprava, naprave za postolje (»soklanje«) modela s fiksatorom okluzijske plohe (sl. 253), i od Orthomat-Universala u užem smislu s Biokop-okludatorom

(sl. 254). Prva naprava omogućuje da se postolja modela koji su fiksirani zagriznim bedemima u određenom međučeljusnom odnosu (međusobno) isparaleliziraju i ujedno da budu paralelni s pravilno položenom protetičkom plohom (sl. 255. i 256). Zubi nosači za fiksni nadomjestak izbruse se prije nego se odredi zagriz (sl. 257). Tako uređeni odljevi premjeste se iz naprave za postolje u Orthomat-Universalu, po istim pravilima kao za bezubu čeljust. Najprije se gornji nosač modela te naprave izmijeni za dizalo koje nosi fundamentnu vagu i kalotu (sl. 258). Vaga osigurava pravilan položaj modela donje čeljusti prema koordinatama glave, s time da je kljun vage usmjeren na projekciju simfize na donju čeljust (sl. 259). To vrijedi za ozubljena, bezuba kao i za krezuba usta.

Tada se pomoću vertikalnog dizala spušta kalota do distalnog kuta donjeg očnjaka (sl. 260) i kontrolira ima li dovoljno prostora za modeliranje žvačne plohe. Modeliranje žvačne plohe znatno je olakšano konfekcijskim fasetama od akrilata, tzv. *ortosetama* (sl. 261). Fasete čine žvačne plohe (sl. 262), koje se tako postavljaju da sve kvržice jednako dodiruju kalotu (sl. 263). Ortosete su usklađene s okluzijskim oblicima Ivoclarovih lateralnih zuba »*Orthotyp*«. Ti se zubi izrađuju u tri tipa s kvržicama s nagibom od 20° za normalni zagriz, od 60° za duboki pregriz i od 5° za progeniju, što osigurava fiziološku okluziju i gotovo nesmetane klizne kretnje. To je važno ako se u suprotnoj čeljusti postavljaju zubi na mobilnoj protezi (sl. 264). Položaj ortoseta osigurava se voštanim štapićima (sl. 265), zatim se završi modeliranje u vosku po uobičajenim laboratorijskim metodama (sl. 266). Ako je slučaj takav da istovremeno treba izraditi i most u suprotnoj čeljusti, izmijeni se dizalo s kalotom za gornji nosač modela Orthomat-Universala na kojemu se nalazi odljev prepariranih zuba (sl. 267). To omogućuje na jednostavan način originalni Ivoclarov prsten za izmjenjivanje kojim se model pričvrsti na Orthomat.

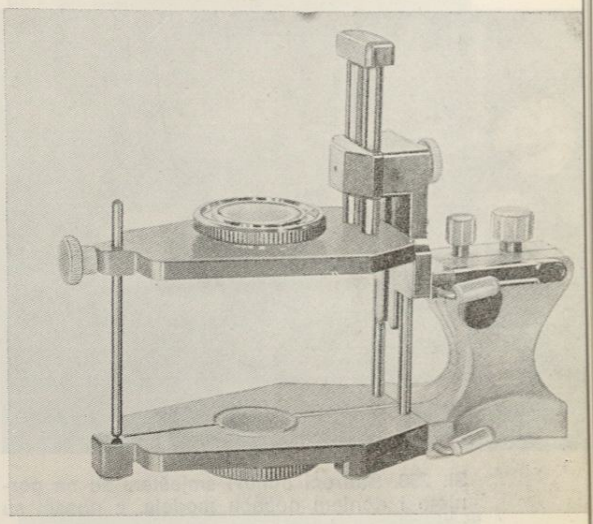

Sl. 254. Orthomat-Universal sastoji se od gornjeg i donjeg nosača sadrenih odljeva (modela) i od Biokop-okludatora

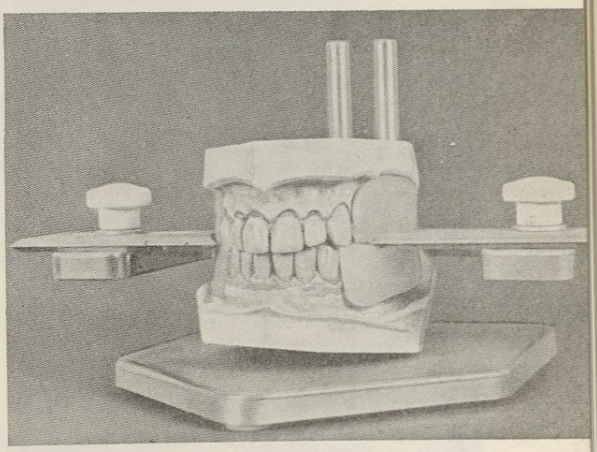

Sl. 255. Fiksator okluzijske plohe smješten je na spojnici simfize s trigona retromolaria

Po ortosetama na donjim zubima postavljaju se ortosete za gornje krunice i tijelo mosta (sl. 268. i 269). Daljnji tok ide po uobičajenim laboratorijskim metodama.

Suvremeni način sastoji se u tome da se model izradi po metodi *Dowelpin* (sl. 270), modelira po *Adapta*-metodi i

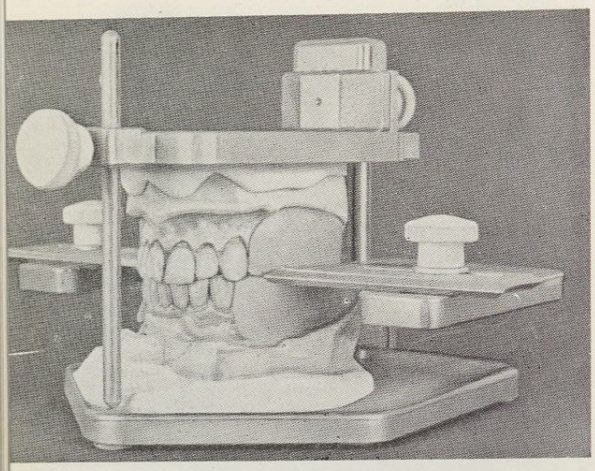

Sl. 256. Sadreni odljevi smješteni su na gornjem i donjem nosaču modela, a nosači su paralelni s fiksatorom okluzijske plohe

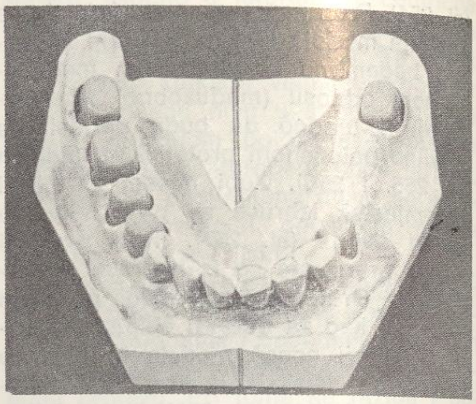

Sl. 257. Slučaj za oralnu rehabilitaciju s lijevim donjim mostom i desnim lateralnim krunicama



Sl. 258. Gornji nosač modela izmijeni se za dizalo s fundamentnom vagom i kalotom

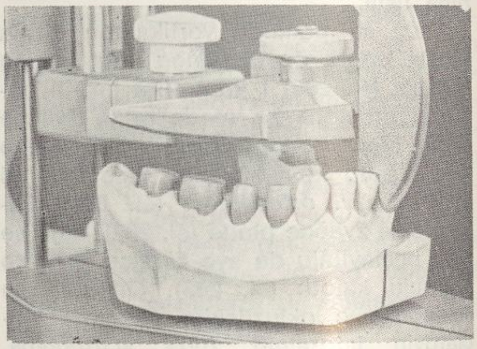

Sl. 259. Kljun fundamentne vage usmjeren je na projekciju simfize na donju čeljust

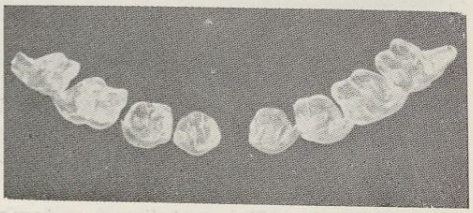

Sl. 261. Konfekcijske fasete za lateralne zube (ortosete) usklađene su s *Ortotyp*-zubima tvrtke Ivoclar

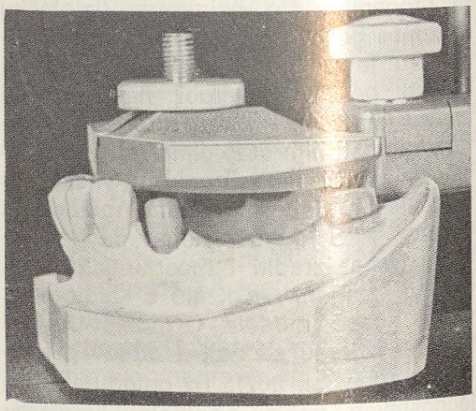

Sl. 260. Pošto se odstrani fundamentna vaga, spušta se kalota do distalnog kuta donjeg očnjaka

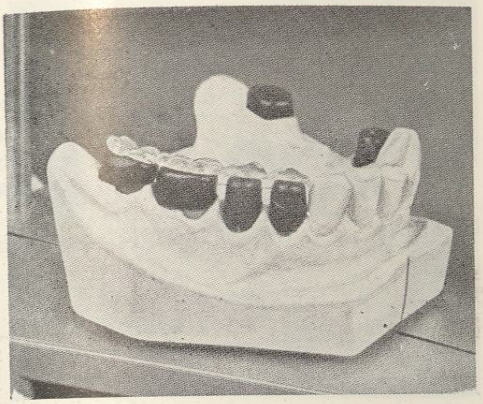

Sl. 262. Ortosete smještene približno u okluziji

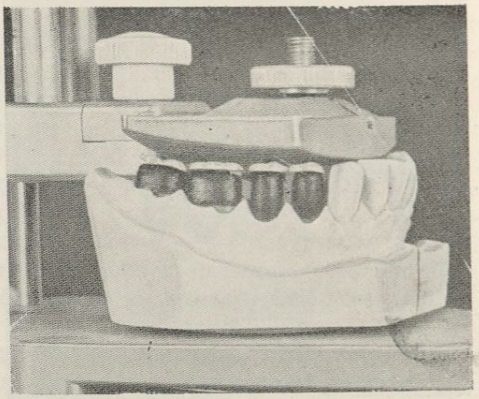

Sl. 263. Točan smještaj ortoseta u odnosu prema kaloti

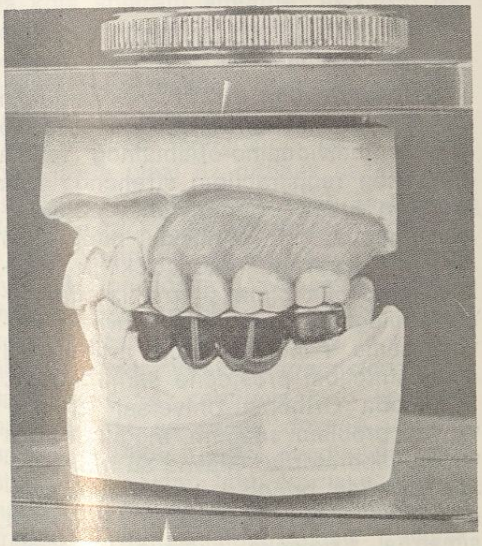

Sl. 264. Ortosete u pravilnoj okluziji s umjetnim zubima na gornjoj čeljusti

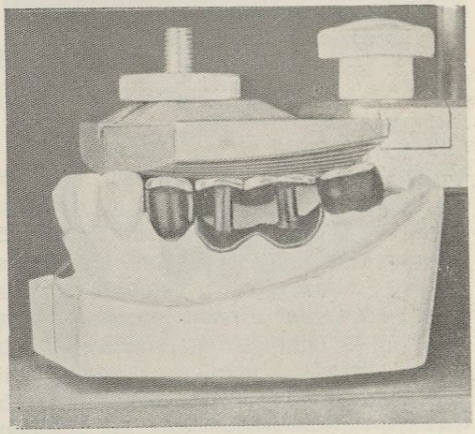

Sl. 265. Položaj ortoseta osigurava se voštanim štapićima

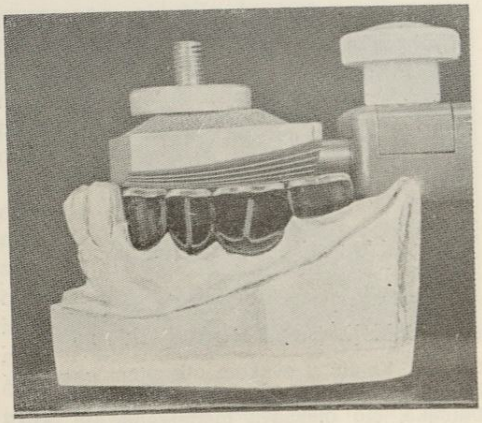

Sl. 266. Modeliranje ormarića

lijeva po metodi jednokomadnog odljeva. Međutim uspješan rad s Orthomatom ne ovisi o tome da li se modelira i lijeva po klasičnoj ili po suvremenoj metodi. Uvjet za uspjeh je primjena **ortoseta** i vrlo precizan laboratorijski rad, osobito pri smještaju modela u Orthomat-Universalu i pri izmjeni gornjeg nosača modela s fundamentnom vagom i obratno.

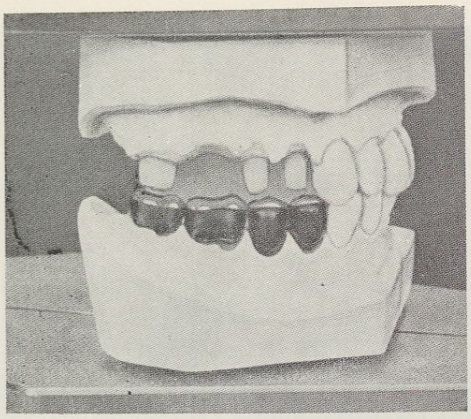

Sl. 267. Izmjena kalote s gornjim nosačem odljeva (modela) brušenih zuba

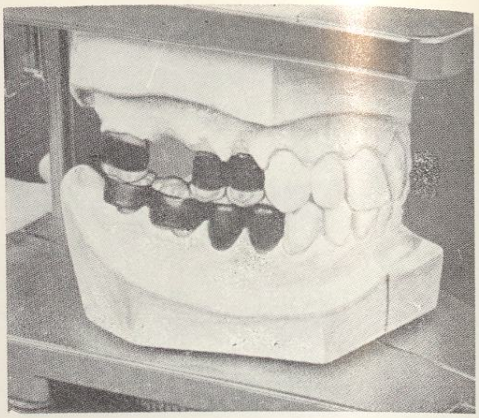

Sl. 268. Po donjim ortosetama postavljaju se ortosete za gornja sidra

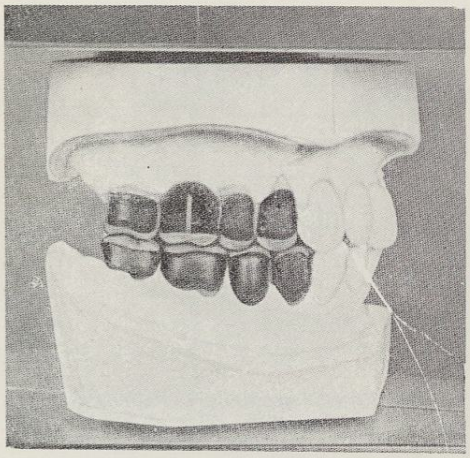

Sl. 269. Ortoseta za međučlan postavlja se također po donjoj ortoseti

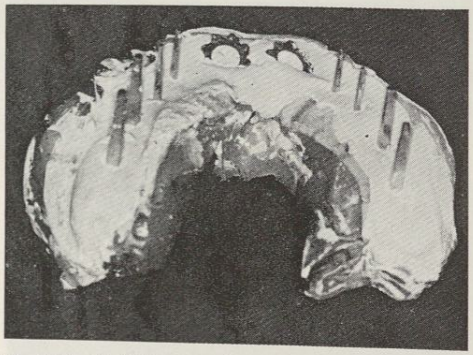

Sl. 270. Kolčić u svakom otisnutom negativu bataljka omogućuje vađenje svakog sadrenog bataljka, što olakšava modeliranje (Sl. 110. i 111)

Standardizirana kalota s polumjerom od 12,5 cm kompromisno je rješenje između individualno-optimalnog reljefa dobivenog registracijom streličnog kuta (gotskog luka) i primitivnih laboratorijskih metoda, koje stihijski i nedovoljno stručno rješavaju rekonstrukciju okluzije. Istodobna bimaksilarna izrada mostova mogla se do sada pravilno provesti samo u individualnom artikulatoru s registracijom prosječne šarnirske osi.

Metoda Orthomat-Universal približava taj problem realnim mogućnostima većine laboratorija. Glavne su *njene odlike pravilan odnos prema koordinatama glave, a time i estetska bilateralna simetrija, fiziološka okluzija i nesmetane* ili gotove nesmetane klizne kretnje. Kod fiksnog mosta s metalnom žvačnom plohom to je vrlo značajno jer naknadni ıspravci oštećuju metalni kostur ili krunice.

Metoda Orthomat-Universal daje dobre rezultate u tzv. »normalnim« slučajevima. Kod pacijenata s manifestnom disfunkcijom u stomatognatom sustavu ne zadovoljava konvencionalna kalota. Tu treba primijeniti suvremenu funkcijsku analizu, te okluziju i klizne kretnje odrediti u individualnom artikulatoru (v. »Analiza funkcije žvačnog organa«, (str. 192).

Ispitivanje mosta

Prije završnog poliranja i izrade faseta metalni se kostur ispita u ustima. Ako su klinlčke i laboratorijske faze pravilno izvedene, namještanje nije teško.

Pri pokusnom namještanju mosta mogu nastati teškoće iz više razloga, i to zbog:

- *neparalelnih nosača,*
- *pomicanja zuba poslije brušenja,*
- *greške u laboratoriju.*

Teškoće i rješenja u vezi s neparalelnim nosačima već su opisane (v. str. 143). Glavni je uzrok smetnji neparalelnost sidara, nedovoljno i nepravilno brušenje, loš otisak. Treba pronaći mjesta koja stvaraju smetnje. Ako zub na kolčić ne ulazi u kanal, ulaz će se nešto proširiti ili vršak kolčića malo zakositi i tako olakšati njegovo ulaženje. Teškoće pri namještanju mogu se izbjeći ako se izmjenično ispita da li most lakše ulazi uz pritisak na mezijalno ili na distalno sidro. Tako se pronađe mrtva točka, pa se zapreka odstrani i most iznenada sjedne. Ako se otpor sve više povećava i ne uspije prijeći mrtvu točku, uzrok je u većoj grešci koja je nastala u preparaciji ili u tehničkoj obradi. Velika neparalelnost nosača iznad 24° zahtijeva tako opsežno brušenje da se pulpa dovede u opasnost; to treba riješiti dvodijelnim mostom. Ako postoji laboratorijska greška, npr. ljuljanje mosta na uporištima, potrebno je da se most rastavi i otisak ponovi. Poslije brušenja zubi mogu izrasti (osobito parodontozni). Ako izrada mosta traje dulje vrijeme, mogu se zubi pomaknuti i horizontalno, te zbog promjene položaja nosača pri namještanju nastaju teškoće. Pacijent *osjeća jako stezanje* ili je okluzija povišena. U takvu slučaju most se pričvrsti privremenim cementom na jedan ili na nekoliko dana. Ako stezanje popusti i zubi se vrate na svoja mjesta, most se definitivno pričvrsti. Na taj se način mogu popraviti samo greške koje nastaju zbog pomicanja zuba, a ne one koje su posljedica pogrešnog rada u laboratoriju.

Najčešće su greške u laboratorijskoj izradi da sidra u otisku nisu pravilno smještena ili da je pri lemljenju nastala jača kontrakcija. Zbog takvih grešaka treba most rastaviti i otisak ponoviti. Kao pravilo vrijedi da se veći most ne cementira neposredno poslije prvog ispitivanja, nego se ostavlja u ustima jedan do dva dana, pričvršćen privremenim cementom. Privremeni cement (flečer) treba za krunice rijetko zamiješati.

Prije cementiranja kontrolira se okluzija i klizne kretnje. Zatim se pregleda ne pritiskuje li tijelo mosta gingivu i ne stvara li ranice. Treba pažljivo kontrolirati dodirne točke/plohe sidra sa susjednim zubima. Tek kada se utvrdi da je sve u redu, cementira se.

Definitivno pričvršćenje (cementiranje) mosta

Pošto se provjeri da je okluzija i artikulacija uredna i odnos prema tkivu pravilan, može se most definitivno pričvrstiti. Treba dobro upamtiti u kome se smjeru može most najlakše namjestiti. Uvođenje u pogrešnom smjeru stvara teškoće, nervira terapeuta i produžuje vrijeme namještanja, a to može imati kobnih posljedica. Cement u sidrima počinje stvrdnjavati te sprečava potpuno sjedanje mosta. Tada treba cementiranje odmah prekinuti, sidra očistiti od polustvrdnutog cementa i ponoviti radnu fazu. Ako cement stvrdne prijevremeno, okluzija će biti povišena, a rub krunice neće sezati ispod gingive. Pričvršćenje većih mostova s više uporišta osjetljiv je posao, kojemu treba pristupiti s mnogo pažnje, jer opisane greške mogu upropastiti i najbolji rad.

Osobito je važno da se *brušeni zubi posve osuše.* Fosfatni cement veže samo u potpuno suhoj sredini. Stoga treba *spriječiti pristup sline i vlage.* Pri preobilnom lučenju sline daju se preparati atropina, npr. tablete belladina, torecana i sl. Djelovanje tih preparata počinje tek nakon dužeg vremena, pa ih treba davati pola sata do 1 sat prije zahvata. Eksudacija iz gingivalnih dže-

pova sprečava se tuširanjem, blagim kausticima, među kojima se ističe 6—10% vodikov peroksid, koji je bolji od uobičajene triklornooctene kiseline. Bolna reakcija osušenog dentina pojačava sekreciju sline, stoga je nerijetko potrebno da se osjetljivi dentin anestezira prije cementiranja.

Ako se radi bez asistencije, koristan je *antomaton.*

Zubi se očiste vodikovim peroksidom, vitalni zubi osuše kloroformom, a nevitalni alkoholom. Vitalni zubi vrlo su osjetljivi na alkohol, (manje na topli alkohol), pa se alkohol ne preporučuje. Nakon toga zubi se definitivno osuše toplim zrakom. Važno je blokirati izlaze žlijezde parotis i podjezičnih žlijezda. Korisno je ako se blokiraju obje strane da bi se salivacija što više smanjila.

Most se pričvršćuje cinkoksifosfatnim (ili karboksilatnim) cementom, koji brzo veže. Silikofosfatni cementi, koje dentalne industrije često preporučuju pod raznim trgovačkim nazivima, nisu bezazleni za pulpu zbog velike površine brušenog zuba. Tekućina i prašak dobro se zamiješaju do konzistencije vrhnja. *Prerijetki* cement produžuje vrijeme vezanja, smanjuje njegovu konačnu tvrdoću i slabi retencijsku moć. *Pregusto* zamiješan cement sprečava potpuno sjedanje mosta. Za velike mostove s mnogo uporišta prikladniji je cement koji sporije veže. Treba se točno pridržavati tvorničkih uputa za miješanje cementa za svaki proizvod. Krunice se ispune cementom do ruba, tj. s priličnim suviškom, što je naizgled suvišno trošenje materijala, ali je nužno da zaostali zrak ne bi onemogućio potpuno sjedanje sidra. Iz kanala predviđenog za

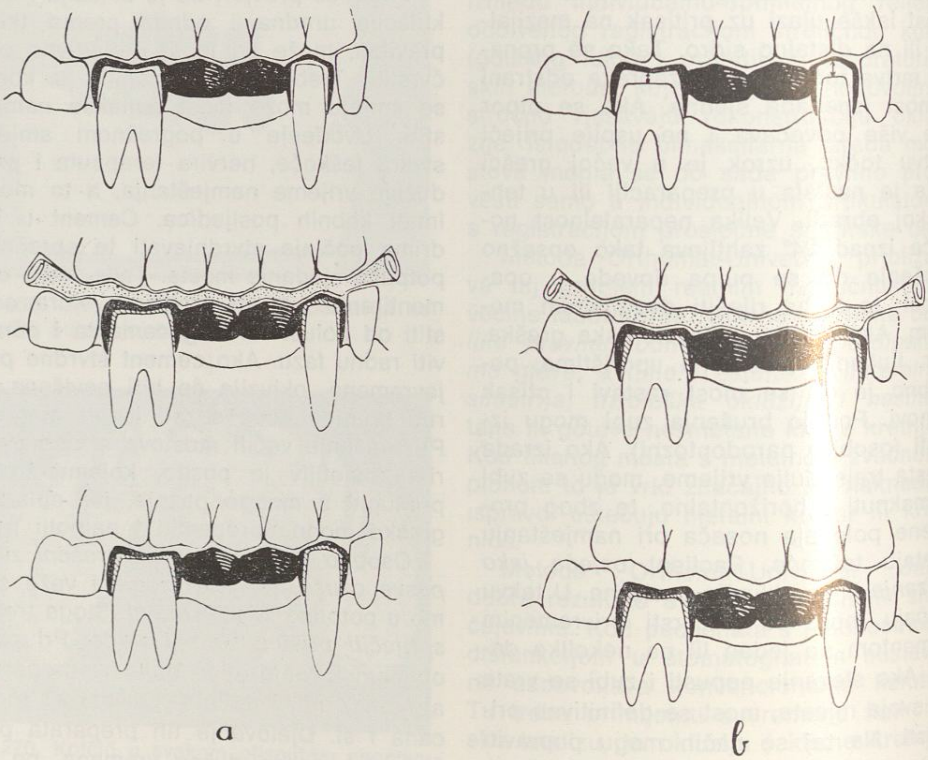

Sl. 271. a) Okluzijske plohe nosača mosta priliježu uz bataljak pa ih zagriz na svitak ne potiskuje apeksno, b) Međuprostor između okluzijske plohe bataljka i nosača mosta dopušta slijeganje — pri zagrizu na svitak staničevine most se spušta u infraokluziju

kolčić odstrani se eventualni ostatak gutaperke, vate ili flečera, zatim se očisti vodikovim peroksidom i kloroformom. Kanal se ispuni cementom pomoću lentulospiralnog svrdla ili sondom, a kolčić također pokrije cementom. Mnogi terapeuti osiguravaju potpuno sjedanje mosta laganim udarcima čekića. Taj je postupak za pacijenta prilično neugodan i ponajviše suvišan ako je most prije centriranja bio 1—2 dana u ustima i ako je cement pravilno zamiješan.

Nakon namještanja, dok je cement još mekan, *provjerava se okluzija.* Zatim pacijent zagrize na svitak staničevine i drži usta mirno pod žvačnim tlakom. Izuzetak čine sidra koja ne naliježu na bataljak pa bi se zbog umetnutog svitka most spustio u infraokluziju (sl. 271). Također ne treba staviti svitak među prednje zube da se most zbog pregriznog odnosa prednjih zuba ne bi izvrnuo prema naprijed: to ne vrijedi za bridni zagriz. Čim cement počinje vezati, konstrukcija mora ostati nepomična. Pokrije se slojem vazelina i pričeka otprilike pet do deset minuta; za to vrijeme povoljno zamiješan cement potpuno stvrdne. Suvišak stvrdnutog cementa treba oprezno skinuti s mosta i paziti da se metal ne ogrebe. Mrvice cementa, zaostale u gingivalnim džepovima nosača i u interdentalnim prostorima odstranjuju se pažljivo i temeljito. *Inlej-mostovi* cementiraju se u dvije faze: najprije se cementira inlej, a most se namjesti bez cementa da bi inlej ispravno sjeo u ležište. Kada cement za retenciju inleja stvrdne, cementira se drugo sidro s tijelom mosta.

Komplikacije kod mostova

Povlačenje gingive

Zbog povlačenja gingive ogole s vremenom zubni vratovi uporišta, a to pogoduje karijesu. To se stanje može popraviti ispunom i bez skidanja mosta ako se karijes nije podvukao ispod krunice. Ako se kariozni proces širi ispod krunice, to je kobno za mosnu konstrukciju. Uzroci tome su obično preširoka krunica ili prije cementiranja neprimijećen odnosno neočišćen karijes, a česti je uzrok povlačenju gingive i karijes na ogoljenom vratu.

Popuštanje retencije

Komplikacija nastaje ako se sidra zbog preslabog retencijskog oblika bataljka ili zbog nepažljivog cementiranja odlijepe od nosača. Ako popusti čitav most, šteta nije velika, most se može ponovno pričvrstiti. No, obično popušta samo jedno sidro, i pacijent to dulje vrijeme ne primjećuje, a nosač ispod sidra izložen je tada karioznom procesu. Pacijent obično primjećuje da je most na jednom uporištu otpustio tek kada nastaju bolovi, a promjene su već toliko napredovale da to iziskuje veći zahvat. Osjetljiv pacijent primjećuje to po neugodnom mirisu iz usta. Ako popusti samo jedno sidro, treba pokušati skinuti sidro na drugom uporištu specijalnim instrumentom (sl. 272. A i 272. B), pa se most neoštećen skine i ponovno cementira. Ako to ne uspije, mora se most razrezati, a to je veći zahvat i popravak. Svakako treba skinuti most čije se sidro odlijepilo da bi se spriječilo kariozno razaranje zuba i uništenje nosača. Prikladan instrument za skidanje mosta čije je jedno sidro popustilo prikazan je na sl. 272. B. Njime se često uspijeva skinuti most bez rezanja sidra.

Upala gingive

Nerijetka komplikacija je upala gingive oko mosta. Najčešći uzrok je *nehi-*

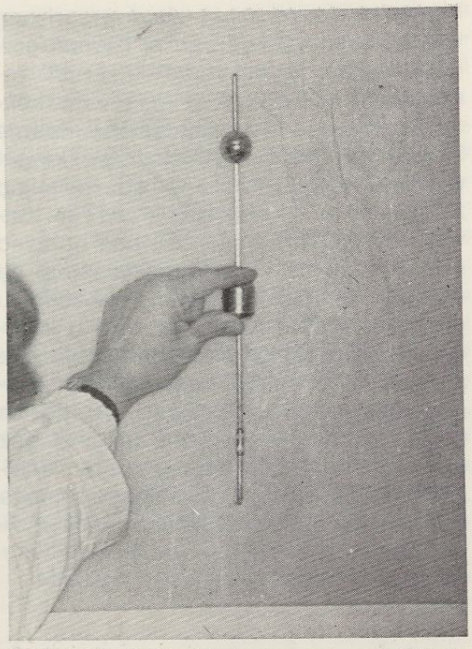

Sl. 272. A. Prikladni instrument za skidanje mosta

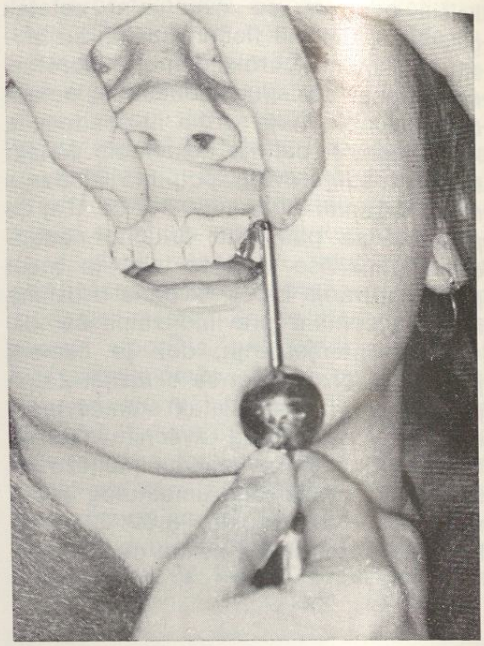

Sl. 272. B. Instrument namješten u ustima

gijenska izrada tijela ili sidra mosta (v. »Higijena mosta«, str. 131). *Dekubitus* ispod tijela mosta uslijed struganja modela, savijanja ili intruzije mosta teška je komplikacija koja se u ustima može popraviti samo ako je nastala tlačenjem akrilatne fasete. Ako je dekubitus uzrokovan pritiskom metala, most se mora skinuti.

Promjena boje

Vrlo neugodna komplikacija je *promjena boje zlatne slitine,* koja katkada postaje tamnosmeđa do crna. Pacijent obično za to okrivljuje neplemenitu slitinu pa se osjeća prikraćenim. No uzroci su mnogostruki. Najčešće nastaje promjena boje zbog korozije nekog neplemenitog ili manje plemenitog metala u istim ustima, pa se to može pokušati popraviti dobrim poliranjem. No i pravilno rafinirana 22-karatna zlatna legura mijenja boju zbog nepravilnog postupka u laboratoriju. Prvenstveno tu treba spomenuti dezoksidaciju u istrošenoj solnoj kiselini i dezoksidaciju paladij-srebrne legure u koncentriranoj solnoj kiselini umjesto da se kuha u 10%-tnoj sumpornoj kiselini. Postoje još i mnogi drugi uzroci za promjenu boje slitine, koji se u ovom okviru ne mogu svi nabrojiti.

Promjena boje akrilatne fasete može se popraviti autakrilatom prikladne boje.

Upala nosača

Daljnja neugodna i bolna komplikacija je *upala pulpe, periodonta ili periosta* jednog nosača mosta. Pažljivom trepanacijom krunice često se upala može lege artis izliječiti ili zub spasiti apeksnom resekcijom, a da se ne mora most skinuti.

Rasklimavanje mosta

Rasklimavanje mosta može imati ove uzroke: odpuštanje cementa, parodontoza nosača mosta raspadanje karioznog nosača ili traumatogena okluzija. Najbolju prognozu daje traumatogena okluzija jer se uzrok otkriva analizom funkcije i može se odstraniti.

Progrizena žvačna ploha

Progrizena žvačna ploha na sidru (krunica) može se relativno jednostavno popraviti ulaganjem zlatnog ispuna (inlej) ili nekim trajnim ispunom; ako bataljak nije vitalan, tada punjenjem autakrilatom. No pri toj komplikaciji ne smijemo se zadovoljiti samo da se popravi progrizena krunica, nego treba ispitati nije li tome uzrok traumatska okluzija (suprakontakt), ili neka traumatska klizna kretnja antagonista. Tek kad se odstrani ovaj etiološki faktor, stanje je uređeno.

Lom mosta

Ako most na zalemljenom mjestu *popuca ili se prelomi,* nema druge mogućnosti nego da se skine. Bilo je pokušaja da se napuknuti most zavarivanjem u ustima popravi, ali to nije uspjelo.

Ispadanje fasete

Ispala faseta od *polimerizata* može se nadomjestiti autakrilatom ili kuhanom akrilatnom fasetom, koja se autakrilatom pričvrsti u ormarić. Katkada se akrilatna faseta lomi tako da ispadne samo jedan sloj. To se događa ako incizalni brid fasete nije metalom pravilno zaštićen. Uzima se otisak s vestibularne strane i kuha nova faseta, koja se pomoću autakrilata spoji s ostatkom polimerizata u ormariću.

Rendgenske slike nepravilno izrađenih krunica i mostova

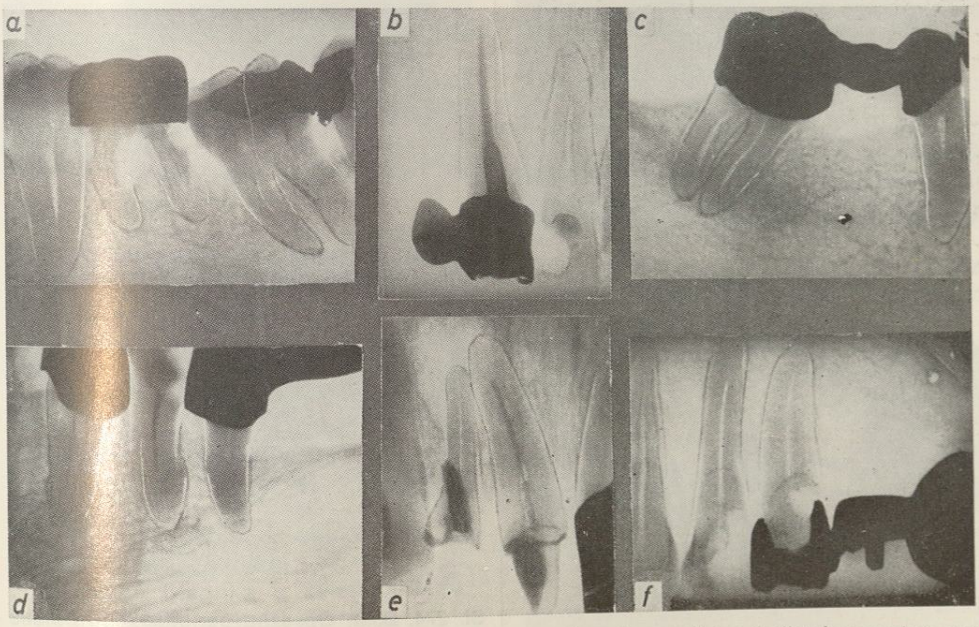

Sl. 273. Rendgenske slike: a) krunica na donjem molaru je mezijalno i distalno znatno preširoka; septum interdentale je duboko razoren; na distalnom korijenu je karijes; b) korijenski kanal je gotovo do vrha ispunjen; u donjem dijelu kanala kolčić, pravilan po širini, ali prekratak; c) nosači donjeg mosta nisu paralelni; pri namještanju proširili su se prsteni krunica s distalne strane premolara i s mezijalne strane molara; tako je namještanje omogućeno usprkos neparalelnosti, ali na nepravilan način; d) krunica-nosač donjeg mosta znatno je preširoka, pokriva čitav interdentalni prostor; e) kolčić nije u smjeru korijenskog kanala, na »krivom putu« koji je probušio korijen, kanal nije ispunjen, velik periapeksni proces; f) *Mod*-inlej na drugom gornjem premolaru je nosač mosta; na distalnoj strani ispod inleja je duboki kariozni proces; vjerojatno inlej nije posve prilijegao uz zub, pa je s vremenom nestao cement i tako nastao karijes

Rendgenske slike fiksnih rješenja disekcijom korijena

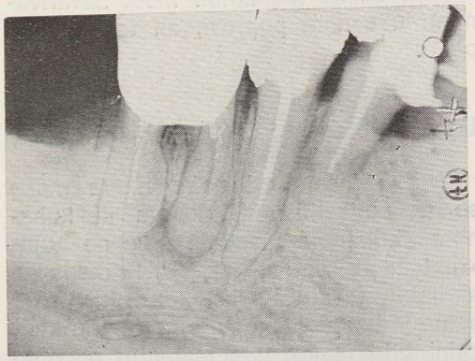

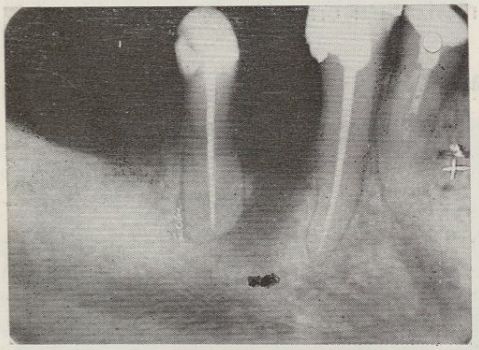

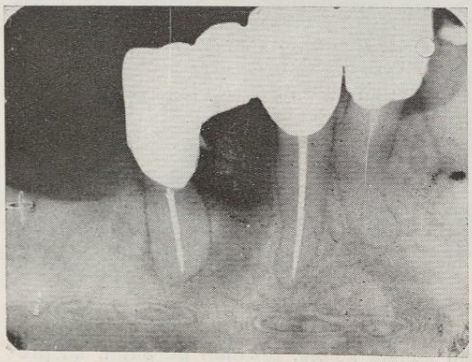

Sl. 274. A. a) Velik periapeksni neizlječivi proces na mezijalnom korijenu prvog donjeg molara, b) nakon disekcije zubne krune ekstrahiran je mezijalni korijen; distalni korijen ima hipercementozu, a apeksni dio kanala je skleroziran, c) distalni korijen spojen je mostom s drugim premolarom

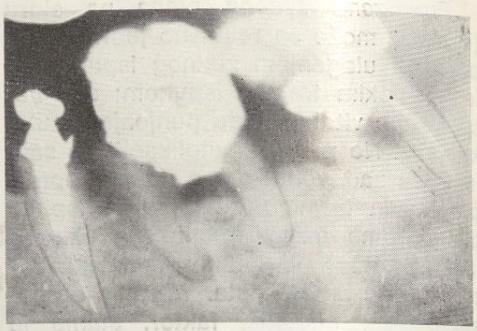

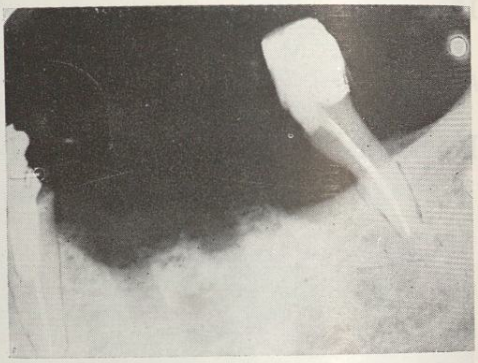

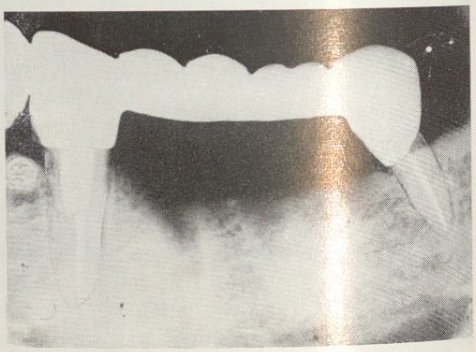

Sl. 274. B. a) Opsežne periodontalne i interradikularne patološke promjene na korijenima prvog donjeg molara i na mezijalnom korijenu drugog molara; distalni korijen punjen do apeksa, b) nakon disekcije drugog molara ekstrahiran je prvi molar i mezijalni korijen drugog; distalni korijen, koji je polovicom svoje duljine u alveoli, dobio je nadogradnju, c) mosna konstrukcija s dvostrukim sidrenjem na objema premolarima omogućuje fiksni nadomjestak za vjerojatno još nekoliko godina

Redoslijed pri ispitivanju mosta u ustima

1. *odnos tijela mosta prema gingivi* i zubima nosačima (higijena),
2. *odnos prema susjednim zubima,*
3. *odnos prema antagonistima:*
   a) u okluziji,
   b) u kliznim kretnjama,
4. *izgled (estetika).*

Glavne faze u izradi krunice i mosta

I. Klasična metoda

a) *Krunica — dvodijelna:*

1. planiranje s obzirom na stanje uporišta i raspona (klinika),
2. brušenje zuba nosača (klinika),
3. mjerenje opsega zuba (klinika),
4. izrada prstena (laboratorij),
5. prilagođivanje i oblikovanje prstena (klinika),
6. zagriz u keru za žvačnu plohu (klinika),
7. izrada krunica (laboratorij),
8. namještanje i ispitivanje krunice (klinika):
   a) odnos prema sluznici — 1 mm ispod,
   b) odnos prema susjednim zubima — dodirna točka,
   c) odnos prema antagonistima — u okluziji i artikulaciji,
   d) estetika (veličina, oblik i boja),
9. cementiranje krunice (v. Most).

b) *Krunica — lijevana* (jednodijelna):

1—3. isto kao gore,
4. izrada bakrenog prstena (laboratorij),
5. prilagođivanje i oblikovanje bakrenog prstena (klinika),
6. otisak bataljka u zelenom keru i susjednih zuba u sadri (klinika),
7. zagriz u vosku (klinika),
8. izrada lijevane krunice (laboratorij),
9. isto kao pod 8) gore — izbor boje,
10. cementiranje (v. Most).

ii. Suvremena metoda

1. planiranje s obzirom na stanje uporišta i raspona (klinika),
2. brušenje zuba nosača (klinika),
3. istodobni bimaksilarni otisak elastomerom u voštanom kalupu (klinika),
4. izrada modela (laboratorij),
5. radiranje modela i izrada gotove krunice (laboratorij),
6. namještanje i ispitivanje krunice (v. Krunica, t. 8) (klinika),
7. cementiranje krunice (v. Most, t. 15) (klinika).

c) *Most*

1—9. isto kao za krunice,
10. zagriz u sadri za tijelo mosta (klinika),
11. izrada metalnog kostura i lemljenje s krunicama (laboratorij),
12. ispitivanje metalnog kostura u ustima i izbor boje (klinika),
13. polimerizacija akrilatnih faseta (laboratorij),
14. ispitivanje odnosa tijela mosta prema sluznici (klinika),
15. cementiranje (klinika),
   a) čišćenje krunica alkoholom i sušenje zrakom,
   b) čišćenje zuba uporišta sa 30%-tnim hidrogenom,
   c) tuširanje gingivalnog džepa triklornooctenom kiselinom (pri jačoj sekreciji),
   d) sušenje radnog polja oblaganjem bataljka staničevinom i blokiranje izvodnih kanala žlijezda,
   e) čišćenje vitalnog bataljka kloroformom,
   f) sušenje toplim zrakom,
   g) zamiješanje fosfatnog cementa u konzistenciji vrhnja,
   h) punjenje krunice cementom,
   i) namještanje krunica (mosta) i kontrola zagriza u centralnoj okluziji,
   j) odstranjenje mrvica cementa iz gingivalnog džepa.

Elektrokirurgija u fiksnoj protetici

Zbog vrlo raširenog kroničnog gingivitisa i parodontalnih procesa svaki protetičar mora se upoznati s osnovama primjene elektrokoagulacije i tijesno surađivati s parodontologom i oralnim kirurgom. I najljepši protetski nadomjestak osuđen je na preranu propast ako se bolesni parodont ne izliječi ili ako se njegova bolest zbog protetske konstrukcije pogoršava. U stomatologiji se upotrebljavaju aparati na bazi izmjenične visokofrekventne struje. U medicini postoje ove elektrokirurške metode:

1. *elektrotomija,*
2. *elektrokoagulacija,*
3. *elektrofulguracija,*
4. *elektrodesikacija.*

Elektrotomija je rezanje tkiva elektrokirurškom metodom; električni skalpel zamjenjuje običan kirurški nož.

Elektrokoagulacija stvara površinsku koagulacijsku nekrozu oduzimanjem tekućine iz stanice tkiva. Obavlja se elektrodama različita oblika. Elektrode se razlikuju po obliku i veličini. Postoje igličaste, u obliku okruglih petlji promjera 3—8 mm, u obliku dugoljastih petlji promjera 7 × 1,7 mm i kugličaste. Ovisi o pravilnoj tehnici da li će se nekroza ograničiti na operacijsko polje ili širiti u dubinu. Uspjeh ovisi o jačini struje, trajanju primjene, obliku i veličini elektrode.

Elektrofulguracija sastoji se u tome da se aktivna monoterminalna elektroda vodi nekoliko milimetara od površine operacijskog područja, pa iskre kroz zrak preskaču na tkivo. Prema snazi struje operacijsko se područje isuši ili karbonizira, ali bez dubinskog oštećenja. Na suvremenim aparatima struja se može tako regulirati da stvara na tkivu oštar rez ili ga površinski koagulira, a da se pri tome ne zagrije dubina tkiva ni okolica. Suvremeni aparati za elektrokirurgiju nemaju ništa zajedničko s kauterom, tj. žičanom omčom, koja užarena do bijelog žara, spaljuje tkivo i uzrokuje duboku nekrozu, kojom se stvara ožiljak, a tkivo zarašćuje nepravilno. Aparatom za elektrofulguraciju dobiva se hladna visokofrekventna struja, koja ne prouzrokuje veće postoperativne promjene.

Desikacija je metoda kojom se tkivo isuši, pri čemu se razvija visoka temperatura, stoga za naše područje ne dolazi u obzir.

Metode

Suvišna sluznica može se odstraniti skalpelom, dijamantnim kamenčićem ili elektrokirurški.

Nož-skalpel je indiciran ako postoji obilno suvišno hipertrofično tkivo. Sitni dijamantni kamenčići u visokoturažnoj bušilici opisani su također u tu svrhu: ovoj je metodi pristupačna bukalna i lingvalna strana, dok su interproksimalni prostori jedva pristupačni. Kamenčićem se lako ozlijedi zubni vrat ili korijen, što može uzrokovati karijes, stoga je ta metoda napuštena.

Najbolje rezultate daju elektrokirurške metode elektrokoagulacije i elektrofulguracije na bazi izmjenične struje. *Prednosti* su tih metoda:

1. Hladna struja koagulira tkivo tik uz elektrodu (površinski), ali ne razara unutrašnje slojeve i ne stvara ožiljak.
2. Električni luk omogućuje rezanje i izravnavanje tkiva do željenog stanja i oblika.
3. Aparatom se lako rukuje, a s različitim tipovima elektroda dostupan je svaki predjel u usnoj šupljini.
4. Tkivo je nakon koagulacije ili fulguracije stabilizirano, ne mijenja dalje svoj oblik, pa je i kozmetički učinak dobar.
5. Koagulacijom i fulguracijom zatvaraju se kapilare i male krvne žilice, pa krvarenja gotovo nema.
6. Opasnost od oštećenja pulpe primjenom tih metoda manja je nego pri upotrebi kautera.

7. Operativni zahvati vremenski su skraćeni, a postoperativni tok brz je i bez komplikacija.

Primjena u stomatologiji

Široku primjenu ima elektrokirurgija u oralnoj kirurgiji i u parodontologiji. Važna je indikacija gingivoplastika kao samostalni zahvat ili u vezi s gingivektomijom. Bolje nego skalpelom mogu se elektrokirurški ispraviti nepravilnosti gingivalnih kontura i postići normalan anatomski arkadni oblik. Daljnja je primjena odstranjenje hipertrofičnih interdentalnih papila.

Za protetičara osobito je važna primjena elektrokirurgije, kad se želi *produžiti prirodna zubna kruna.* Indikacija je statički-funkcionalna i estetska. Stabilnost mosta ovisi dobrim dijelom i o visini uporišta. Nije rijetka greška da je distalni nosač mosta preniski molar. Nakon nekoliko godina popušta sidro na preniskom uporištu, a zub je kariozno razoren. Pacijent to dugo vremena jedva primjećuje, dok ga bol ili loši zadah iz usta ne opominju da se nešto zbiva ispod mosta. Tada je obično već i kasno za spašavanje zuba te ne preostaje drugo nego vađenje. Ali i mezijalno je uporište zbog povećane pomičnosti mosta oštećeno.

Iz statičkog razloga treba dakle da postoji izvjestan odnos između visine uporišta i sila opterećenja. Stoga je često potrebno da se produži klinička zubna kruna. Najjednostavnije se to postiže elektrokirurškom metodom. Taj se zahvat obavlja za vrijeme pripremanja zuba za krunicu, ali treba gingivi dati dovoljno vremena da zacijeli.

Gingivoplastika daje dobre rezultate ako postoji gingivalni džep i hipertrofični marginalni rub. Uspjeh ovisi o pravilnom doziranju snage struje i o tehnici primjene. Ako nema džepa, a gingiva je čvrsto prirasla uz zub, nije dovoljna samo gingivektomija, nego i operativna alveolektomija da bi se produžila klinička zubna kruna.

Osim statičke, postoji i *estetska indikacija.* To su niski prednji gornji zubi pri kratkoj usni. Pri otvaranju usta gingiva je napadno vidljiva, obično hipertrofična i plavkasto-lividno obojena. Elektrokirurškom korekturom može se *gingivalni rub podići do crte smijeha,* postići dobar kozmetički uspjeh i pacijent lišiti osjećaja manje vrijednosti, koje takvo stanje često izaziva.

Daljnja estetska indikacija je *atricija zuba.* Zbog atricije produžuje se sniženi zub nadomjeskom i povišenjem interokluzijskog prostora. To povišenje ima određenih granica, ne smije prelaziti stanje fiziološkog lebđenja (mirovanja). Ako se time ne dobiva dovoljno estetsko produženje zuba, dopunjuje se to preoblikovanjem sluznice, tj. premještanjem gingivalnog ruba u apikalnom smjeru i produženjem kliničke zubne krune. Taj zahvat dolazi također u obzir ako su gingivalni rubovi prednjih zuba na različitim razinama, pa se taj estetski nedostatak želi popraviti.

Gingivalni elektrokirurški zahvat u protetske svrhe najprikladnije se može izvesti dok se zubi prepariraju za fiksni nadomjestak. Nakon brušenja interproksimalni predjeli su otvoreni i pristupačniji. Privremeni akrilatni most, pričvršćen cinkoksid-eugenol pastom ili flečerom, djeluje kao zavoj na predio koji je bio izložen zahvatu, te pospješuje zarašćivanje rane. Rubovi krunice treba da su opkoljeni zdravom sluznicom, što se provjerava prije nego se krunica cementira. Ako se to zanemari, tkivo se poslije cementiranja retrahira, zubni su vratovi nepokriveni, postaju osjetljivi, prije ili kasnije izloženi su karijesu. Karijes ove etiologije je, pored preširoke krunice, čest uzročnik prerane dotrajalosti mosta, zato se most mora skinuti i nosač izvaditi. To se u mnogim slučajevima može sasvim ili bar djelomično spriječiti pravilnom elektrokirurškom sanacijom sluznice prije cementiranja mosta. Stoga je opravdano da se suvremenim elektrokirurškim metodama daje odgovarajuće značenje. Mnogi autori smatraju da *preoblikovanje* (reshaping) gingive treba da je rutinski posao prije svake pripreme za krunice.

Prema prethodnom izlaganju može se *protetska indikacija* za elektrokoagulaciju ovako formulirati:

1. smanjenje dubine džepova zubnog mesa,
2. odstranjenje hipertrofičnog tkiva, osobito papila,
3. odstranjenje gingive radi produženja prekratke kliničke krune i povećanja retencije krunice i mosta,
4. preoblikovanje gingivalnog ruba i konture iz estetskog razloga,
5. podizanje gingivalnog ruba zbog pristupačnosti sublingvalnom karijesu ili sublingvalnoj frakturi prije izrade krunice.

Dobri rezultati uvjetovani su dobrim poznavanjem i ovladanjem elektrokirurške tehnike, koja nije tako jednostavna kako se ponegdje prikazuje. Za svakog pacijenta treba ispitati koja je snaga struje najprikladnija, jer prejaka struja stvara duboke nekroze, a preslaba ne daje glatki rez. Snaga struje mijenja se u dovodu, ali ovisi i o individualnom karakteru tkiva. To zahtijeva prilično iskustva i osjećaj za rukovanje elektrokirurškim instrumentima. Preporučuje se da se terapeut prije zahvata na pacijentu uvježbava na preparatu životinjskog mesa.

Temelji oralne rehabilitacije

Pojam, područje i cilj oralne rehabilitacije

Rehabilitacija pojmovno znači svaku terapijsku aktivnost kojoj je cilj povrat izgubljene ili narušene funkcije pojedinog organa ili organizma. Oralna rehabilitacija mogla bi u širem smislu značiti svaku stomatološku aktivnost koja se provodi da bi se na bilo koji način obnovila narušena funkcija žvačnog sustava. Šire gledano, svaki uspjeli zahvat u ustima, koji se provodi radi restitucije estetike, funkcije i uopće zdravlja, može se smatrati svojevrsnom rehabilitacijom. To znači da bismo u oralnu rehabilitaciju mogli svrstati čak i konzervativnu terapiju oboljelih zuba, a pogotovo protetiku, koja se neposredno bavi nadoknadom izgubljenih zuba. Zaključujući tako na temelju šireg shvaćanja pojma rehabilitacije, koji uključuje i sve slične pojmove s prefiksom »re«, npr. rekonstrukciju, restauraciju, restituciju i slično, mogli bismo konačno ustvrditi da se naša struka već stoljećima više ili manje uspješno bavi rehabilitacijom mastikatornog sistema. No to nas gledište ne može sasvim zadovoljiti, jer pojam oralne rehabilitacije u stručnoj literaturi kao i u stručnim krugovima sve izrazitije poprima specifično značenje, a područje mnogo određeniji sadržaj. Svjesni smo toga da možda pojam »oralna rehabilitacija«, ako se dovoljno ne definira, i nije najprikladniji izraz za sadržaj koji mu se daje, jer se izraz najšireg pojmovnog značenja sve više upotrebljava za jedno sasvim specifično i određeno stomatološko područje. Kad to ne bi bilo tako, ne bi ni trebalo na ovakav način posebno izdvajati njeno područje i njena naučavanja.

Današnje suvremeno shvaćanje pojma oralne rehabilitacije, dakle, ne može se zadovoljiti tako široko postavljenim granicama područja kojim se ta, moglo bi se reći svojstvena grana stomatologije bavi, premda ne isključuje prema potrebi sudjelovanje i svake stomatološke kliničke discipline u rehabilitacijskom postupku. Iz ove tvrdnje mogu proizaći stanovite nejasnoće, stoga ćemo detaljnijim razmatranjima rasvijetliti pojam i položaj oralne rehabilitacije, koji u okviru naše struke treba da zauzima, a što iz literature prema definicijama pojedinih autora i nije uvijek sasvim jasno ili, bolje reći, ne postoje o tome potpuno usklađena stajališta. Neki npr. u područje oralne rehabilitacije svrstavaju uglavnom slučajeve opsežnih nedostataka zuba s kompliciranim konstrukcijskim rješenjima, kao što su polucirkularni mostovi ili kombinacije fiksnih i mobilnih nadomjestaka sa složenim retencijskim i drugim konstrukcijskim elementima, međutim, u tu kazuistiku ne ubrajaju npr. slučajeve totalnih i suptotalnih proteza. Drugi pak pod pojmom oralne rehabilitacije podrazumijevaju njena uža područja, tj.

okluzijsku rehabilitaciju ili pak samo estetsku. Ipak je očigledno iz sadržaja koji pojedini autori u svojim djelima obrađuju pod naslovom »rehabilitacija« da se misli na uže područje i na specifičnu problematiku stomatološke struke.

Nedvojbeno je na svaki način da i unatoč tome što je svaka uža stomatološka disciplina integralna grana medicine, oralna rehabilitacija zauzima značajno mjesto kao *izrazito biološko-medicinska grana,* jer najšire i najizrazitije zadire u funkciju stomatognatog sustava sa svojim bližim i daljnjim reperkusijama.

Pojam oralne rehabilitacije, dakle, premašuje pojam pojedinih stomatoloških disciplina kao ortodontske regulacije ili protetske rekonstrukcije u užem smislu a često u svom radu uključuje suradnju tih disciplina, ili u nekoj od njih nastupa samostalno, koristeći se primijenjeno njihovim kliničko-laboratorijskim metodama i mogućnostima. Oralna rehabilitacija u užem smislu, iako moglo bi se reći svojstvena stomatološka grana, temelji svoj rad na *koordiniranom djelovanju gotovo svih stomatoloških disciplina.* Pojedini kazuistički slučajevi određuju koje će uže stomatološke discipline i kako biti uključene u plan terapije. Terapijski plan je nerijetko sam za sebe više ili manje studija, koja iziskuje temeljito poznavanje struke, maksimalno zalaganje i ozbiljnost liječnika te dobru suradnju i razumijevanje pacijenta. Protetske discipline sa svojim konstrukcijskim, odnosno rekonstrukcijskim mogućnostima, nerijetko završavaju oralnorehabilitacijski tretman, ili u samoj terapiji nastupaju samostalno. Njihovo učešće u većem dijelu kazuistike je modificirano i često odstupa od uvriježenih pravila za rutinski rad. Fiksna protetika obilno se primjenjuje u rješavanju oralnorehabilitacijskih slučajeva. Krunice, mostovi i drugi fiksnoprotetski konstrukcijski elementi često su temeljne konstrukcije u kombiniranoj (fiksno-mobilnoj) rehabilitaciji, a primjenjuju se i kao isključivi definitivni nadomjesci u različitim biološko-statičkim modifikacijama.

Gledajući tako na ulogu i na područje oralne rehabilitacije, definicije nekih autora mogu se adekvatnije prosuditi i ocijeniti. Nabrojit ćemo neke od njih. Prema *S. C. Breckeru* »ona čini skup indiciranih stomatoloških zahvata na pacijentu radi rekonstrukcije okluzije za normalnu funkciju, poboljšanje njegova estetskog izgleda i očuvanje preostalih zuba zajedno s njihovom potpornom strukturom«. Ovo je nesumnjivo skup ciljeva oralne rehabilitacije, ali definicija tako postavljena ne određuje potpun smisao i područje ove specifične grane.

R. Cohen ovako izražava svoje stajalište: »Okluzijska rehabilitacija je tretman defektnog žvačnog organa pomoću rekonstrukcije zuba i povratkom u zdravo stanje, ugodnost i funkciju za dulje vrijeme.«

I. Reichborn-Kjennerud definira oralnu rehabilitaciju kao »zahvat koji ima zadatak da poboljša žvačne i govorne sposobnosti te estetski izgled, pri čemu treba po potrebi u tretman uključiti i zglob«.

F. Schön navodi da je »cilj rekonstrukcije ili rehabilitacije defektnog žvačnog sustava u tome da se uspostavi ili održi optimalni i estetski sklad«.

Citirane definicije spadaju u raniju fazu razvoja znanja iz oralne rehabilitacije. S razvitkom gnatoloških spoznaja, egzaktnijih dijagnostičkih metoda za analizu okluzijskih anomalija i funkcije, odnosno disfunkcije pojedinih pripadnih dijelova stomatognatog sistema pacijenata adolescentne dobi javlja se potreba za isticanjem daljnjih definicija. Na ovom području pojavljuju se i druga značajna imena kao *U. Posselt, J. M. Schweitzer, E. Fröhlich, S. P. Ramfjord, L. L. Schwarz, A. Gerber* i drugi, koji unose dragocjene, premda ne uvijek međusobno identične spoznaje i gledišta u složenu materiju oralne rehabilitacije. Razni autori proširuju naša znanja prilazeći pojedinim istaknutim problemima ovog područja, kao što su okluzijski odnosi, suspenzorni aparat, vertikalna dimenzija, temporomandibularni zglob, neuromuskularni kompleks

itd., posebno u njihovoj međusobnoj uvjetovanosti.

Posselt definira oralnu rehabilitaciju kao »znanje i umijeće da se oboljeli ili oštećeni mandibulo-maksilarni sustav po obliku i funkciji harmonično rekonstruira i sačuva«. U ovoj, kao i u prije navedenim definicijama te u nizu drugih definicija sadržane su nepobitne istine, no mi bismo željeli u ovom pojmu istaknuti i jednu specifičnu dimenziju s obzirom i na specifičnu problematiku koju tretira ovo područje. Da bi smo izbjegli preširoko tumačenje po kojem bi ovaj pojam izgubio željeni smisao te da bismo protetsku oralnu rehabilitaciju definirali u svom užem smislu riječi, kažemo da je oralna rehabilitacija *saniranje pojedinačnih ili kompleksnih anomalija stomatognatog sistema u sklopu protetske restauracije izgubljenih ili oštećenih žvačnih jedinica u pacijenata odrasle dobi.*

Drugim riječima, osnovnu kazuistiku oralne rehabilitacije s protetskog stajališta čine *anomalije, disgnatije i ostala odstupanja od normale stomatognatog sustava s nedostatkom zuba ili i bez nedostatka zuba.* Defektni zubni niz bez anomalije, dakle u »normalnim uvjetima«, predmet je konvencionalne protetike.

Prema tome ona prihvaća i obrađuje one slučajeve koji prelaze okvire svakodnevnih protetskih i ortodontskih postupaka. I dok je zadatak protetike da nadoknadi izgubljene ili oštećene zube, ortodoncije da regulira zube i čeljusti pretežno djece i omladine, protetska oralna rehabilitacija bavi se oštećenjima žvačnog mehanizma težeg stupnja s bitnim funkcijskim i kozmetičkim osakaćenjima uz nerijetko naglašenu psihičku komponentu u pacijenata pretežno adolescentne dobi. U područje oralne rehabilitacije osim toga spadaju i okluzijske anomalije te funkcijske smetnje pojedinih dijelova stomatognatog sustava s defektom ili bez defekta u zubnom nizu.

Kada se naša nastojanja usmjeruju na postupke kojima je prvenstveni cilj dovesti u sklad poremećene okluzijske odnose, može se takva procedura u užem smislu nazvati *okluzijskom rehabilitacijom.* Već i samo to područje rehabilitacije okluzije vrlo je široko i u njemu još i danas postoje mnoga suprotna mišljenja, pa se preporučuju različite metode da se popravi narušena okluzijska harmonija.

Estetska rehabilitacija također je pojam koji se rabi za uže područje oralne rehabilitacije gdje prevladava kazuistika u kojoj dominiraju kozmetička oštećenja.

Ovako definirano područje oralne rehabilitacije najtješnje je vezano uz protetske discipline, i to uz fiksnu, mobilnu i kiruršku protetiku. No samo se po sebi razumije da i sve ostale stomatološke specijalnosti mogu biti po potrebi i specifičnosti pojedinog slučaja uključene u terapijski plan i tretman. Stoga bi svaki stomatolog morao u načelu prepoznati slučaj koji iziskuje rehabilitaciju, bez obzira da li će osobno provesti terapijski postupak do kraja ili će pacijenta uputiti na mjerodavno mjesto. Važno je u svakom slučaju pravilno ocijeniti što treba činiti. Svaki slučaj treba egzaktno prosuditi i dijagnostički obraditi. Isto tako važno je ustanoviti do koje mjere postojeća smetnja ili anomalija ugrožava fizičko i psihičko zdravlje pacijenta te u kakvom je odnosu mogući uspjeh s opterećenjem koje liječenje iziskuje od pacijenta. Ovaj odnos posebno je važan za odmjeravanje konačne opsežnosti rehabilitacije. Cilj je da se načelno uvijek postigne potpuna rekonstrukcija i maksimalna rehabilitacija defektnog žvačnog sustava i svih njegovih integralnih dijelova. Međutim, to uvijek neće biti moguće upravo zbog navedenog odnosa uspjeha prema žrtvi pacijenta, pa se ponekad primjenjuju konzervativnije metode i zadovoljavamo se djelomičnim poboljšanjima.

Zaključno može se reći: Da bi se u bilo kojem nastojanju uspjelo, potrebno je u plan rehabilitacije, više nego u bilo kojoj drugoj specijalnosti, aktivno uključiti i pacijenta i na taj način osigurati njegovu najtješnju suradnju. A to znači postići njegovo povjerenje na temelju vrlo detaljno predočenog mu plana te-

rapije i objektivnog obavještenja o tome kakve fizičke i vremenske napore mora podnijeti da bi se postigao određeni rezultat.

Suradnja s pacijentom

Odmah po dolasku pacijenta u ambulantu a, nakon što liječnik zaključi da slučaj po svojim karakteristikama izlazi iz okvira svakodnevne rutinske problematike, treba pacijentu pokloniti posebnu pažnju. Već obazrivom anamnezom potrebno je osigurati povjerenje pacijenta, a na temelju odnosa između lokalnog nalaza i anamnestičkih podataka donijeti pravilnu odluku o daljnjim postupcima. Vrijeme ne smije biti presudno, jer faktor vremena mora u takvim slučajevima neminovno ustupiti pred faktorom etike i savjesti. Suradnja s pacijentom, koju treba gajiti već od prvog susreta, prolazi ponekad mukotrpne faze i zahtijeva od liječnika puno takta. Međutim, katkada se spontano razvija i ne zahtijeva posebne pripreme i zalaganje. Ponekad se terapeut mora saživjeti s cjelovitom ličnošću pacijenta, jer mnogi rekonstruktivni zahvati imaju i psihoterapijski učinak.

Poznato je, a i mnogi to autori posebno ističu, da se pacijent mnogo više osjeća kompletnom ličnošću s fiksnim protetskim nadomjeskom, čak i uz minimalan broj zuba. Potpun gubitak zuba, naročito u mlađoj dobi, stvara osjećaj invaliditeta i manje vrijednosti mnogo više nego kasnije, te može izazvati i različito teške psihičke posljedice. Stoga je pogrešno šablonski i preširoko postaviti indikaciju za opsežne ekstrakcije ili devitalizacije nepovoljno postavljenih i tzv. ružnih zuba pod motom »srušiti sve pa sve izgraditi novo i ljepše«. Ono novo nekad može biti samo pomična djelomična ili totalna proteza, koja bi mogla pacijentu s obzirom na dob, spol, profesiju i njegove postojeće psihičke tegobe još i pogoršati stanje, a natrag se više ne može. Neobično je važno također znati što pacijent očekuje od rehabilitacije, koliko je zainteresiran za funkciju i estetiku i kakve je žrtve spreman podnijeti da se postigne taj cilj. Katkad će liječnik biti prisiljen na kompromis između pacijentova zahtjeva i šture medicinske indikacije. Takvih se zahvata liječnik vrlo nerado prihvaća, ali su oni često neizbježni, pa makar i samo kao neophodna relativno kratka faza do postizanja konačnog zamišljenog cilja. Beskompromisan stav rezultira u većini slučajeva objektivnim uspjehom, ali za pacijentovu psihu to može značiti neuspjeh. Samo ako potpuno razumijemo objektivne i subjektivne potrebe pacijenta, moći ćemo mu pružiti najbolju profesionalnu uslugu. Ako pacijent nije svjestan važnosti održavanja svojih usta i zuba, ako žvače bez smetnji, a habitualna okluzija je uredna i rendgenogrami zadovoljavaju s obzirom na njegovu dob, treba s priličnom rezervom pomišljati na potpunu oralnu rehabilitaciju. Ako je malokluzija uravnotežena, a našom koncepcijom poremetimo to stanje relativne uravnoteženosti, postoji opasnost nesporazuma i nezadovoljstva pacijenta. Međutim, često je i nemoguće izvršiti protetsku rekonstrukciju, a da se pritom ne ispravi i habitualna malokluzija, osobito ako je zagriz snižen ili ukršten. U svim tim slučajevima treba pacijenta objektivno i detaljno informirati, bez preuveličavanja, o mogućim rezultatima u odnosu prema potrebnoj žrtvi i na taj način izbjeći moguće nesporazume te osigurati njegov načelni pristanak. Priroda, složenost i nepovratnost totalne rehabilitacije nalažu liječniku da s pacijentom cijelo vrijeme surađuje nakon njegova pristanka na predočeni mu plan terapije. Treba po mogućnosti planirati što jednostavnije konstrukcije i pri tome poštivati estetiku, higijenu, fonaciju i funkciju svih dijelova stomatognatog sustava. Cilj je u svakom slučaju postići skladnu inkorporaciju protetskih nadomjestaka.

Uz funkciju i objektivne tegobe estetski motivi najčešći su uzrok koji vodi pacijenta do stomatologa. Rahitične promjene na zubima, pigmentacije, distopičnost, dijasteme i malformacije te

druge vidljive anomalije na zubnim lukovima podrivaju samopouzdanje u nekih pacijenata i često im nanose ne male subjektivne i objektivne tegobe. Bez obzira na spol i dob, zahtjevi pacijenata za poboljšanjem izgleda u stomatološkoj struci brojčano su značajni. Takvi zahtjevi prelaze katkada razumnu mjeru pa liječnik mora pacijentu protumačiti što se može učiniti, a što ne. Važno je temeljito poznavati svojstva upotrijebljenih materijala, laboratorijske mogućnosti, metode drugih disciplina i maksimum moguće estetske rehabilitacije za pojedini slučaj. Pacijentu se na osnovi toga mora objasniti da profesionalna usluga ne može postići veće rezultate nego što ih dopuštaju spomenuti uvjeti. Ima doduše i pacijenata koji estetski nisu posebno motivirani, dapače su indiferentni ili to samo pokazuju. Takve pacijente ne treba upozoravati na postojeće estetske nepravilnosti, a pogotovo je pogrešno nametati im svoje mišljenje o potrebi poboljšanja nečega, čemu oni sami ne pridaju značenje.

Pregled pacijenta, dijagnostičke metode i pomoćni postupci

Ocjenom liječnika da je pacijentu neophodna oralna rehabilitacija započinje sustavna obrada pacijenta, koja se sastoji od ovih postupaka:

1. anamneza
2. pregled
3. otisci, izrada i analiza studijskih modela
4. fotografije
5. analiza funkcije i okluzijska dijagnostika
6. rendgenska analiza zuba, kosti i čeljusnih zglobova
7. izrada privremenih ili pokusnih protetskih konstrukcija
8. nagrizne ploče
9. konzultacije s odgovarajućim drugim specijalistima
10. ostale analize
11. donošenje plana terapije i protetske rekonstrukcije
12. provedba plana rekonstrukcije i izrada završnih modela.

Anamneza

Anamneza u oralnorehabilitacijskom postupku ima osobito značenje. Osobnu anamnezu treba sustavno provesti s osobitim obzirom na fizičko i psihičko stanje pacijenta. Posebnu pažnju treba obratiti:

— bolestima, prilikama i zahvatima koji su mogli utjecati na status praesens,

— tegobama koje su posljedica lokalnog statusa i

— bolestima koje mogu biti od značenja za uspješnost provedbe plana terapije.

Obzirnim razgovorom, uz mnogo strpljenja, liječnik mora steći povjerenje pacijenta i doznati što je glavni motiv koji pacijenta dovodi stomatologu. Ako su to bolovi, treba što preciznije utvrditi njihov karakter i lokalizaciju, jer će o tome ovisiti vrsta objektivne pretrage koja će identificirati njihovo porijeklo. Ako su to funkcijske smetnje, treba dobiti što potpuniji njihov opis, kako bi se na osnovi toga mogla primijeniti odgovarajuća funkcijska analiza kao i drugi dijagnostički postupci koji će definirati njihove uzroke i stvarne razmjere. Ako su u središtu pacijentove pažnje estetski nedostaci, uz postojeće ili nepostojeće funkcijske smetnje, treba s mnogo takta utvrditi do koje mjere one pacijentu čine subjektivne tegobe i nanose psihičke traume. O tome ovisi koji će se daljnji dijagnostički i mjerni postupci primijeniti da bi se u skladu s razmjerom anomalije mogao odrediti pravi razmjer terapije. U pacijenata s razvijenim psihičkim tegobama treba izbjegavati grube i beskompromisne zahvate s velikim fizičkim žrtvama pacijenta. Iz anamneze dobivena psihička ocjena pacijenta liječniku će poslužiti da podesi svoj pristup pacijentu i komunikaciju s njim.

Vrlo su često funkcijske i estetske anomalije kombinirane i zajednički stvaraju tegobe pacijentu, ali nije rijetkost

da se pojavljuju i zasebno. U svakom slučaju, i unatoč tome što oralna rehabilitacija mora biti čim sveobuhvatnija, liječnik će nastojati da bezuvjetno riješi one probleme za koje će iz anamneze doznati da pacijenta najviše tište.

Samo se po sebi razumije da ćemo se iz anamneze informirati o porijeklu određene anomalije, tj. je li nastala npr. zbog nasljeđa, traume, smetnje u razvoju, loše navike, nesavjesnih stomatoloških zahvata i dr. Ali ti podaci neće za oralno rehabilitacijski tretman biti toliko važni (osim posljednjeg) koliko uvodno spomenuti anamnestički podaci.

Kada je pacijent bio već tretiran od drugog liječnika, posebnu pozornost treba posvetiti uzrocima koji su ga ponukali da nam se obrati. Ti razlozi, ako se objektivno interpretiraju, mogu upozoriti na moguće greške i na taj način korisno poslužiti za usmjeravanje terapije. Razlozi mogu biti slijedeći:

— estetska rješenja s kojima se pacijent ne može saživjeti,

— vrsta protetskog nadomjeska na koji se ne može priviknuti, npr. mobilna proteza ili slično,

— loša tehnička izrada nadomjeska,

— nepravilno određena visina zagriza (preniska ili previsoka), koja stvara objektivne i subjektivne teškoće,

— neprihvatljivi zahtjevi pacijenta,

— osobni sukobi između pacijenta i terapeuta itd.

Pregled

Temeljit pregled logičan je nastavak anamneze, a može se obavljati i istodobno, što je i najbolje. Pregledom treba obuhvatiti sve što je vidljivo u usnoj šupljini i na vanjskom dijelu maksilofacijalnog sustava. Ustanoviti treba stvarne promjene, stupanj oštećenja i sve nedostatke, njihove međusobne odnose, kao i odnos stvarnog stanja prema izjavama pacijenata. Pregled treba upotpuniti svim standardnim pretragama, koje će nam pružiti informacije o vitalitetu zuba, rasporedu i kliničkom zdravlju svih zuba, o promjeni položaja pojedinih zuba, smetnjama okluzije, vrsti okluzije, o vertikalnoj dimenziji, o opsežnosti i rasporedu upražnjenih prostora itd.

Pregledom treba obuhvatiti sve što je vidljivo u usnoj šupljini kao i na vanjskom dijelu maksilofacijalnog sustava. Pažljivo treba ispitati i meka tkiva gingive, oralne sluznice, nepca i jezika. Nadalje treba uočiti sve promjene oblika na mekim i tvrdim tkivima, kao što su tumori, zadebljanja, ožiljci, nabori, pigmentacija i drugo. Ispitivanje bezubih alveolarnih grebena dat će nam podatke o obliku i stupnju resorpcije, o konfiguraciji, potkopanim mjestima, egzostozama, mjestima insercije mišića itd. Na tvrdom nepcu pregledom se utvrđuje njegov oblik, svedenost, rezilijencija sluznice, patološki nalazi i postojeći eventualni defekti. Prema potrebi primjenjuju se odgovarajući testovi i laboratorijske pretrage. Pregledom dobiveni podaci služit će i kao osnova za uvođenje dopunskih egzaktnih pretraga rendgenskom dijagnostikom, funkcijskom analizom, okluzijskom dijagnostikom, registracijom kretnji čeljusti i drugim.

Pri pregledu kao i u daljnjoj terapiji ne smiju nas osnovni nedostaci toliko zaokupiti da zbog njih ne uočimo ili zapostavimo druge, makar i manje, koji ih prate, a koji u perspektivi mogu imati presudno značenje za uspjeh izvođenja rehabilitacije.

Svaka protetska terapija počinje već s utvrđivanjem lokalnog nalaza u pacijenta koji se obraća liječniku. To znači da sanaciju preostalih zuba i korijena te tzv. »raščišćavanje« terena treba izvršiti s najvećom pozornošću. Već pri pregledu treba razmotriti kako se i koliko u okviru plana terapije može upotrijebiti svaka pojedina preostala žvačna jedinica, makar i bila trenutno u klinički lošem stanju. Znači, na osnovi vizije budućeg protetskog nadomjeska treba utvrditi koji će se zubi spasiti i sačuvati, a koji se mogu ekstrahirati. Naime, polazeći od toga da svi protetski nadomjesci nemaju jednaku funkcijsku (pa ni estetsku) vrijednost, a da pacijentu tre-

ba uvijek prema postojećim mogućnostima pružiti najbolje i najfunkcionalnije rješenje, razumije se da treba razmotriti kakav nadomjestak omogućuje ova ili ona lokalna situacija. Zna se da je most (ako za njega postoje dovoljni i povoljni uvjeti) najbolje protetsko rješenje s obzirom na potpuno dentalno opterećenje, zatim parcijalna proteza s dentogingivalnim opterećenjem, a funkcionalno najlošije su totalne, odnosno parcijalne proteze s isključivo ili s pretežno gingivalnim opterećenjem. Prema tom redoslijedu valja se orijentirati, osobito u oralnoj rehabilitaciji, gdje je problematika i objektivno i subjektivno još složenija.

Nužnost rehabilitacije nije uvijek u razmjeru s lokalnim nalazom. Ponekad pacijent i manji nedostatak doživljava vrlo intenzivno, s izrazitim subjektivnim tegobama. Postoje, međutim, i obratni primjeri, tj. lokalni je nalaz velik i objektivno ozbiljan, a subjektivne su smetnje neznatne (neadekvatne). Oba ekstrema zavređuju punu pažnju i cjelovit rehabilitacijski pristup.

Otisci, studijski modeli, fotografije, konzultacije

Informacije koje se dobiju anamnezom i pregledom najčešće treba upotpuniti preciznijim studijama proporcija, a za to su nam potrebni studijski modeli. Otisak gornjeg i donjeg zubnog luka izvede se alginatom u odabranoj konfekcijskoj žlici. Iz otisaka se načine odljevi, načini se postolje modela — (»soklanje«) i na tako dobivenim studijskim modelima provode se mjerne analize proporcija, iznalaze sva alternativna rješenja da bismo se što više približili konačnoj odluci o optimalnom rješenju za dotični slučaj. Nekad će se već na osnovi modela, ponovnog pregleda i dogovora s pacijentom moći donijeti definitivan plan terapije. Nerijetko, međutim, te će osnovne informacije trebati upotpuniti još egzaktnijim analizama, osobito funkcije i okluzije, rendgenskim i drugim analizama.

U slučajevima estetske rehabilitacije prednjih zuba i izgleda pacijenta prikladno je fotografirati početno i završno stanje, jer će usporedba dati sigurne podatke o realno postignutim poboljšanjima.

U najtežim slučajevima protetičar će se konzultirati s drugim specijalistima, naročito s ortodontom i kirurgom, ali po potrebi i sa svim drugim, ne samo stomatološkim specijalnostima. Tek tada ćemo biti sigurni da smo pacijentu pružili najbolju uslugu, bez obzira na to je li bila dovoljna samo konzultacija ili se provela sinhrona interdisciplinarna rehabilitacija.

Analiza funkcije žvačnog organa u oralnoj rehabilitaciji

»Polako zrije mudrost spoznavanja«

M. Krleža

Pojam, zadatak, definicija

Klasično shvaćanje da su kretnje mandibule uvjetovane putanjom kondila, incizalnim putem i visinom kvržica danas više ne zadovoljava. U određivanju smjera i dinamike kretanja važnu ulogu imaju neuromuskularni fenomeni i refleksni mehanizmi. Ta se spoznaja temelji na rezultatima neurofizioloških, elektromiografskih, cinefluoroskopskih i sličnih istraživanja.

Žvačni sustav, mastikatorni sistem, mandibulomaksilarni sistem, orofacijalni sistem ili stomatognati sustav — sve su to identični pojmovi, kojima se označuje funkcijska cjelina svih komponenata žvačnog sustava.

No u pojmu stomatognati sustav dolazi do izražaja suvremeno shvaćanje da je ta funkcijska cjelina ostvarena neuromišićnom koordinacijom, a nauka o funkciji žvačnog organa naziva se *gnatologija*. Prema tome, gnatologija se može definirati kao nauka o anatomiji i fiziologiji svih komponenata žvačnog sustava i o njihovoj neuromišićnoj koordinaciji. U toj je definiciji aspekt neuromišićne koordinacije osobito naglašen i prikazan u svjetlu novih znanstvenih istraživanja, pa to opravdava i novi naziv. Preusko je shvaćanje da je to samo proširena nauka o okluziji i artikulaciji.

Za optimalnu funkciju unutar mandibulomaksilarnog sustava nužni su skladni odnosi između svih njegovih dijelova: gornje i donje čeljusti, zubi s parodontima, žvačnih i pomoćnožvačnih mišića (jezika), čeljusnih zglobova i žlijezda.

U tom složenom sustavu često nastaju funkcionalne smetnje. U bilo kojoj komponenti tog sustava može doći do smetnje, koja se odražava manje-više na ostalim dijelovima. Primarni pravilni odnosi često se narušavaju zbog sekundarnih promjena. Te su smetnje najčešće uvjetovane promjenama u okluziji. Rjeđe su smetnje u ostalim komponentama, u mišićima, zglobovima, žlijezdama primarne prirode, npr. reumatični artritis ili degenerativne artropatije. Obično su smetnje posljedica nepravilne okluzije, a prouzrokuju ih djelomičan gubitak zuba, uz promjenu položaja preostalih, abrazije, kariozno razaranje, ispuni u supraokluziji ili infraokluziji i sve vrste nadomjestaka ako okluzija nije u redu.

Da bi se dijagnosticirale te funkcionalne smetnje, izrađena je sistematska funkcionalna analiza žvačnog organa.

Funkcionalna analiza žvačnog organa posljednjih je decenija postala posebna znanost u okviru fiksne i mobilne protetike, a ima veze s parodontologijom, ortodoncijom i oralnom kirurgijom. O njezinu značenju svjedoči opsežna literatura koja obuhvaća mnogo monografija i nekoliko stotina publikacija u stručnim časopisima; njezinu važnost dokazuje nadalje to što u angloameričkim i skandinavskim zemljama te u Njemačkoj postoje posebne radne zajed-

nice koje se isključivo bave tim problemom. U SR Njemačkoj osnovana je 1971. god. Evropska akademija za gnatologiju.

Funkcijska analiza razvijala se uglavnom u skandinavskim i američkim dentalnim školama na temelju novih istraživanja i spoznaja iz neurofiziologije žvačnog sustava, te elektromiografskih i sličnih studija. Mnogi su se osnovni pojmovi o okluziji različito tumačili, što je prilično dugo činilo teškoće i zbrku u terminologiji, dok se iskristaliziralo današnje stanje koje priznaju vodeći protetičari i koje se danas smatra uvjetom za svaku opsežniju fiksnu i mobilnu oralnu rehabilitaciju.

Zadatak je funkcijske analize da se pri disfunkciji bilo koje njegove komponente pronađe primarni uzrok, da se otkrije neposredni odnos između bolesnog simptoma i lokalne smetnje u toku čeljusnih kretnji. Stoga ta analiza istražuje: dodirne odnose antagonističkih okluzijskih reljefa u funkciji, funkcijsko stanje čeljusnih zglobova, žvačnih mišića i okolnih tkiva.

No *polazna točka* okluzijske dijagnostike jesu raščišćeni pojmovi o okluziji. Okluzija je u središtu pažnje svakog protetskog nadomjeska. Sve koncepcije o okluziji temeljile su se na kliničkom promatranju i na analizi modela (*Angle* - 1890, *Gysi* - 1940). Tek je posljednjih decenija uvedena u to područje znanstvena metodika. To je uvjetovalo kvalitetan skok iz empirije u znanost. Studije o fiziologiji okluzije i kriterij za idealnu okluziju treba da se temelje na anatomiji i fiziologiji svih komponenata mastikatornog sustava i na njihovoj kofunkciji sa središnjim živčanim sustavom, kao i na ovisnosti pojedinih dijelova žvačnog sustava o pacijentovoj konstituciji.

Definicija: Okluzija je dodirivanje zuba donje čeljusti s gornjima u određenoj vertikalnoj dimenziji u svim položajima i kretnjama mandibule. Ta definicija obuhvaća i pojam artikulacije, koji se danas sve više napušta u tradicionalnom smislu i uglavnom se upotrebljava u vezi sa zglobom i fonacijom.

Položaji mandibule i vrste okluzije

Prema klasičnom stajalištu okluzija se naziva i klasificira po različitim interkuspidacijskim položajima, tj. po međusobnom odnosu zubnih kvržica i fisura. Tako postoji naziv centralna okluzija, habitualna ili stečena okluzija, maksimalna interkuspidacija, terminalna okluzija te morfološka i fiziološka okluzija. Danas se smatra da je takvo statičko gledanje nedovoljno, da se okluzija ne može promatrati odvojeno i neovisno o položajima mandibule prema bazi lubanje, da je okluzija tim položajem uvjetovana i da je taj položaj od primarnog značenja u njezinu vrednovanju.

Pravilan fiziološki odnos mandibule prema bazi lubanje naziva se centrični odnos (ili relacija). Taj odnos karakteriziran je time da se tjeme obaju kondila nalazi u najdubljem predjelu, tj. u *zenitu zglobne jamice* (sl. 275, 276). Taj je položaj jedini fiziološki odnos mandibule prema bazi lubanje jer je statički i dinamički usklađen s funkcijom zgloba i žvačnih mišića (po *Gerberu*). Centrični odnos uvjetovan je harmoničnom opuštenom akcijom žvačnih mišića, bez napetosti i grčeva. Dijagnostika ovog položaja od velikog je značenja pri svakoj disfunkciji u žvačnom sustavu, tj. pri svakoj smetnji u kofunkciji bilo koje komponente žvačnog organa.

Sva gnatološka nastojanja u vezi s artikulatorima idu za tim da se iz komplicirane fiziološke kretnje temporomandibularnog zgloba izolira kretnja rotacije, jer je za prijenos na artikulator samo ta kretnja prikladna, tj. najprikład-

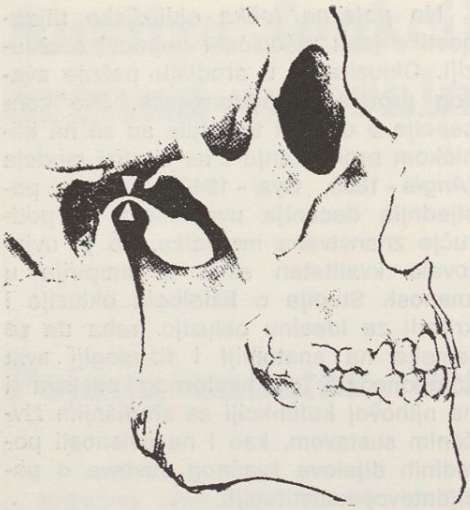

Sl. 275. Centralna okluzija identična je sa centričnim odnosom kondila prema bazi lubanje — sagitalni presjek (po *Gerberu*)

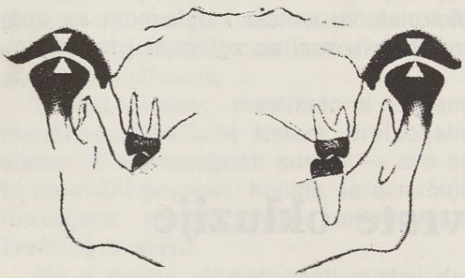

Sl. 276. Centralna okluzija identična je sa centričnim odnosom kondila prema bazi lubanje — transverzalni presjek (po *Gerberu*)

nija. *Izolirana šarnirska kretnja* bez drugih komponenata uvjet je da se kretnja prenese na artikulator i može reproducirati. Čisto šarnirska kretnja u iznosu od 20 do 25 mm mjerena na razmaku antagonističkih sjekutića dobiva se kretnjom oko tzv. *terminalne šarnirske osi*. To je os koja spaja središta obaju kondila kada se ovi nalaze u retrudiranom položaju mandibule, a *retrudirani položaj* mandibule je najdistalniji položaj donje čeljusti koji je anatomski uopće moguć. Daljnji pomak sprečavaju ligamenti temporo-mandibularia, stoga se taj položaj naziva također ligamentozni. U taj položaj donja čeljust ne dolazi spontano, nego samo aktivnim maksimalnim naprezanjem pacijenta ili pasivnim nasilnim pomicanjem rukom terapeuta kojom se sprečava translacijska kretnja. Stoga taj položaj nije fiziološki i nije neutralan, on je usmjeren i uvjetovan akcijom mišića i ligamenata. Na prigovor da nije fiziološki gnatolozi smatraju da to nije važno, jer je bitno samo pronaći položaj mandibule iz kojega se kretnje mogu reproducirati i prenijeti na artikulator. No *Gerber* smatra da je takvo stajalište pogrešno i da polazna točka svih protetskih zahvata treba da je fiziološko stanje, a to je centrična relacija, tj. položaj kondila u zenitu zglobne jamice.

Svakako je značajna činjenica da se iz maksimalno retrudiranog položaja usta otvaraju kao čista šarnirska rotacija oko interkondilarne osi u iznosu od 20 do 30 mm (sl. 277). Stoga se taj položaj naziva položaj terminalne šarnirske osi, za razliku od svih drugih mogućih šarnirskih osi. Drugim riječima, položaj koji omogućuje čisto šarnirsku kretnju u zglobu zove se retrudirani položaj, a samo taj položaj omogućuje posve šarnirsku kretnju. Ta terminalna šarnirska kretnja ima svoju početnu i završnu točku unutar retrudiranog položaja. Klasični gnatolozi tvrde da se iz maksimalno retrudiranog položaja mogu reproducirati kretnje donje čeljusti točno na djelić milimetra, pa se stoga i

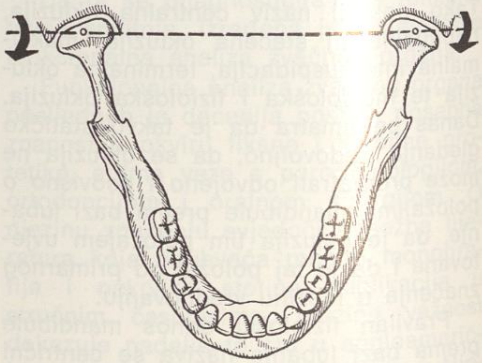

Sl. 277. Interkondilarna os spaja središta obaju kondila

interkuspidacija može najtočnije odrediti. Međutim, novija su ispitivanja dokazala da to nije sasvim točno, da su greške od 0,5 do 1 mm neminovne ako se ispitivanja ponavljaju u razmacima od nekoliko tjedana. To je i biološki opravdano jer organizam radi uvijek s izvjesnom širinom tolerancije.

U *interkuspidaciji,* tj. međusobnom odnosu zuba, postoje mnoge mogućnosti i položaji koji se i različito nazivaju. Tu razlikujemo: centralnu okluziju, habitalnu okluziju, maksimalnu interkuspidaciju, terminalnu okluziju te morfološku i fiziološku okluziju.

Centralna okluzija je onaj međusobni položaj zuba kada je mandibula u najdistalnijem (najdorzalnijem), ali *nenasilnom* položaju iz kojeg se mogu izvoditi sve kretnje bez teškoće. Pri takvoj interkuspidaciji *kondili se nalaze u zenitu zglobne jamice, dakle u centričnoj relaciji* prema lubanji (*po Gerberu*). Međusobni odnos okluzije i zgloba je harmonično fiziološki. Ta se okluzija definira također kao međusobni odnos zuba u maksimalnom dodiru kvržica i fisura (maksimalna interkuspidacija), što znači da u ortognatskom zubalu bukalne kvržice donjih lateralnih zuba dodiruju fisure gornjih lateralnih po sistemu tripodizacije, a palatinalne kvržice gornjih lateralnih dodiruju fisure donjih po istom sistemu. Refleks gutanja vodi mandibulu u većini slučajeva u centralnu okluziju ili približno do nje. U posljednje se vrijeme naziv centralna okluzija više upotrebljava za bezuba usta i za totalnu protezu, a za ozubljena usta upotrebljava se naziv interkuspidacija. Centralna okluzija identična je s maksimalnom interkuspidacijom, ali *maksimalna interkuspidacija ne mora nužno biti centralna okluzija,* jer ova postoji i u habitualnoj okluziji.

Habitualna ili priviknuta okluzija (interkuspidacija) nastaje zbog sekundarnih promjena u okluziji koje prouzrokuju promjenu položaja kondila, tj. napuštanje zenitnog položaja. Te su promjene prouzrokovane najčešće djelomičnim gubitkom zuba uz promjenu položaja preostalih zuba, te abrazijom, okluzijskim anomalijama, loše izrađenim krunicama, mostovima (sl. 278) i djelomičnim protezama, katkada i ispunima u infraokluziji ili supraokluziji. Ova nova stečena maksimalna interkuspidacija uvjetovana je mišićnim usmjeravanjem, pa se taj položaj naziva također mišićni položaj.

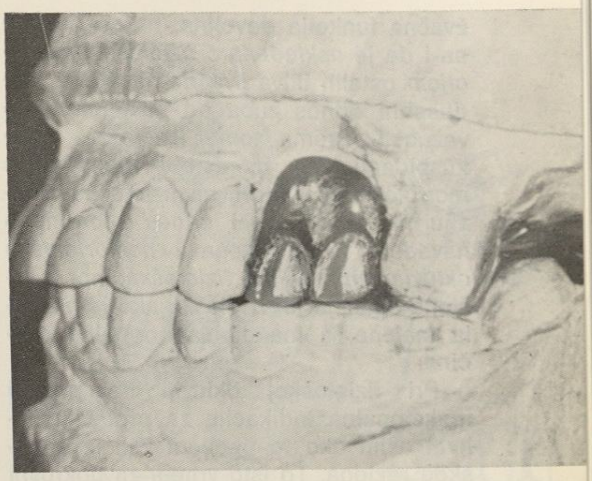

Sl. 278. Habitualna okluzija: distalni nosač donjeg mosta nalazi se u jakoj supraokluziji, a tijelo mosta u infraokluziji.

Centralnoj i habitualnoj okluziji je zajednički da su one terminalne, tj. da označuju konačno stanje nakon završenog žvačnog ciklusa, bez obzira završava li se taj žvačni ciklus u centralnoj ili u habitualnoj okluziji. Stoga naziv terminalna okluzija ne daje jasnu predodžbu.

Fiziološka okluzija je takvo stanje u kojem sve komponente funkcioniraju uspješno, bezbolno, a sva su tkiva u dobrom zdravstvenom stanju. Pri fiziološkoj okluziji zubi ostaju čvrsti, ne mijenjaju položaj, nisu bolni na dodir ili poslije opterećenja, funkcija temporomandibularnog zgloba i okolnih tkiva je slobodna i bezbolna.

Okluzija može biti fiziološka, bez obzira na to jesu li zubi u međusobnom odnosu po klasi I, II ili III (po *Angelu*), jesu li u ukrštenom zagrizu, jesu li bukalne kvržice prvog gornjeg molara u fisuri prvog donjeg ili ne. Bitno je za ocjenjivanje fiziološke okluzije da je

žvačna funkcija dovoljna, trajno bezbolna i da je *usklađena s fiziološkom funkcijom* ostalih tkiva žvačnog sustava. Međusobni odnos zuba od sekundarne je važnosti. Prema tome fiziološka interkuspidacija ne mora biti identična s morfološkom. Kriterij za fiziološku okluziju nije međusobni odnos zuba nego navedeni uvjeti, stoga i *nemorfološka okluzija može biti i fiziološka;* npr. ukrštena okluzija je fiziološka ako je maksila malena, a mandibula normalne veličine.

Pri fiziološkoj okluziji ne postoji funkcionalna indikacija za protetski zahvat osim ako to pacijent želi iz estetskog razloga. To isto vrijedi za pokrovni

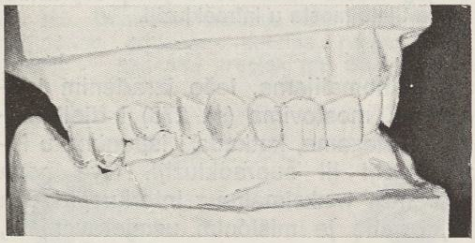

Sl. 279. Pokrovni zagriz može ipak biti fiziološka okluzija

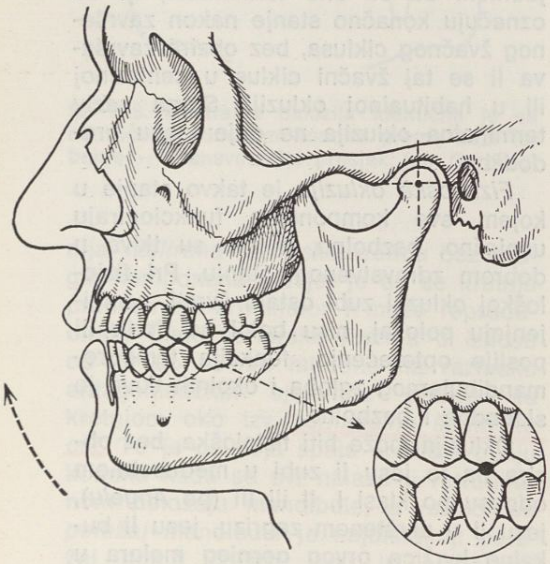

Sl. 280. Početni dodir na jednom paru antagonista u smjeru centrične relacije

zagriz koji može, a ne mora biti patološki (sl. 279).

Ispitivanja gnatoloških škola (*Posselt, Ramfjord* i drugi) dokazala su da otprilike 90% normalnih mladih ljudi mogu svoju mandibulu retrudirati za prosječno 1 mm dorzalno iz interkuspidacijskog položaja. Ova klizna kretnja u duljini od 0,5 do 1,5 mm, mjerena na zubnim kvržicama, smatra se još fiziološkom. Iznos veći od 2 do 3 mm još se tolerira ako je smjer kretnje sasvim anteroposterioran, tako da se oba kondila pomiču za isti iznos. Međutim, ako je sagitalna kretnja između ta dva položaja kombinirana s lateralnom, to stvara uvjet za disfunkciju u temporomandibularnom zglobu.

Ako je između retrudiranog položaja mandibule i maksimalne interkuspidacije razlika veća od 3 mm, postoji tzv. *dvostruki zagriz* (dual bite). Prema tome u okluzijskim odnosima treba razlikovati početni dodir i maksimalnu interkuspidaciju. Klinički se to provjerava ovako: pacijent zatvara usta pri opuštenim žvačnim mišićima dok se prvi par antagonista lagano dodiruju. Taj dodir *zbiva se reflektorno u smjeru centrične relacije* (sl. 280). Zatim se od pacijenta traži da stisne zube čvrsto do maksimalne interkuspidacije. Pri tome treba dobro promatrati da li mandibula između prvog i konačnog dodira zuba nastavlja svoj put u istom smjeru ili skreće s prvotnog smjera. Ako čeljust skreće i *tek kliznom kretnjom* dođe u potpunu interkuspidaciju, centrični odnos zgloba nije identičan s centralnom okluzijom, to znači da je okluzija habitualna, tj. stećena (sl. 281).

Lateralna klizna kretnja je patodinamički od mnogo većeg značenja nego protruzijska. Traumatski učinak mnogo je teži na zubima koji dolaze u dodir na kraju kliznog puta nego na zubima s kojima kretnja počinje.

Klinička dijagnoza klizne kretnje može biti jednostavna, ali i komplicirana. Ako je između početnog dodira i maksimalne interkuspidacije klizna kretnja vidljiva, tj. prvotni dodir zbiva se samo na jednom ili ograničenom paru anta-

gonista, a tek kliznom kretnjom stiže mandibula u maksimalni dodir, dijagnoza je jasna. Međutim, uslijed mišićnog privikavanja okluzija može pri kliničkom pregledu biti naoko pravilna, a klizna kretnja prikrivena, pa se klinički ne može dijagnosticirati na opisani način, nego samo po bolnim disfunkcijskim smetnjama. U takvom se slučaju otkriva klizna kretnja, tj. disharmonija između okluzije i položaja kondila u temporomandibularnom zglobu, funkcionalnom analizom u artikulatoru po registraciji streličnog kuta.

Okluzijska smetnja prouzrokuje asinhrone kretnje žvačnih mišića, npr. akcije masetera i temporalisa nisu usklađene. Osim toga, okluzijska smetnja povećava mišićnu djelatnost u miru i u kretnji između habitualne i centralne okluzije, pa su snaga i učestalost mišićnih kontrakcija povećane. To je dokazano i *EMG*-skim ispitivanjem.

Položaj mandibule u okluziji rezultat je stalne neuromišićne kontrole nad svim sastavnim dijelovima mandibulomaksilarnog sustava. Žvačni mišići ne funkcioniraju autonomno, kontrolira ih i usmjerava središnji živčani sustav preko vrlo složenog neuromišićnog mehanizma. Taj se sustav sastoji od proprioceptora, refleksa otvaranja i zatvaranja usta, a funkcionira pri svim žvačnim i izvanžvačnim kretnjama mandibule. Mnogobrojna osjetna tjelešca, nazvana proprioceptori, smješteni u periodontu, pulpi, sluznici, mišićima koji pokreću mandibulu i u kapsuli čeljusnog zgloba, šalju informacije o položaju i kretnjama mandibule u središnji živčani sustav. Te informacije o svakoj i najmanjoj promjeni položaja mandibule, te o veličini i konzistenciji zalogaja stižu najprije u nukleus mezencefalikus nervi trigemini (sl. 282). Iz tog centra koordiniraju se sva zbivanja i kretnje žvačnog sustava. Odatle se preko motornog centra u ponsu šalju nalozi o smjeru i snazi zatvaranja čeljusti (sl. 282). To su vrlo složeni neuromišićni refleksni mehanizmi, koji su samo djelomično proučeni (*Ramfjord*, SAD, *Kavamura*, Japan). Najvećim dijelom odigravaju se u podsvijesti, ali se na njih može i svjesno utjecati.

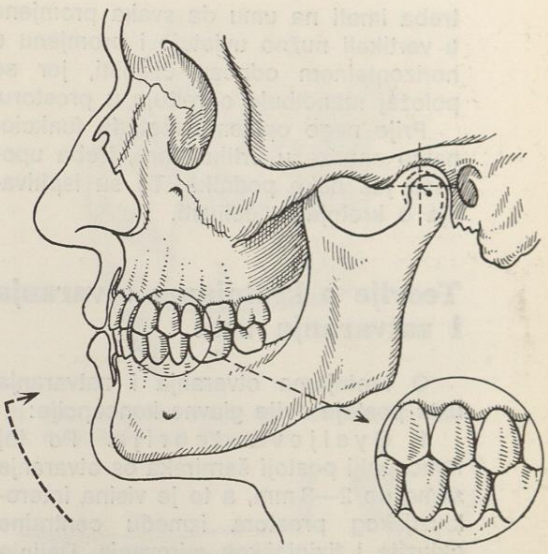

Sl. 281. Maksimalna interkuspidacija identična je s habitualnom okluzijom; središte kondila pomaknuto je dorzokaudalno

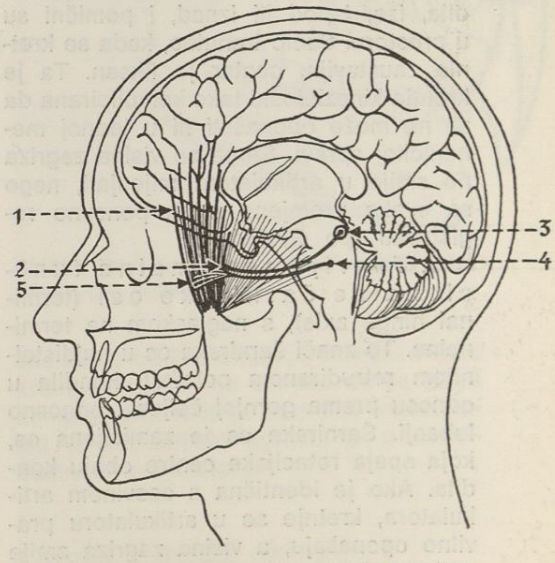

Sl. 282. Neuromuskularni mehanizam otvaranja i zatvaranja usta — stomatosenzibilni i stomatomotorni sistem

Položaj mandibule određuje se iz praktičkih i didaktičkih razloga po vertikalnoj i horizontalnoj dimenziji. No

treba imati na umu da svaka promjena u vertikali nužno uvjetuje i promjenu u horizontalnom odnosu čeljusti, jer se položaj mandibule određuje u prostoru.

Prije nego opišemo metodu funkcionalne analize u artikulatoru, treba upoznati još neke podatke. To su ispitivanja o kretnjama čeljusti.

Teorije o kretnjama otvaranja i zatvaranja usta

O kretnjama otvaranja i zatvaranja usta postoje dvije glavne koncepcije:

1. Gysijeva teorija. Po toj koncepciji postoji šarnirska os otvaranja samo do 2—3 mm, a to je visina interokluzijskog prostora između centralne okluzije i fiziološkog mirovanja. Daljnje otvaranje po šarnirskoj osi nije više fiziološko. Kretnja otvaranja je složena kombinacija rotacije i translacije. Centri te složene kretnje nalaze se izvan kondila, iza, ispod ili iznad, i pomični su u prostoru. Samo trenutno, kada se kretnja zaustavlja, centar je fiksan. Ta je kretnja kineziološki tako komplicirana da se ne može oponašati ni u jednoj mehaničkoj spravi. Stoga se visina zagriza ne smije u artikulatoru mijenjati, nego se svaka promjena mora ponovno registrirati (po *Gysiju*).

2. Teorija terminalne funkcionalne šarnirske osi (terminal hinge axis), s naglaskom na terminalna. To znači šarnirska os u najdistalnijem retrudiranom položaju kondila u odnosu prema gornjoj čeljusti, odnosno lubanji. Šarnirska os je zamišljena os, koja spaja rotacijske centre obaju kondila. Ako je identična s osovinom artikulatora, kretnje se u artikulatoru pravilno oponašaju, a visina zagriza smije se mijenjati po radijusu šarnirske osi. Po toj teoriji kretnja otvaranja iz retrudirane pozicije posve je šarnirska i može se mehanički reproducirati. Tu je teoriju opisao *McCollum* (1921). Zastupa je njegova škola, koja se naziva gnatološka.

Na ovom konceptu razvijala se gnatološka škola, koja se s vremenom podijelila u četiri skupine: *Granger, Stuart, Dentatus, Transograph.* Unutar gnatološke škole došlo je do razmimoilaženja s obzirom na lokalizaciju šarnirske osi otvaranja usta u odnosu prema gornjoj čeljusti. Isprva su je gnatolozi lokalizirali na vršak streličnog kuta dobivenog registracijom poslije refleksa gutanja. Kasnije su neki gnatolozi napustili registraciju gotskog luka i zamijenili je s registracijom terminalne šarnirske osi u maksimalno retrudiranom položaju mandibule. Ali, taj položaj mandibule je prisilan, a dobiva se: a) aktivnim maksimalnim naprezanjem pacijenta ili b) pasivnim nasilnim pomakom rukom terapeuta (eventualno pomoću ortodontske kapice za bradu). Taj problem ima i praktičnu vrijednost jer maksimalno retrudirani položaj omogućuje da se usta otvaraju po posve šarnirskoj osi rotacije do 20 mm i više. Prijenosom tog položaja na artikulator uz pravilnu orijentaciju modela prema zglobu, točnije rečeno gornjeg modela prema kondilu, omogućeno je kretnje prenijeti na artikulator. No, registracija osi u retralnom, tj. najdistalnijem nefiziološkom položaju je prisilna kretnja, koja nije istovjetna s osnovnim fiziološkim položajem čeljusti. Uvjet za registraciju u nasilnom retrudiranom položaju je potpuna *opuštenost žvačnih mišića.* U tu svrhu propisuje gnatološka škola specijalne vježbe koje pacijent mora provoditi nekoliko dana prije registracije. Bez obzira na to što je u dnevnoj praksi gotovo nemoguće pacijenta relaksirati dugotrajnim vježbama, većina protetičara odbija danas tezu o lokaciji terminalne šarnirske osi u nasilnom retralnom položaju. Gnatološka škola je iznimke uopćila; time je došla do pogrešnih nalaza i na tome sagradila čitav sistem.

Gerber opominje da je doktrina »most retrudet position« i »terminal hinge position« (forsirani najdistalniji položaj), koju neke angloameričke i skandinavske škole smatraju posljednjih decenija jedinim položajem za kontrolu okluzije i za oralnu rehabilitaciju, pogrešna, pa su se mnoge proteze izradile u okluziji, na koju se pacijenti teško privikavaju.

Važnije od ovako dobivene šarnirske osi je registracija u fiziološkim uvjetima, tj. bez nasilno retrudirane mandibule. U vezi s tim značajni su i poučni *dijagrami čeljusnih kretnji po Posseltu.*

Sve moguće kretnje donje čeljusti dijele se u *granične,* tj. maksimalne i *funkcionalne.* Granične anteroposteriorne i lateralne kretnje, te otvaranje i zatvaranje čine okvir individualno različitih prostora (envelope of motion), unutar kojeg se zbivaju sve funkcionalne kretnje (sl. 283). Mehanički se u artikulatoru mogu reproducirati samo granične kretnje. Habitualne funkcionalne kretnje obično su nešto ispred graničnih; pogrešno je granične kretnje identificirati s optimalnim.

Posselt je grafički prikazao kretnje u sagitalnoj ravnini (sl. 284). Posteriorna granična kretnja pri otvaranju usta do 20 mm je čista rotacija sa središtem u kondilima. Ta se rotacijska kretnja zbiva iz maksimalno retrudirane čeljusti i izvediva je samo pri potpuno opuštenim mišićima i nasilno retrudiranoj čeljusti. Zato se i naziva terminalna šarnirska kretnja. Ovaj okret iznosi po *Posseltu* 20 mm, a po nekim drugim autorima 10—30 mm. Kad ova maksimalna posteriorna kretnja napušta područje šarnirske kretnje sa središtem u kondilima, kombinira se s translacijskom komponentom prema naprijed i dolje sa središtem u blizini foramena mandibule.

Iz točke maksimalnog otvaranja vraća se mandibula po crti habitualne okluzije u fiziološko mirovanje — prednja crta Posseltovog grafičkog prikaza označuje zatvaranje u maksimalnoj propulziji, dakle je granična kretnja.

Sve granične lateralne kretnje opisuju romboid (sl. 283). Postepenim otvaranjem usta amplituda lateralnih kretnji postaje sve manja, a pri maksimalno otvorenim ustima romboid iščezava, pretvara se u točku, iz koje nisu više izvedive lateralne kretnje. Obje grafičke slike prostorno predočuju sve granične kretnje koje *Posselt* prikazuje u obliku vrška banane (sl. 283).

Većina uobičajenih — habitualnih, tj. pacijentu svojstveno priviknutih kretnji,

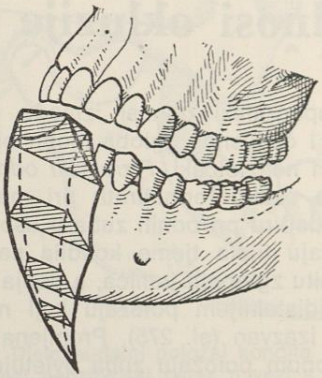

Sl. 283. Grafička slika svih funkcijskih kretnji mandibule (po *Posseltu*)

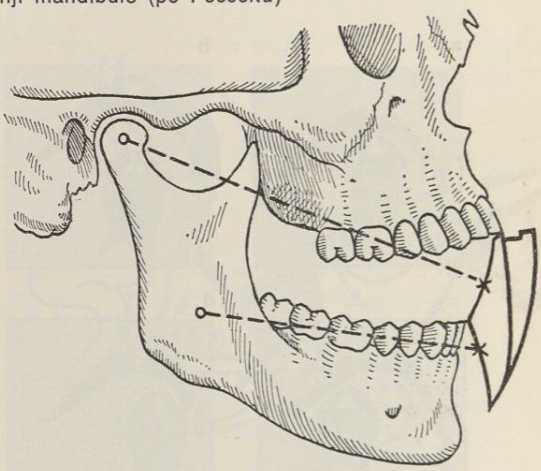

Sl. 284. Grafička slika sagitalnih kretnji mandibule (po *Posseltu*)

sastoji se od kombinacije okreta i klizne kretnje. Još se nije uspjelo da se takva komplicirana kretnja oponaša kineziološki u mehaničkoj spravi, tj. u individualnom artikulatoru.

Odnos između okluzije i parodonta

Pojam traumatska okluzija upotrijebljen je primarno za odnos okluzije prema parodontu. Time se označava šteta koja nastaje na parodontalnom tkivu zbog okluzijskih nepravilnosti (točniji naziv bio bi traumatogena okluzija). Na ovaj aspekt želi se samo upozoriti.

Odnosi okluzije i čeljusnog zgloba

Topografski odnosi između okluzije zuba i čeljusnog zgloba mogu biti fiziološki i nefiziološki. *Fiziološki odnos* može se ovako formulirati: pri maksimalnom dodiru prirodnih zuba u uspravnom položaju tijela tjeme kondila nalazi se u zenitu zglobnih jamica, a donja čeljust u najdistalnijem položaju koji nije nasilno izazvan (sl. 275). Promjena u međusobnom položaju zuba uvjetuje gotovo redovno nefiziološki položaj kondila.

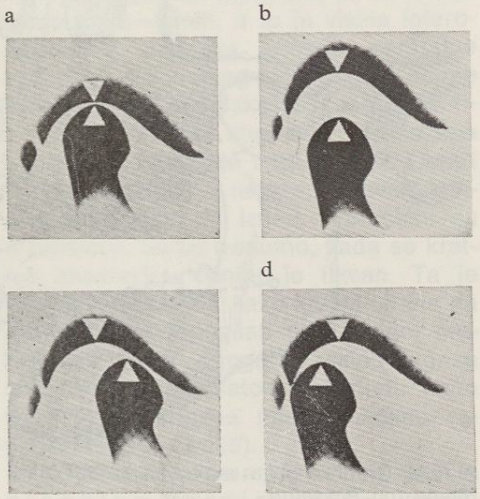

Sl. 285. Nefiziološki položaji kondila: a) kranijalni položaj, b) kaudalni položaj, c) ventralni položaj, d) dorzokaudalni položaj (po *Gerberu*)

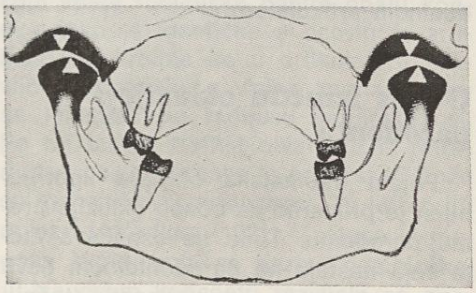

Sl. 286. Transverzalna dislokacija kondila posljedica je nonokluzije desnog donjeg drugog molara (po *Gerberu*)

Smetnje u okluzijskom dodiru *primarni* su uzrok disfunkcije čeljusnog zgloba.

Traumatska okluzija mijenja položaj kondila iz centričnog položaja u izvancentrični, što može uslijediti u kranijalnom, kaudalnom, mezijalnom i distalnom smjeru, a obično je i kombinirano s transverzalnom komponentom (sl. 285. i 286). Nefiziološki položaj kondila znak je da su klizne plohe u zglobu i diskus patološki opterećeni. Ako takvo stanje potraje, može nastati teža atrofija diskusa, akutni i kronični artritis, smetnje se mogu reflektorno prenijeti na živčani sustav u području čeljusti, lica i glave, ali i do daljnjih regija, kako je to opisao *Costen*. To opravdava određivanje položaja donje čeljusti s obzirom na zglob pri svim ispravcima okluzije i protetskim zahvatima.

Ove okluzijske smetnje zbivaju se po slijedećoj shemi: Pacijent zatvara usta reflektorno u smjeru centrične relacije. Ako zbog preranog dodira osjeti otpor na jednom paru antagonista, a svi su ostali zubi još izvan dodira, reflektorno nastoji izbjeći smetnju i dovesti zube u maksimalnu interkuspidaciju. Proprioceptori u parodontu zuba koji je u traumatskoj okluziji signaliziraju preko aferentnih živčanih vlakana nukleus mezencefalikus nervi trigemini, odakle se motornim vlaknima mandibula usmjerava da se spriječi prerani dodir, te ona zauzima novi položaj maksimalne interkuspidacije prema gornjoj čeljusti (sl. 281). Time ali dolaze zglob i žvačni mišići također u novi adaptirani položaj. Čeljust zauzima nefiziološki položaj, pa nastaje nefiziološko opterećenje u zglobu na tlak i vlak, što poremećuje neuromišićnu koordinaciju. Međutim, uhodani neuromišićni refleksi nastoje vratiti mandibulu u centrični položaj. Zbog toga su mišići neprestano u stanju suzdržane kontrakcije, u pojačanom tonusu. Učinak ove nekoordinirane neuromuskularne aktivnosti može biti osjetljivost ili bolnost mišića i mišićni grčevi (spazmi).

Bilo koji nefiziološki položaj kondila može provocirati mišićne spazme i simptome kao pri Costenovu sindromu, prema tome to nije nipošto uvjetovano samo distokranijalnim položajem kondila, nego bilo kojim njegovim izvancentričnim položajem, nerijetko distokaudalnim (sl. 287).

Česta je situacija da zub izrašćuje u međuprostor suprotne čeljusti. Tada distoaproksimalna ploha gornjeg molara dolazi u dodir s mezioproksimalnom plohom donjeg molara, nastaju *sekundarne dodirne plohe,* koje skreću i usmjeravaju mandibulu i ograničavaju njezine kretnje (sl. 288. i v. sl. 6). S vremenom nastaje abrazija kliznih ploha. Neuromuskularna ravnoteža je poremećena, pa su na takvim dodirnim plohama stanoviti mišići trajno u akciji u gotovo izometričnoj kontrakciji. Tako se razvijaju tzv. *bruksofasete,* faktor koji izaziva centrično ili ekscentrično *škripanje* (trigger (izazivač) faktor). To prouzrokuje u tim žvačnim mišićima loše opskrbljivanje krvlju, zatim napetost, grčeve, osjetljivost do bola.

Nepravilno nicanje umnjaka prouzrokuje često jake okluzijske smetnje, koje se odražavaju na zglobu i žvačnim mišićima. Nerijetko niče *gornji umnjak* ako nema antagonista u dislociranom smjeru te dolazi u traumatsku okluziju s drugim donjim molarom. To uzrokuje propulzijsko skretanje mandibule s medijalnom ili lateralnom komponentom. Mandibula, a time i kondil, obično na kontralateralnoj strani, dolaze u prisilni — nefiziološki položaj. Bolovi i krepitacije u zglobu u mladih pacijenata za vrijeme nicanja gornjeg umnjaka nisu rijetka pojava, ali se često ne tumače i ne liječe pravilno. Prilagođivanjem tkiva na novo opterećenje mogu simptomi spontano nestati.

Slična situacija može nastati i na *donjem umnjaku* (sl. 289). Produženim nicanjem donii umnjak koji nema antagonista klizi po distalnoj strani kvržice gornjega drugog molara, vuče mandibulu u retruziju i prouzrokuje pomicanje kondila u dorzokaudalni položaj (sl. 290).

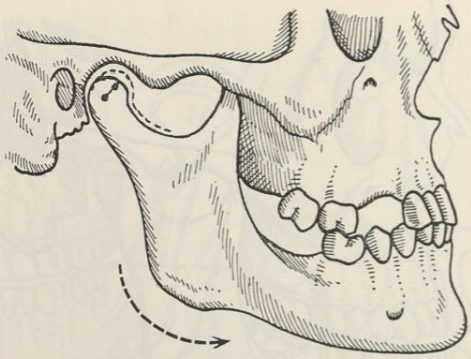

Sl. 287. Distokaudalni položaj kondila je relativno čest nefiziološki nalaz u vezi s habitualnom okluzijom

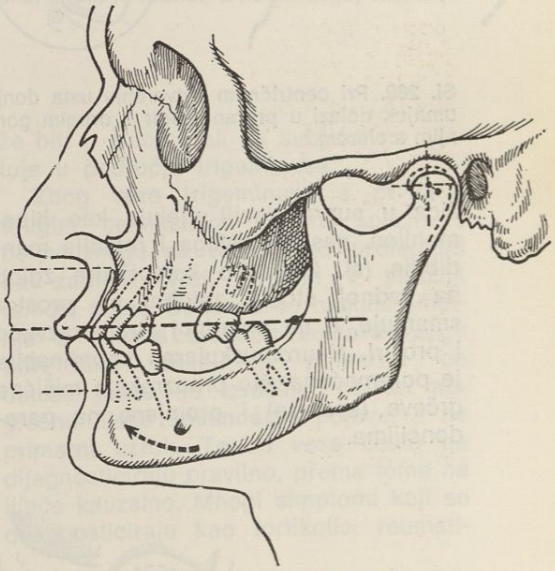

Sl. 288. Kolabirani zagriz je teška posljedica gubitka zuba; svi zubi su izvrnuti, nastale su sekundarne žvačne plohe vertikalna dimenzija znatno je snižena; kondil se premjestio distokaudalno

Od *osobitog je patogenog značenja prerani dodir* na neradnoj, tj. *balansnoj strani.* Ako balansna kvržica sprečava dodir zuba na radnoj strani (sl. 291), pacijent reflektorno stišće zube maksimalno da bi ih doveo u interkuspidaciju i postigao što bolji žvačni učinak. Kvr-

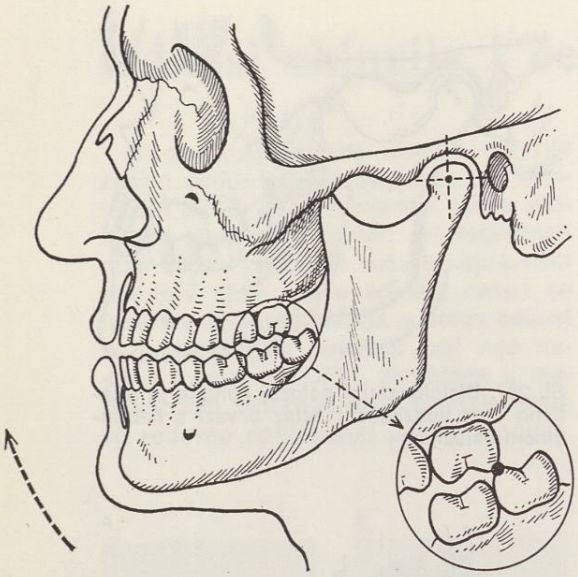

Sl. 289. Pri centričnom zatvaranju usta donji umnjak dolazi u prerani dodir s drugim gornjim molarom

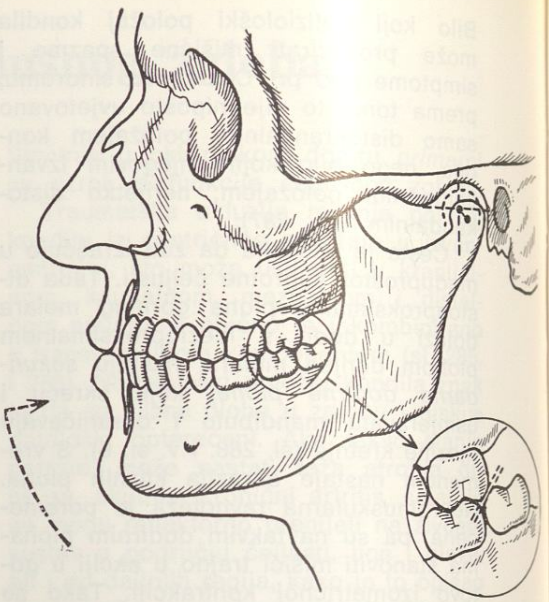

Sl. 290. Kliznom kretnjom dolaze zubi u maksimalnu interkuspidaciju, a kondil se spušta u distokaudalni položaj

žica u supraokluziji djeluje kao hipomohlion, nastaje poluga i rotacija mandibule (sl. 292). To komprimira zglob na radnoj strani, zglobni se prostor smanjuje, a na neradnoj strani razvuče i proširi. Neuromuskularna koordinacija je poremećena, što prouzrokuje mišićne grčeve (spazme) i promjene na parodoncijima.

Balansna trauma nastaje često zbog meziolingvalnog iskretanja i produženja molara nakon ekstrakcije prvog molara. Distalna kvržica iskrenutog drugog ili trećeg molara dobiva u balansnoj poziciji osobito patodinamično značenje, koje je traumatogenije nego artikulacijske smetnje na radnoj strani (sl. 293).

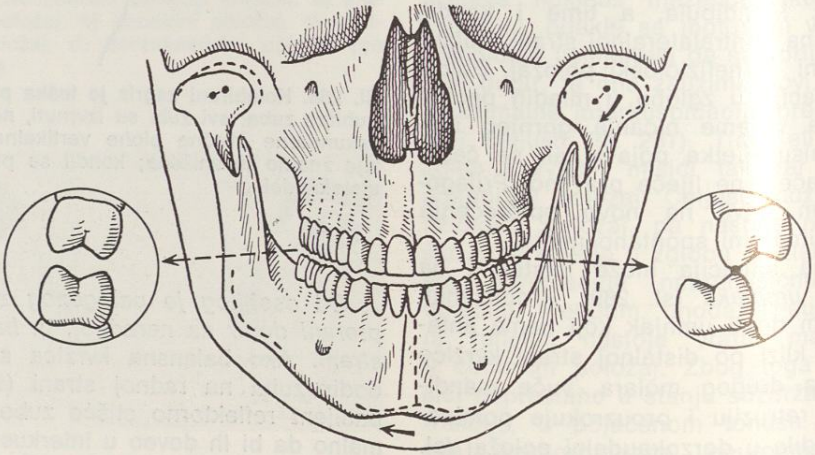

Sl. 291. Balansna kvržica u supraokluziji ima vrlo patogeno značenje

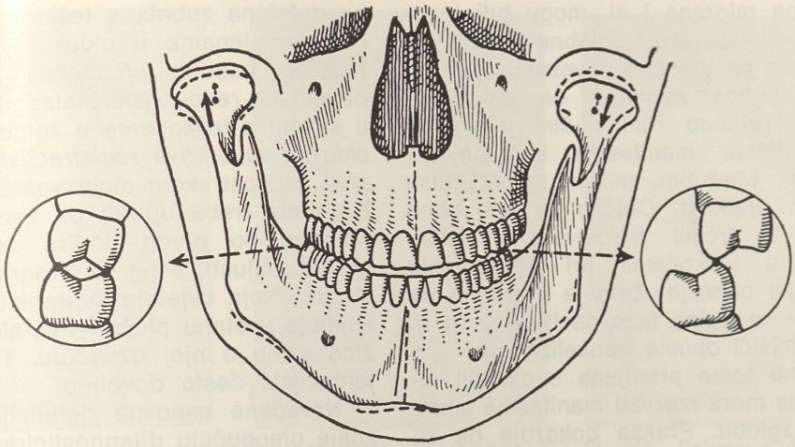

Sl. 292. Da bi postigao žvačni učinak, pacijent stišće zube, antagonisti na radnoj strani dolaze u odnos kvržica na kvržicu; zglobni prostor na radnoj strani je stisnut, a na neradnoj razvučen

Treba naglasiti da je štetni učinak na zglobu i mišićima zbog smetnje na balansnoj strani obično mnogo veći nego od supraokluzije na radnoj strani. I vrlo sitne smetnje u okluziji mogu prouzročiti disfunkciju u zglobu i poremetiti neuromuskularnu ravnotežu.

Sitna smetnja nastaje ako položaj mandibule u centričnoj relaciji nije isti kao u maksimalnoj interkuspidaciji. Klizna kretnja između prvih dodira donjih zuba s gornjima (koji se uvijek zbiva u smjeru centrične relacije) i maksimalne interkuspidacije iznosi 0,5 do 1,5 mm. Patogenetski, ta je kretnja ipak značajna jer može izazvati bruksizam, iako je u ovom iznosu obično još fiziološka i bez smetnji. Dulja kretnja znak je disfunkcije.

Patološki simptomi ove etiologije pojavljuju se ne samo lokalno, nego i udaljeno na svim tkivima *u području trigeminusa.* Bolno područje može biti prilično udaljeno od ishodišta štetnih uzroka.

U neurologiji su poznati tzv. p r o j e k c i o n i b o l o v i, to znači da se izvor bola ne poklapa s lokacijom gdje pacijent osjeća bol. To se odnosi na područje trigeminusa, kao i npr. na područje ishialgije. Konkretno, izvor može biti u zglobu, ali se subjektivno očituje u području trigeminusa.

Zbog veze trigeminusa s prvim i drugim cervikalnim živcem spazmi i bolovi mogu se reflektorno protegnuti na zatiljak, vrat, prednji i stražnji rameni pojas. Sekundarno nastale smetnje u tkivima žvačnog sustava mogu biti tako teške da primarne ne dolaze jasno do izražaja, pa se pogrešno liječe sekundarne pojave, a ne primarni uzrok. Te se veze često ne dijagnosticiraju pravilno, prema tome ne liječe kauzalno. Mnogi simptomi koji se dijagnosticiraju kao tortikolis, reumati-

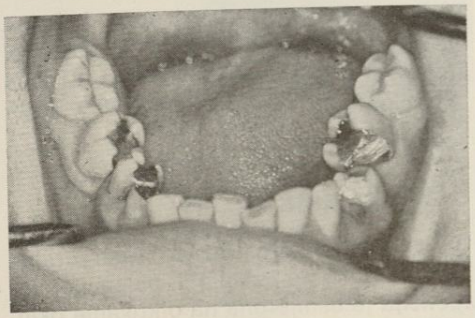

Sl. 293. Patodinamično značenje distalne kvržice izvrnutog drugog molara

zam, pa migrena i sl. mogu biti i posljedica okluzijske i zglobne disfunkcije i s njima su uzročno povezani.

Treba još naglasiti da okluzijska trauma prilično rijetko čini u zglobu ili mišićima manifestne simptome i smetnje. Međutim, mišićni grčevi nisu nipošto rijetkost. Obično se neugodno očituju ti grčevi, tj. povećani mišićni tonus, u teškoćama pri određivanju centralne okluzije. Zato je potrebno da se prije te radne faze pacijent smiri tj. da se mišići opuste trankelizerima.

Prema tome promjena u okluziji nipošto ne mora izazvati manifestne smetnje u zglobu. Praksa dokazuje da su te promjene dapače prilično rijetke, dok su defektna zubala s teškim sekundarnim promjenama u okluziji vrlo česta. Problem postaje još složeniji time što objektivni rendgenski nalaz često nije u skladu s teškoćama u zglobu. *Supraokluzija se otkriva registracijskim zagrizom* u dvostrukom sloju voštane ploče. Pacijenta treba uputiti da zatvara usta oprezno do prvog dodira sa zubima gornje čeljusti, a ne da pregrize vosak. Kvržica koja uvjetuje supraokluziju prošupljuje voštanu ploču, a ostale se kvržice samo u njoj označuju. To je orijentacijski često dovoljno.

Navedene osnovne definicije i spoznaje omogućuju dijagnosticiranje funkcionalnih smetnji okluzijske etiologije.

Sredstva okluzijske dijagnostike

Za okluzijsku dijagnostiku primjenjuju se ovi postupci i sredstva:

1. anamneza,
2. klinički nalaz,
3. rendgenski nalaz,
4. analiza modela — ručna metoda,
5. registracija voštanim zagrizom,
6. grafička registracija,
7. analiza modela u individualnom artikulatoru,
8. registracija voštanim trakama.

Anamneza

Anamneza je lokalna i opća. Lokalna anamneza opisuje funkcijske smetnje, njihov karakter i lokalizaciju, a opća se odnosi na zdravstveno stanje pacijenta.

Klinički nalaz

Taj nalaz sastoji se od ekstraoralne i intraoralne inspekcije i palpacije. Inspekcija je usmjerena na otkrivanje okluzijskih smetnji u centralnoj i habitualnoj okluziji te pri kliznim kretnjama, zatim na skretanje čeljusti pri otvaranju i zatvaranju usta. Palpacijom se ispituje stupanj pomičnosti zuba, a ekstraoralnom palpacijom čeljusni zglobovi i žvačni mišići.

Funkcionalne smetnje u žvačnom organu lako se dijagnosticiraju ako su izrazito manifestne. Međutim, latentne i početne smetnje češće su nego što se donedavno smatralo. U početnom stanju zglob nije bolan, niti na parodontu ima težih promjena. Žalbe pacijenata na žvačne teškoće katkada su neodređene, bez točne lokalizacije, ili se pacijenti žale na recidivirajuće dekubituse pod protezom. U tim slučajevima ne zadovoljava konvencionalni klinički pregled, nego ga treba upotpuniti s funkcionalnom analizom. Ne treba čekati teške posljedice dugogodišnjih smetnji na zubima, parodonciju i zglobovima, nego ih treba odstraniti prije nego nastanu.

Ispitivanje čeljusnih zglobova

Ispitivanje se odnosi na: a) pokretljivost, b) palpaciju i c) auskultaciju.

Sl. 294. Pri maksimalnom otvaranju usta interokluzijski prostor širok je 4 cm

Sl. 295. Palpacija čeljusnog zgloba lateralno ispred tragusa

Sl. 296. Palpacija čeljusnog zgloba kroz meatus akustikus eksternus

Pokretljivost zglobova je dovoljna ako je pri otvaranju usta udaljenost između incizalnih bridova gornje i donje čeljusti najmanje 4—5 cm (sl. 294). Uzrok je smanjenoj pokretljivosti često u dislokaciji jednog ili obaju diskusa ili u preranom dodiru, koji reflektorno zakoči daljnje zatvaranje. Ako pri otvaranju usta sredina čeljusti skreće u stranu, znači da je kretnja ipsilateralnog zgloba poremećena zbog dislokacije diskusa.

Palpacija se izvodi bilateralnim pritiskom prstiju, i to: lateralno ispred tragusa (sl. 295) i kroz meatus akustikus eksternus tako da se vršci malih prstiju stave obostrano u meatus akustikus (sl. 296). Pacijent otvara i zatvara usta, pri čemu se palpiraju promjene u zglobu, koje još ne moraju biti manifestne. Ako je samo lateralna palpacija bolna, posrijedi je obično afekcija pterigoideusa lateralisa.

Auskultacijom pomoću stetoskopa ili fonendoskopa otkriva se pucketanje ili drugi šumovi u zglobu, koji se inače ne čuju.

Sl. 297. Palpacija mišića masetera

Ispitivanje mišića

Palpaciju žvačnih mišića treba provesti sistematski. *Ekstraoralno* se palpiraju maseter i temporalis (sl. 297. i

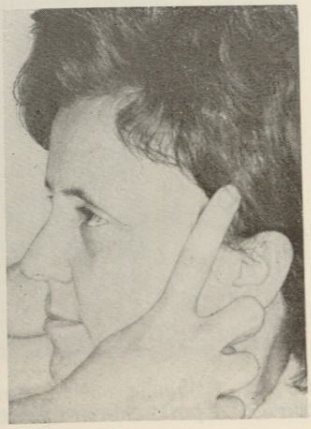

Sl. 298. Palpacija mišića temporalisa

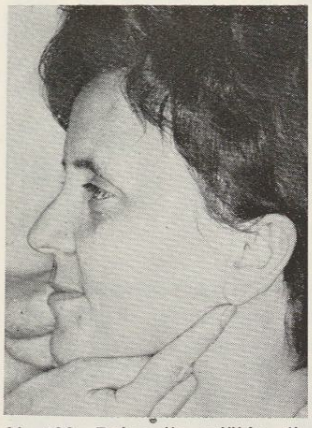

Sl. 299. Palpacija mišića digastrikusa

Sl. 300. Palpacija mišića sternokleidomastoideusa

Sl. 301. Palpacija mišića okcipitalisa

298), i to na njihovim insercijama, zatim mišići brade i orbikularis oris s time da se prstom udara po tim mišićima. Zgrčeni mišić je tvrde konzistencije, opušten je mekši. Zatim se palpiraju mišići vrata, ramena i zatiljka (sl. 299, 300. i 301), a *enoralno* pterigoideus lateralis i medijalis (sl. 302), mišići jezika i tendo temporalis na prednjem rubu rani ascendentis mandibula. Pterigoideus lateralis, koji je osobito često spastičan, palpira se u paratubarnom i retrotubarnom prostoru pritiskom prsta u kranijalnom smjeru.

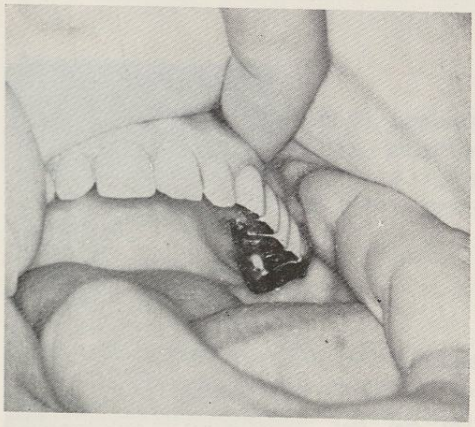

Sl. 302. Palpacija mišića pteriogideusa eksternusa u paratubarnom prostoru

Treba imati na umu da hiperaktivnost (grč) žvačnih mišića može reflektorno izazvati smetnje u susjednim mišićnim područjima, tj. u mišićima zatiljka, suprahioidnim i infrahioidnim mišićima, mišićima farinksa, jezika, obraza i srednjeg uha. No može biti i obratno, da pojačana djelatnost tih mišića izaziva dentalne simptome.

Ritmička kontrakcija masetera prouzročena je često škripanjem, a fibriliranje tog mišića preranim dodirom i nestabilnim okluzijskim odnosima.

Klinički simptomi disfunkcije

Klinički simptomi disfunkcije (okluzijske traume) jesu:

— na pritisak bolna insercija žvačnih mišića,

— bolovi u zglobu, na licu ili pseudopulpitični bolovi,

— skretanje donje čeljusti pri otvaranju usta (što znači da je smetnja u ipsilateralnom zglobu),

— abrazije, povećana pomičnost zuba,

— snižena vertikalna dimenzija (kolabirani zagriz).

Pseudopulpitični bolovi nastaju pri traumatskoj okluziji zbog venozne hiperemije i povećanog krvnog pritiska u pulpi; može doći i do nekroze pulpe.

Osim kliničkog pregleda i palpacije, upotrebljava se također *artikulacijski papir.* Papir treba da je tanak i prilagodljiv. Preporučuje se plavi i crveni. Plavim papirom označuje se centralna okluzija, a crvenim klizne kretnje. Predjeli koji su pri kliznim kretnjama preopterećeni oboje se širokom plohom. Treba razlikovati fiziološke dodire od suprakontakta i klizne kretnje od kliznih smetnji.

Rendgenski nalaz

Rendgenski nalaz opisan je u poglavlju na str. 217—220.

Analiza modela — ručna metoda

Na modelu izlitom u tvrdom materijalu (*Moldaroc, Palavit M.*) treba da su prikazani svi zubi s neozlijeđenim kvržicama. Prednost je modela što omogućuje uvid s oralne strane (sl. 303). Na modelu se ustanovi vrsta okluzije, smjer atricijskih faseta te dodir zuba u maksimalnoj interkuspidaciji, u protrudiranim i lateralnim položajima.

Proučavanje modela za okluzijsku dijagnostiku osobito je značajno u otkrivanju smetnji u stražnjem predjelu koji je vizualno slabije pristupačan. Izrasli i iskrenuli stražnji zubi, osobito umnjaci i drugi molari, stvaraju često klizne smetnje, koje se pri kliničkom pregledu ne mogu uočiti. Također treba ispitati da li se model njiše oko osovine koja spaja premolare.

Registracijski zagriz u vosku

Taj postupak zahtijeva specijalnu tehniku, koja se sastoji u tome: najprije se žvačni mišići opuste tako da pacijent drži usta maksimalno otvorena pola do jedne minute. Zatim se donji (ili gornji) zubni luk obloži dvostrukim slojem crvenog voska. Osobito je prikladan *Kerrov* zeleni inlej-vosak u širini od 1 do 2 cm, koji je mekan i dobro se prilagođuje zubima. Terapeut vodi mandibulu do prvog dodira s gornjim zubima, dakle ne u maksimalnu interkuspidaciju. Pacijent čini mnoge brze kretnje približavanja i udaljavanja, ali samo do prvog dodira s gornjim zubima, pazeći da zube ne stisne prečvrsto.

Prerani dodir probije vosak, a rupica u vosku se u progledu prema svjetlu lako lokalizira. Suprakontakt može se i u ustima markirati olovkom kroz rupicu u vosku.

Grafička registracija djelomično ozubljene čeljusti

Kliničkim pregledom otkrivaju se samo grube greške. Statička analiza modela i interkuspidacije ne daju podatke o položaju kondila i o funkcijskom stanju mišića. Klizne kretnje mogu zbog neuromuskularne adaptacije biti prikrivene.

Točna dijagnoza finih okluzijskih smetnji i supraokluzije dobiva se funkcionalnom analizom modela u individualnom artikulatoru, po potrebi i grafičkom registracijom streličnog kuta (gotskog luka).

Opći pojmovi

Ekstraoralna registracija je napuštena i zamijenjena intraoralnom. Grafička okluzijska dijagnostika dobiva posljednjih godina sve veću važnost. Pronalažena je i isprva primijenjena za točno određivanje centrične relacije u totalnoj protetici. No, korisna je isto tako u

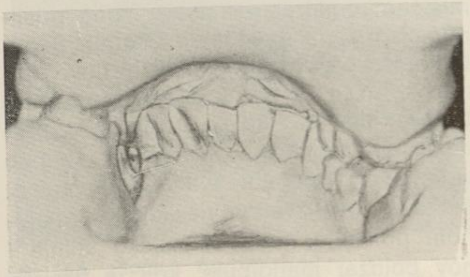

Sl. 303. Uvid u model s oralne strane

parcijalnoj i fiksnoj protetici ako su u odnosu čeljusti nastale vidne promjene, što je osobito važno u oralnoj rehabilitaciji s opsežnim fiksnim nadomjeskom. Njome se ocjenjuje i uspostavlja funkcijska vrijednost žvačnog organa, pa njena primjena postaje sve šira.

Zadatak je horizontalne registracije da se centrala okluzije fiksira u fiziološkom centričnom položaju mandibule prema glavi, a taj je položaj određen položajem obaju kondila u zenitu zglobnih jamica (sl. 275). *Gerber* smatra da se kondili u jamici reflektorno centriraju ako to ne sprečava greška u okluziji. Načelno postoje dvije vrste horizontalnih registracija: zglobno-mehanička i funkcionalno-mišićna.

Zglobno-mehaničkom registriraju se granične lateralne i sagitalne kretnje; lateralne se grafički odražavaju u gotskom luku, a oštar vršak tog luka (uglavnom je) identičan s položajem centralne okluzije (sl. 318). Sve lateralne i anteroposteriorne kretnje opisuju grafički romboid. Time je i registrirana šarnirska os otvaranja čeljusti uz čistu rotaciju, pa taj položaj služi za prijenos te osi na artikulator.

Mišićno-funkcionalna registracija dobiva se brzim adukcijskim kretnjama, tj. uzastopnim brzim zatvaranjem usta, koje opisuju okluzijsko polje, rjeđe točku. To se polje obično ne poklapa s vrhom gotskog luka, nego je lokalizirano nešto ventralnije, znači da je registracija uslijedila u maloj protruziji. No, tu nema oštrog razgraničenja jer se zglobno-mehanička registracija ne može zamisliti bez učešća mišića. Razlika je u tome što dominira učešće mišića.

Značajnija razlika između zglobne i mišićne registracije nastaje zbog prisilnog zagriza u sagitali ili laterali. S gubitkom zuba nastaje u okluziji novo stanje, koje se razlikuje od primarne centralne okluzije. Ako se u žvačnom procesu upotrebljavaju samo neke zubne skupine ili pacijent žvače jednostrano, nastaju nove žvačne navike te promjenom položaja novo okluzijsko stanje i nov položaj mandibule, koji je fiksiran mišićno-ligamentozno. Takve promjene nastaju također zbog loše izrađenih krunica, mostova i djelomičnih proteza. Ovaj, navikom stečeni položaj, zove se habitualna okluzija. Anatomska situacija u čovječjem zglobu omogućuje promjenu položaja kondila, a time i nove okluzijske položaje.

Stečeni prisilni zagriz nastaje najčešće dugotrajnim žvakanjem s izoliranom skupinom preostalih zuba, pa su novi neuromuskularni refleksi fiksirali položaj koji pacijentu omogućuje najbolji žvačni učinak. U većini slučajeva to ne stvara nikakve teškoće, no pri neotpornom tkivu prouzrokuje artropatije s neuralgičnim smetnjama, parodontopatije ili miopatije, ovisno o individualnoj otpornosti ili neotpornosti spomenutih tkiva.

Razlike u vezi s opisanom etiologijom relativno su lako uočljive, međutim, i naoko vrlo sitne smetnje u okluziji, jedva primjetljiv prerani dodir, skreće također čeljust u izvancentrični položaj. Tada je razlika između centralne okluzije i habitualne interkuspidacije vrlo mala, 0,5 do 1 mm. No takva mala razlika obično nije patološka pa se može ustanoviti kod mnogih normalnih zubala u centričnoj okluziji.

Prije nego se pristupi registraciji, moraju se ispuniti isti uvjeti kao za totalnu protezu. Uvjeti su ovi:

1. pravilno određen vertikalni odnos,
2. dobro fiksirane šablone u toku registracije,
3. prikladan položaj glave,
4. opušteni mišići, slobodne i bezbolne zglobne kretnje,
5. dobro centriran kolčić za registraciju.

Određivanje vertikalnog odnosa opisano je opširno u poglavlju »Tok izrade fiksnog mosta«, str. 165.

Položaj glave prikladan je ako je crta tragus-subnasale (*Camperova*) horizontalna, tj. ako je spojnica vanjskog uha s donjom granicom nosnog krila horizontalna, pri tome treba da je glava malo zabačena unatrag i da nema naslona. No, odnos Camperove crte prema okluzijskoj plohi nije konstantan. Prema antropološkim mjerenjima varira pod

kutom od 7° do 8°, ovisno o smještaju i položaju uha prema nosu, koji je različit u raznih rasa. Stoga taj kriterij sam po sebi krije stanovitu nesigurnost, a druga nesigurnost nastaje pri prijenosu paralelke od oka. Pouzdaniji je kriterij smještaj registracijske ploče po ovom pravilu: u medijalnoj crti raspolovi se vertikalna dimenzija i u toj razini povuče spojnica s trigona retromolaria (sl. 252). To omogućuje sigurniju orijentaciju u odnosu prema koordinatama lubanje i bolji konačni rezultat.

Pri napetim mišićima ili bolovima u zglobu ne može se odrediti pravilna centralna okluzija. Važan je uvjet za registraciju da su žvačni mišići opušteni. No upravo u pacijenata za koje je određivanje centralne okluzije najvažnije, često su mišići napeti (artritis, neuralgija). Stoga treba registraciju provesti pod medikamentoznom anestezijom. Smanjenje mišićnog tonusa postiže se medikamentozno (trankilizeri), a najsigurnije *nagriznom pločom* koju pacijent nosi 2—3 tjedna. Prikladna je vježba za opuštanja mišića prije registracije da pacijent deset puta maksimalno otvara i zatvara usta, a još je bolja vježba da pacijent drži pola do 1 minute usta maksimalno otvorena.

Kolčić za registraciju treba da je centriran u sredini nepca; tada su šablone za vrijeme registracije jednakomjerno opterećene.

Tehnika registracije

Tehnika registracije u osnovi je poznata već mnogo decenija, ali je sada prilagođena suvremenoj okluzijskoj dijagnostici i terapiji. Ta se metoda u biti nije promijenila, osim što se ucrtavanje ne vrši više izvan usta — ekstraoralnim ucrtavanjem gotskog luka, nego intraoralno približno u središtu registriranih šablona, kako je to prvi opisao *McGrane*. Glavna je prednost intraoralne metode što se šablone u toku registracije ne dodiruju. Dodirivanje bi kvarilo rezultat.

Postupak u laboratoriju. Otisci gornje i donje čeljusti izlijevaju se dva puta, a točni sadreni odljevi markiraju brojevima 1 i 2.

Na donjem sadrenom odljevu najprije se voskom zatvaraju i izravnaju potkopani predjeli na lingvalnoj strani (sl. 304). Lingvalni prostor povisi se voštanom podlogom, na nju se položi metalna pločica za registraciju i izrade se kvačice za fiksaciju pločice (sl. 305). Položaj pločice izravna se paralelno s Camperovom crtom ili s crtom simfiza-trigonum retromolare (sl. 306). Zubi i lingvalna površina se izoliraju, okolina pločica i repovi kvačica zalijevaju se autakrilatom (sl. 307). Nakon stvrdnja-

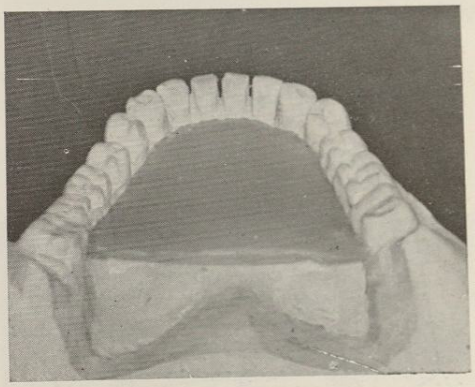

Sl. 304. Na donjem modelu izravnaju se lingvalno potkopani predjeli

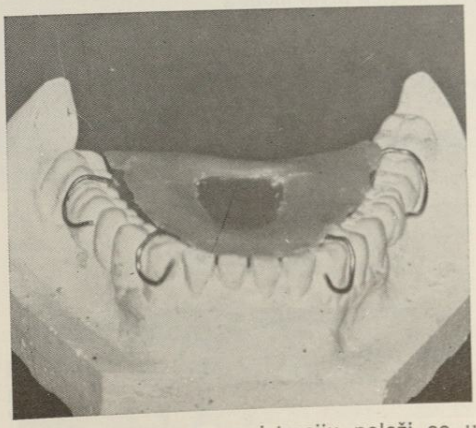

Sl. 305. Pločica za registraciju položi se u sredinu voštane ploče i oblikuju kvačice za fiksaciju

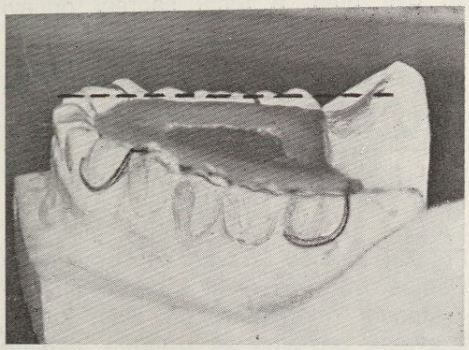

Sl. 306. Položaj registracijske pločice je pravilan ako je paralelan s crtom koja spaja simfizu s trigona retromolaria

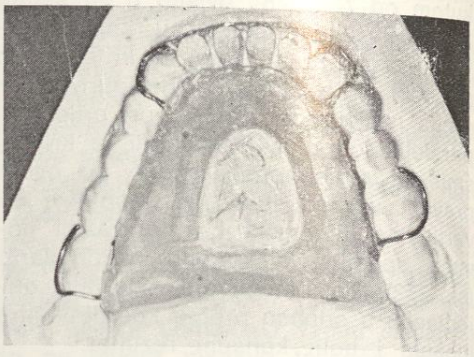

Sl. 307. Registracijska pločica fiksira se s autakrilatom i kvačicama

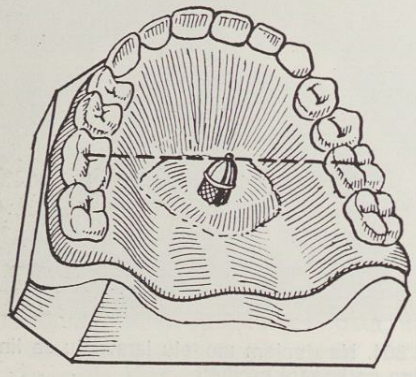

Sl. 308. Gornja ploča za registraciju nosi kolčić smješten u sredini spojnice mezijalnih kvržica prvih molara

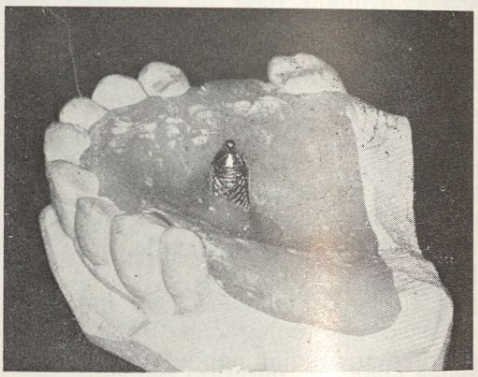

Sl. 309. Kolčić za registraciju pričvršćen na gornjoj akrilatnoj ploči

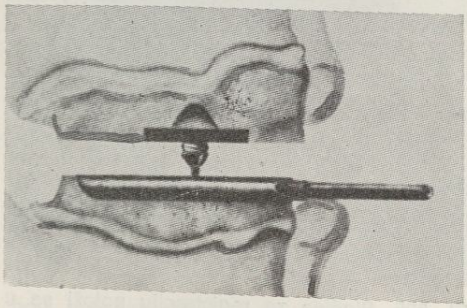

Sl. 310. Kolčić je usmjeren okomito na donju pločicu (po *Gerberu*)

vanja ploča se obrađuje, a po potrebi pojača s donje strane i polira. Na gornjem sadrenom odljevu modelira se nakon izoliranja ploča od autakrilata i montira kolčić za ucrtavanje kretnji. Ploča pokriva palatinalne kvržice zuba; bukalne kvržice ostaju nepokrivene. Kolčić za registraciju fiksira se na spojnici mezijalnih kvržica prvih molara i okomito na okluzijsku plohu (sl. 308. i 309). Bolje je da se kolčić definitivno fiksira tek u ustima i provjeri je li usmjeren okomito na donju ploču (sl. 310).

Odgovarajuća ploča na donjoj čeljusti za prijenos na obrazni luk (sl. 311. A, B) obloži se stentsom, pritisne na donje zube bilateralno simetrično i paralelno s okluzijskom ravninom. Takav položaj osigurava pravilan položaj okluzijske ravnine. Položaj ploče mora biti posve stabilan. Ako je zubni luk skraćen, treba predvidjeti uporište za ploču u predjelu bezube sluznice.

S gornjom pločom za registraciju i donjom pločom za prijenos na obrazni luk uvježbavaju se kretnje prema naprijed i natrag. Nakon uvježbanih kretnji montira se obrazni luk (sl. 312), i to tako da se vršci grafitnih mina usmjeravaju na središte kondila (10—13 mm udaljeno od meatusa akustikusa eksternusa), a *registracijski žičani štapići* (sl. 311) paraleliziraju se s okluzijskom ravninom.

Propulzijska kretnja desnog i lijevog kondila ucrtavaju se na montiranim kartonima u projekciji kondila (sl. 313); obrazni luk, ploča s nastavcima za obrazni luk i kartice s ucrtanom registracijom odlože se za kasniju radnu fazu postavljanja sadrenih odljeva u kondilator.

U gornjoj čeljusti ostaje ploča za registraciju s kolčićem, a na donju če-

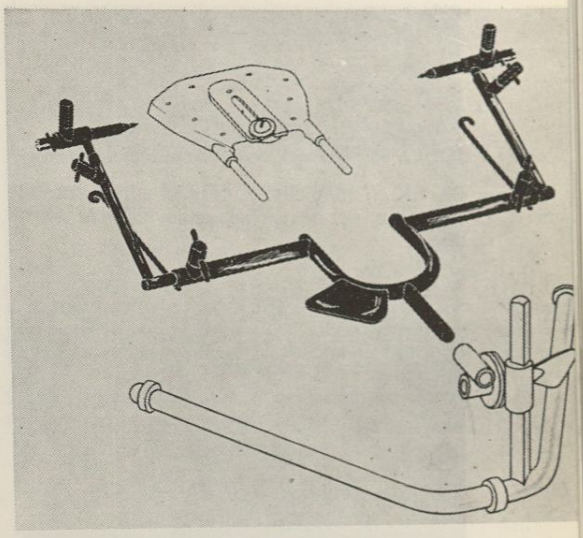

Sl. 311. A. Dijelovi obraznog luka; gore: pločica za prijenos čija se donja ploha obloži štencom; u sredini obrazni luk; donja slika prikazuje stativ (po *Gerberu*)



Sl. 311. B. Isti elementi kao na slici 311. A. sastavljeni

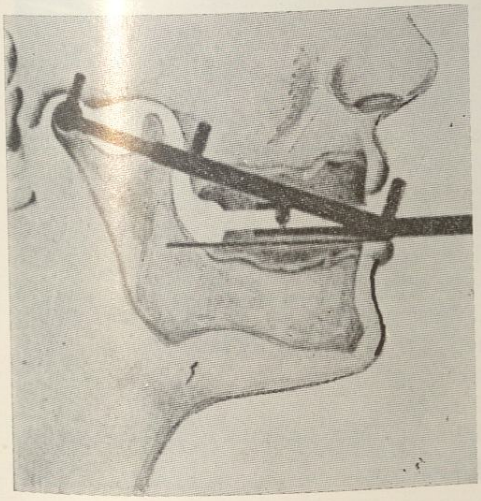

Sl. 312. Pločica za prijenos položena je paralelno s Camperovom crtom, ili po pravilu prikazanom na sl. 306; obrazni luk je namješten; grafitne mine obraznog luka usmjerene su u centre kondila, odnosno na njihove projekcije na koži



Sl. 313. Propulzijske kretnje obaju kondila ucrtavaju se na obrazu pričvršćenim kartonima



Sl. 314. Nakon izvedenih kretnji kontrolira se oštrina streličnog kuta

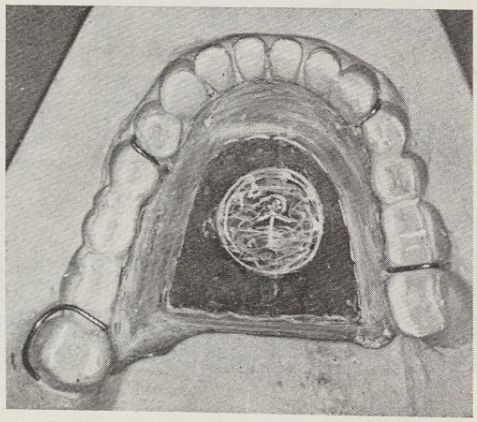

Sl. 315. Pločica od pleksiglasa namješta se na vršak streličnog kuta ili 1 mm ventralnije

Sl. 316. Obje registracijske ploče u ustima, a vršak kolčića usmjeren na rupicu u centru pleksiglas-pločice

ljust položi se ploča pripremljena za registraciju (sl. 314); duljina kolčića za ucrtavanje regulira se tako da se isključe svi dodiri između gornjeg i donjeg zubnog luka u svim lateralnim kretnjama i u propulziji (sl. 309). To znači da se kolčićem povisi zagriz, to više što je zagriz dublji, katkada i više od 10 mm.

Tada se izvode sve kretnje za ucrtavanje isto kao i za registraciju bezube čeljusti. Prije svake kretnje pacijent *proguta slinu* nekoliko puta i time vodi mandibulu reflektorno u centralnu okluziju. Obje ploče za registraciju izvade se iz usta, kontrolira se registrirani crtež, i ako strelični kut (sl. 314) nije jasan, registracija se ponovi.

Ako registracija zadovoljava, namjesti se pločica od pleksiglasa tako da rupica bude točno na vršku ucrtanog luka ili 1 mm ventralnije (sl. 315). Šablone se ponovno stavljaju u usta i od pacijenta se zahtijeva da proguta slinu. Pri tome treba da vršak kolčića lako i bez smetnje upada u rupicu u sredini pločice od pleksiglasa (sl. 316). Registracijske ploče međusobno se fiksiraju sadrom (sl. 317); rijetko zamiješana sadra premaže se između šablona kroz čtav vestibulum. Kad se sadra stvrdne, provjerava se je li kolčić na svome mjestu u pločici.

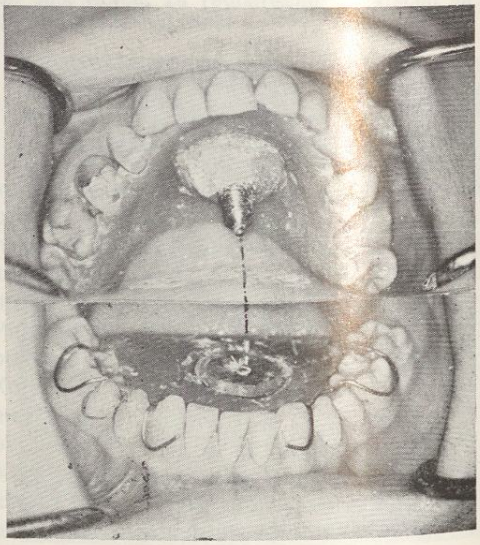

Analiza streličnog kuta (gotskog luka) (sl. 318). Slike streličnih kutova vrlo su različite. Ta metoda ima *dijagnostičku vrijednost* jer se iz ucrtavanja može zaključiti na disfunkcije u zglobu i mišićima. Karakteristični su crteži:

1. Klasični oblik je šiljast i simetričan. Simetrija dokazuje da mišići s obje strane rade s istom dinamikom.
2. Tupi kut pokazuje da su lateralne kretnje kondila široke.
3. Registracija bez oštrog vrška znači da pacijent nemarno izvodi kretnje; treba pacijentu objasniti kako treba raditi i ponoviti postupak.
4. Asimetrični oblik pokazuje da je u jednom zglobu kretnja zakočena.
5. Minijaturna strelica posljedica je grčevitih kretnji zbog lošeg smještaja šablona i zakočenih kretnji.
6. Produžena vertikalna crta različitih je uzroka:
   a) nasilna aktivna ili pasivna retruzija donje čeljusti,
   b) pomak šablona — donja unatrag ili gornja unaprijed,
   c) spazmi m. pterigoideusa zbog dorzalnog položaja glave;
   d) reflektorno kočenje zbog bolova,
   e) oštećenje zglobova traumatske ili infektivne prirode.

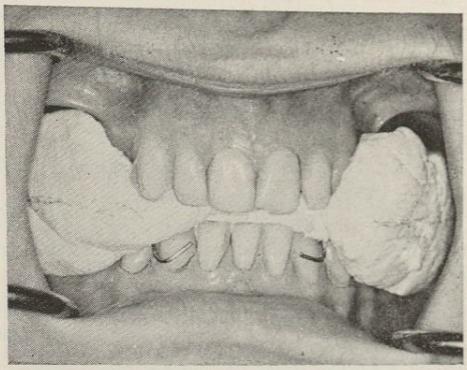

Sl. 317. Sadrenim ključem fiksira se registrirani međusobni položaj čeljusti



Sl. 318. Analiza streličnog kuta

Pronalaženje suprakontakta u kondilatoru

Zglobovi kondilatora (sl. 319) podešavaju se i fiksiraju po izmjerenom kutu propulzijskih kretnji. Donji je model preko registracijske ploče čvrsto spojen s obraznim lukom, a ovaj se pričvrsti na stativ (sl. 311. B i 320). Obje grafitne mine usmjerene su prema interkondilarnoj osi kondilatora. Obje registracijske žičane poluge obraznog luka paraleliziraju se s ravninom stola (sl. 321). Registracijska ploča smještena je također paralelno s pločom stola, pa je time okluzijska ravnina paralelna sa stolom i pravilno položena. Pošto je donji model sadrom pričvršćen u kondilatoru, ob-

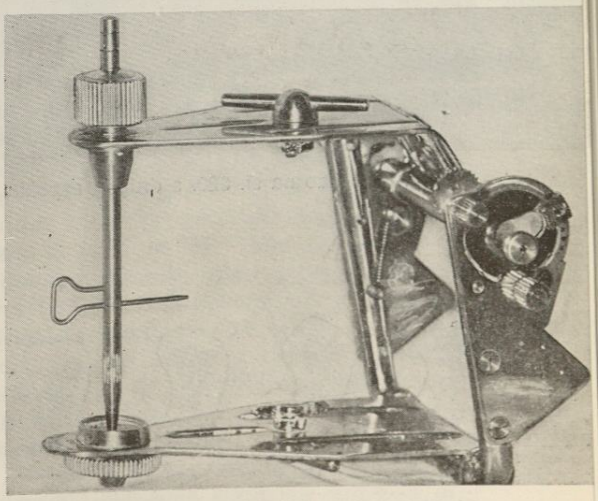

Sl. 319. Kondilator po *Gerberu*



Sl. 320. Namještanje donjeg modela u kondilator pomoću stativa i prijenosnog luka



Sl. 321. Isto kao na sl. 320. s drugog aspekta

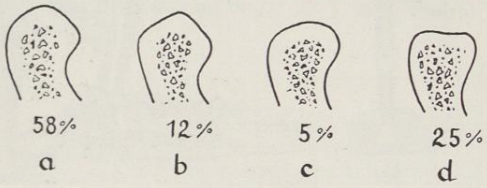

Sl. 322. Anatomski oblici kondila po *Tylmanu*

razni se luk oprezno skine. Pomoću sadrenog ključa fiksira se međusobni odnos registriranih modela.

Pri registraciji u ustima povisuje se vertikalna dimenzija, pa se ta situacija prenosi i na kondilator. No s obzirom na to da su modeli u kondilatoru smješteni u pravilnom odnosu prema kondilima, može se visina sniziti po šarnirskoj kretnji oko interkondilarne osi, a da to ne kvari okluzijske odnose. Spuštanjem visine do okluzije pronalaze se suprakontakti u centralnoj okluziji. Nakon što su ovi suprakontakti odstranjeni, potraže se suprakontakti u propulziji, te pri dekstrolateralnim i sinistrolateralnim kretnjama. Pri brušenju suprakontakta treba paziti da se sačuvaju palatinalne kvržice gornjih lateralnih zuba. Konačni reljef dobiva se specijalnom pastom za ubrušavanje.

Uspjeh registracije ovisi osim o navedenim uvjetima i o ovim faktorima: o veličini jezika, suradnji pacijenta i vještini terapeuta. Otežavajući su faktori bolovi u čeljusnom zglobu, grčevite kontrakcije žvačnih mišića i patološko sužen prostor u čeljusnom zglobu. Protiv bolova u zglobu i spastičkih stanja daju se trankilizeri, no sigurnije je da se pacijent dva do tri tjedna opskrbi nagriznom pločom. Prigovor na tu vrstu registracije može se staviti s obzirom na gradnju kondila u kondilatoru. Samo u 75% slučajeva prirodni kondili građeni su po obliku kondilnih tijela u kondilatoru. 25% pacijenata ima plosnatije kondile, stoga i nešto drukčije kretnje mandibule (po *Tylmanu*, sl. 322). Organizam individualno različito podnosi nefiziološke promjene i na njih se adaptira, pa se tako i čeljusni zglob i neuromuskularni kompleks žvačnog sustava obično prilagođuju na novonastalu situaciju u okluziji. U takvu je slučaju funkcionalna analiza samo vrijedna dopuna informacijama o stanju žvačnog kompleksa.

Postoje li manifestne patološke promjene u zglobu i neuromuskularnom dijelu žvačnog sustava, funkcionalna analiza i okluzijska dijagnostika bitni su elementi za otkrivanje anomalije u pri-

rodnom postavu zuba, u pronalaženju grešaka na protetskom nadomjesku i u ispunama zuba, pa tada takva analiza i njeni rezultati utječu na plan protetske terapije.

Indikacije za registraciju

Iz izloženog se razabire važnost problema koji se danas smatra primarnim u protetici i koji se u praksi još dovoljno ne poznaje ili ne uvažava. Područje funkcionalne analize izašlo je iz faze akademskog nadmudrivanja gnatoloških škola i sve više ulazi u široku praksu. Idealno bi bilo kad bi se u svakom slučaju primijenila tehnika registracije, no iz realnih ekonomskih razloga za praktičara vrijede ove smjernice (indikacije):

U većini nadomjestaka s fiksnim mostom dovoljna je konvencionalna, tj. ručna metoda za određivanje vertikalne i horizontalne dimenzije (v. metoda po *Ramfjordu*, str. 169). Funkcionalna modelna analiza u individualnom artikulatoru s obraznim lukom ili voštanom registracijom potrebna je: 1. za pacijente koji teško ili nesigurno pronalaze svoju centralnu okluziju; 2. pri manifestnim kliničkim simptomima i rendgenskim nalazima koji ukazuju na disfunkciju, tj. na smetnje u konfunkciji raznih tkiva; to znači, ako postoje promjene na parodontu, osobito izolirana koštana atrofija na pojedinim zubima ili zubnim skupinama, ako postoje grčevi žvačnih ili vratnih mišića, teškoće i bolovi u predjelu čeljusnih zglobova, bolovi u zatiljku i glavi nejasne etiologije. Bruksizam i mnogobrojne atricije koje nisu posljedica normalne žvačne funkcije također su važan simptom disfunkcije, 3. po *Krogh-Poulsenu* okluzijska analiza u artikulatoru potrebna je ako su pozitivne 4—5 točke njegove dijagnostičke sheme:

1. maksimalno otvaranje usta manje od 4 cm,
2. skretanje mandibule pri maksimalnom otvaranju usta,
3. interokluzijski prostor manji od 1 mm, a veći od 4 mm,
4. osjetljivost čeljusnih zglobova i žvačnih mišića na palpaciju,
5. škripanje u čeljusnim zglobovima,
6. retrudirani dodirni položaj (centrična relacija) nije identičan s habitualnom okluzijom),
7. duljina puta od retrudiranog dodirnog položaja do habitualne okluzije veća je od 1 mm,
8. nesimetrična klizna kretnja iz retrudiranog dodirnog položaja u habitualnu okluziju.

Je li *retrudirani dodirni položaj* mandibule u odnosu prema maksili pravilan fiziološki odnos čeljusti, mišljenja se o tome razilaze. Međutim, ako postoji smetnja u funkciji (v. točka 1—8), treba u svakom slučaju ispitati da li u retrudiranom dodirnom položaju ili na putu iz tog položaja do habitualne okluzije postoji prerani dodir. Ako zbog preranog dodira donja čeljust klizne u lateroekscentrični položaj, provocira grčeve žvačnih mišića, na što je osobito osjetljiv pterigoideus eksternus.

Od osobitog je značenja funkcionalna analiza na pacijentu i na modelu ako bi naknadni ispravak okluzijske greške nadomjeska iziskivao velik zahvat, vremensko, živčano i materijalno opterećenje (fiksni nadomjestak).

Registracija metodom voštanih zagriza

Angloameričke dentalne škole registriraju više metodom voštanih zagriza u polaznoj i završnoj fazi svake kretnje. U tu svrhu upotrebljavaju se trake veličine 5 × 1,5 cm specijalnog tvrdog voska (*Moyco* i sl.), koji se smekšava u vodi od 50°. Time se registrira centralna okluzija, propulzijske te dekstrolateralne i sinistrolateralne kretnje. Svaka faza registrira se posebnim zagrizom, dotično kretnjom. Voštani registrat prenosi se u individualni artikulator. Osim toga registrira se individualna terminalna šarnirska os.

Rekonstrukcija fiziološkog stanja u području čeljusnih zglobova najbitniji je zadatak gnatološke terapije. Prilagođe-

nje okluzije pripada uglavnom području protetike, ali i parodontologije, ortodoncije te čeljusne kirurgije, znači da oralna rehabilitacija povezuje sve te stomatološke discipline.

Osnovno pravilo za oralnu rehabilitaciju po gnatološkom principu propisuje da je centralna okluzija apsolutno identična s centričnom relacijom. To znači, između prvog dodira i maksimalne interkuspidacije ne postoji klizna kretnja u bilo kojem smjeru, osobito ne u lateralnom.

Zaključak. Smetnje u okluziji mogu se sa sigurnošću prosuditi samo pomoću analize modela u artikulatoru. Klinička inspekcija nije uvijek dovoljna. Uvjet je da su modeli gornje i donje čeljusti stavljeni u individualni artikulator u pravilnom odnosu prema lubanji, te da se registriraju granične kretnje mandibule i prenose na artikulator. Centralni potporni kolčić na gornjoj šabloni registrira strelični kut (gotski luk) na donjoj ploči. Pritom treba da je zagriz toliko povišen da zubi ne budu u dodiru. Registrirana situacija fiksira se sa sadrenim ključem prosječno 1 mm ventralnije od vrška gotskog luka. Pomoću ovog sadrenog ključa i obraznog prijenosnog luka modeli se montiraju u individualni artikulator (kondilator), i to najprije donji. Prijenos obraznim lukom uslijedi po prosječnoj (arbitralnoj) šarnirskoj osi, tj. 10 do 13 mm ispred meatusa akustikusa eksternusa na crti stražnjeg zida tragusa — subnasale. Putanje kondila registriraju se enoralno.

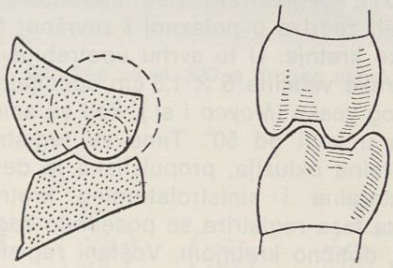

a b

Sl. 323. a) Palatinalne kvržice u proširenoj fisuri antagonista (po *Gerberu*); b) produžena i proširena centralna okluzija (po *Ramfjordu*)

Okluzija je pravilna ako je interkuspidacija na artikulatoru i u ustima identična. Postoji li razlika između artikulatora i pacijenta, postoje i smetnje u okluziji, bilo manifestne ili latentne. *Gerber* smatra da se kondili u jamici sami reflektorno centriraju ako se isključuju greške u okluziji i ako je mandibula kolčićem poduprta na gornju čeljust.

Nijedna metoda nije tako precizna da bi se sa sigurnošću mogla odrediti interkuspidacija s točkastim dodirom kvržica i fisura u centralnoj okluziji, kako to traži klasična gnatološka škola (točkasti centrik). Zato *Gerber* preporučuje *tolerantnu okluziju,* tj. da kvržica u proširenoj fisuri ima mogućnost male kretnje od 0,5 do 1 mm u centralnom okluzijskom polju (*kondilarna teorija po Gerberu* — long and wite centric po *Ramfjordu* sl. 323).

Terapija okluzijskih smetnji

Terapija kliničkih manifestnih simptoma sastoji se u odstranjenju okluzijske traume, osobito supraokluzije u balansnoj kretnji, zatim u kliničkom provjeravanju i ispravljanju u centralnu okluziju. Jasno da se time mogu ispraviti samo reverzibilne promjene u zglobu. S obzirom na to da su simptomi disfunkcije obično uvjetovani grčevima žvačnih mišića, to je za preorijentaciju okluzije uvjet da grčevi popuste, što se postiže trankilizerima, a u težim slučajevima s *repozicionom pločom.* Ako usprkos tome simptomi ne nestanu, treba u okviru funkcionalne analize žvačnog organa grafički registrirati gotski luk, i po toj registraciji fiksirati okluziju.

Promjene na parodonciju i njihova terapija ako se ispravljanjem okluzije ne mogu izliječiti spadaju u domenu *parodontologije.* Funkcionalnom analizom pronađeni suprakontakti i okluzijske smetnje odstranjuju se brušenjem.

Manjkave i nedovoljne lateralne potporne zone uspostavljaju se:

a) privremeno (nagriznom udlagom, akrilatnim nadomjeskom),

b) definitivnim protetskim nadomjeskom.

Sažetak

Svaka rekonstrukcija okluzije mora se provoditi u skladu s fiziološkim stanjem žvačnih mišića i čeljusnih zglobova, a sa ciljem da se sekundarno patodinamičko opterećenje zglobova i parodoncija ispravi u fiziološko stanje. To se postiže suvremenom metodom funkcionalne analize žvačnog organa, kojom se pronalazi primarni uzrok i otkriva neposredni odnos između bolesnog simptoma i lokalne smetnje u stomatognatom sistemu. Uvjet za to je pravilna vertikalna dimenzija i centrični odnos kondila u zglobnim jamicama (zenitni položaj). Često se vertikalna dimenzija mora podići, ali nikada ne treba da prijeđe stanje fiziološkog lebdenja. Za određivanje centrične relacije najpouzdanija je metoda registracija streličnog kuta (gotskog luka). Poželjno bi bilo da se registracija primijeni u svakom slučaju, ali iz praktički-ekonomskih razloga zadovoljavamo se s ovim indikacijama:

1. u takozvanih »teških pacijenata«, gdje određivanje ne uspijeva konvencionalnom metodom (pacijent s dvostrukim zagrizom);

2. pri manifestnim simptomima disfunkcije u stomatognatom sistemu;

3. pri opsežnoj oralnoj rehabilitaciji, osobito ako je provedena sredstvima fiksne protetike, gdje naknadni ispravak okluzijske greške iziskuje velik zahvat i opterećenje za pacijenta i terapeuta.

Rendgenska analiza zuba, kosti i čeljusnih zglobova

Rendgenska dijagnostika je nerijetko izuzetno važan sastavni dio oralnorehabilitacijskog postupka. Dolazi u obzir na početku, u toku i na kraju terapije. Primjenjuju se sve moguće varijante rendgenskog snimanja — od slika pojedinačnih zuba do cijelog enoralnog rendgenskog statusa, zatim panoramske slike zuba i čeljusti, snimke u lateralnoj, anteroposteriornoj ili aksialnoj projekciji, telerendgenske snimke pomoću cefalostata, slojevne snimke, snimke temporomandibularnih zglobova, itd. Tehnika snimanja cefalostatom za prikazivanje odnosa tvrdih i mekih tkiva sastoji se od postavljanja glave u fiksni okvir i od standardizacije ovih faktora: centralne zrake, pozicije glave i kasete s filmom. Rendgenogrami koji slijede jedan za drugim mogu služiti za komparativni studij. Slikanje se obavlja u maksimalnoj interkuspidaciji i pri maksimalno otvorenim ustima, eventualno i u položaju fiziološkog mirovanja/lebdenja. Dobivene snimke mogu se superponirati, a razlike usporediti. O svim pojedinačnim varijacijama rendgenskog snimanja na ovom mjestu neće se detaljnije pisati jer je to stvar drugih predmeta i disciplina, ali o ocjenjivanju rendgenske slike čeljusnog zgloba potrebno je i ovdje nešto više reći.

Ocjenjivanje rendgenske slike čeljusnog zgloba

Terapija disfunkcije čeljusnog zgloba okluzijske etiologije ovisi i o pravilnoj ocjeni na rendgenskoj slici vidljive širine zglobnog prostora. Svako liječenje osuđeno je na neuspjeh ako zglobni prostor ne dobije fiziološku širinu. Dok je zglobni prostor patološki

promijenjen, zglobna i okolna tkiva su preopterećena, bilo da su stisnuta ili razvučena.

Treba znati da hrskavica na rendgenskoj slici ne daje sjenu, prema tome snimak prikazuje samo koštanu strukturu. Vidljivu zglobnu pukotinu, međutim, čine debljina hrskavičnih slojeva kojim je presvučen kondil i krov zglobne jamice, a tome treba često dodati još i

Sl. 324. A. Desni kondil nalazi se u zenitnom položaju; širina prednjeg dijela zglobne jamice jednaka je stražnjem dijelu

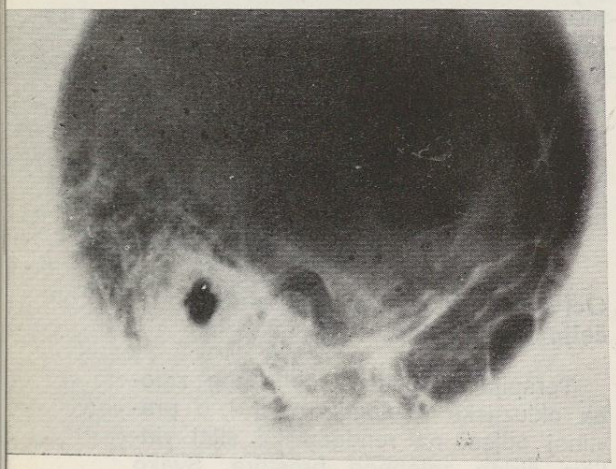

Sl. 324. B. Lijevi kondil istog pacijenta kao na sl. 324. A. nalazi se u dorzokaudalnom položaju, pa je prednji dio zglobne jamice znatno širi od stražnjeg

rendgenski nevidljivo vezivno tkivo, koje se često ukliješti pri promjeni položaja kondila. Stoga ne postoji metrična norma za širinu zglobne pukotine.

Vrijednost rendgenskog nalaza prilično je ograničena. Ne postoji mjera za prosječnu individualnu širinu zglobnog prostora. U individualnom slučaju ne zna se kako širok treba da bude zglobni prostor. Debljina obaju slojeva hrskavice, nevidljivih na rendgenskoj slici, individualno je vrlo različita, i tu nema srednje vrijednosti. Širina zglobnog prostora je promjenljiva, može biti i šira od 3 mm, a da još bude u granicama normale.

Dijagnostička je vrijednost rendgenske slike zgloba u međusobnom uspoređivanju desnog i lijevog zgloba (sl. 324. A, B).

Osobitu važnost ima odnos širine dorzalnog (posteriornog) prema širini ventralnog (anteriornog) predjela zglobne jamice. Treba imati na umu projekcijsko-geometrijski nalaz: nepravilan neortogradni smjer projekcije prikazuje zglobnu pukotinu suženo, nikada prošireno. To znači da proširenje prednjeg ili stražnjeg predjela na slici treba smatrati realnim proširenjem i ono dokazuje stvarnu smetnju u odnosu kondila prema zglobnoj jamici. No suženje zglobne pukotine na slici može biti realno, ali i zbog projekcije prividno. Loša neortogradna projekcija sužava prostor, pa prostor može prividno i nestati.

Ako slike obaju zglobova, desnog i lijevog, svaki za sebe ne pokazuju ništa osobito, ali se vidi jasna razlika ako se usporede, npr. u širini pukotine, tada se po slici ne može reći koji je od tih dvaju nalaza fiziološki, da li relativno uski ili relativno široki prostor, odnosno koji je patološki. Dijagnoza se stvara iz anamneze, kliničkog pregleda i analize modela. Uspoređivanjem otkrivaju se također morfološke razlike u gradnji kondila i zglobnih kvržica.

Dijagnostički je vrlo važno usporediti slike u raznim pozicijama: habitualna interkuspidacija, centrična relacija. Snimci pri otvorenim ustima i u stanju fiziološkog mirovanja također su važni.

Pri uspoređivanju slika desnog i lijevog zgloba mora se uračunati mogućnost da su kondili u transverzalnom položaju u malpoziciji. To može biti uvjetovano okluzijom ili metodom snimanja (hipocikloidni tomogram).

Sigurno ocjenjivanje zglobnog prostora sa stajališta širine i kompresibilnosti omogućuje okluzijska analiza modela u individualnom artikulatoru nakon intraoralne registracije u zajednici s testiranjem rezilijencije po *Gerberu*. Rendgenska slika ima samo pomoćnu i direktivnu vrijednost.

Kliničko iskustvo pokazalo je da je dijagnoza »zglobni prostor normalan« ili »zglobni prostor preuzak« često moguća samo testiranjem rezilijencije. Naprotiv, dijagnoza »zglobni prostor proširen« može se već zaključiti iz okluzijske dijagnoze na modelu u artikulatoru i po rendgenskoj slici. Potvrda rezilijencije testom je preporučljiva, ali provediva samo ako postoje distalni zubi, dakle dijagnoza kompresije složenija je od dijagnoze distrakcije. Za kompresiju je test rezilijencije neophodno potreban. Međutim, i kada analiza na modelu, klinička analiza i rendgenski nalaz ne ukazuju na kompresiju, to još nije dokaz da je nema i da je zglobni prostor normalno širok.

Tehnika rendgenskog snimanja

Da bi se pravilno prikazao položaj kondila u zglobnoj jamici, potrebno je da centralna zraka mimoiđe gustu koštanu strukturu na bazi lubanje, tj. treba da se usmjeri kranijalno-ekscentrično. Najbolja tehnika je po *Lindblomu*: 15° kranijalnoekscentrično i 15° dorzalnoekscentrično.

Ta tehnika pogađa zglob u njegovoj duljinskoj osovini bolje nego uobičajena tehnika po *Schülleru*, što je od velikog značenja za prosuđivanje odnosa kondila u zglobnoj jamici.

Tehnika: Pacijent sjedi uspravno i drži glavu sasvim prirodno. U obzir dolaze ovi položaji mandibule: habitualna interkuspidacija, registracija centrične okluzije, maksimalno otvorena usta i položaj fiziološkog mirovanja.

Sredina kazete stavlja se iznad kondila, a donji rub izravna se paralelno s Camperovom crtom. Pacijent pridržava kazetu sa tri prsta u prednjem donjem kvadrantu i lagano je pritišće uz obraz. Time je položaj kazete ortogradan na duljinsku os kondila i na centričnu zraku. Vršak tubusa usmjerava se s kontralateralne strane za širinu ruke udaljeno od glave na imaginarnu točku, koja je 5 cm kranijalno i 5 cm dorzalno od interkordilarne osi. Pri tome se tubus nagne od horizontale za 15° prema dolje, što se može otčitati na skali (kranioekscentrično). Osim toga okreće se tubus još za 15° prema naprijed, tako da je centralna os usmjerena na frontalnu ravninu kroz interkondilarnu os (dorzoekscentrično).

Ali ako je pri ovoj tehnici (15/15°) zglobni predjel ipak zasjenjen od piramide osis petrosi, treba smanjiti dorzalno — ekscentrični smjer na 10°, a kranioekscentrični povećati na 20°. Projekcija tada nije više ortogradna, pa sjena ne prikazuje centralni nego lateralni predjel zgloba.

Reprodukciju snimka u istoj projekciji osigurava *rendgenski luk po Grafu*, kojim se centralna zraka usmjerava or-

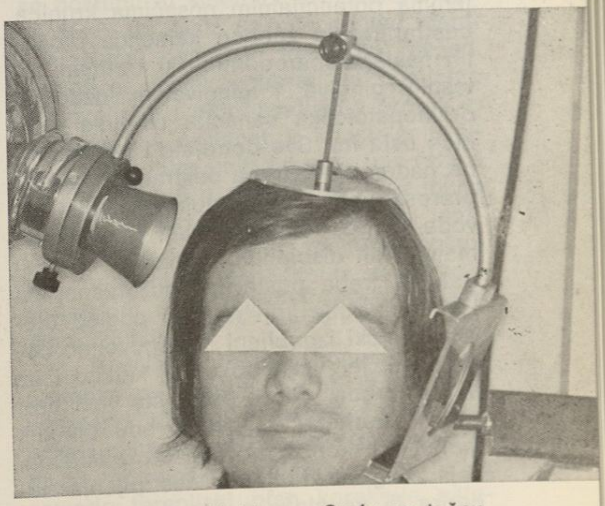

Sl. 325. Rendgenski luk po *Grafu* za točnu reprodukciju rendgenske slike

tognato na kazetu (sl. 325). Ta tehnika prikazuje samo lateralnu projekciju, ali dijagnostički i patodinamički važnija je transverzalna (frontalna) projekcija koja rijetko uspijeva. Dijagnoza *transverzalne malpozicije* sigurna je samo okluzijskom analizom na modelu u individualnom artikulatoru. O odnosu vertikalne dimenzije prema zglobu treba znati to da sniženje u području molara ili predugi prednji zubi stišću zglob (kompresija), a previsoka vertikalna dimenzija u području molara ili prekratki prednji zubi razvlače zglob (distrakcija).

Plan rehabilitacije

Preduvjet je za uspješnu protetsku oralnu rehabilitaciju među ostalim i to da preostali *zubi,* njihovo koštano ležište i parodont budu klinički i rendgenološki *bez patoloških promjena.* Prema tome, prije donošenja definitivnog plana rekonstrukcije valja potpuno sanirati usta i preostale zube. U ovoj fazi rada dolazi u obzir: konzervacijska terapija i opskrba svih karioznih zuba, endodontska terapija protetski upotrebljivih korijena (s očuvanom kliničkom krunom ili bez nje), eventualna revizija pojedinih loših ispuna i punjenja korijenskih kanala s periapeksnim promjenama ili bez njih), apikotomije s unutarnjim implantatima ili bez njih, izrada nadogradnji (najbolje lijevanih) na korijenima potencijalnim nosačima krunica, odstranjivanje zubnog kamenca i ostalih naslaga, parodontološki tretman bolesnih gingiva i gingivalnih džepova, oralnopatološka sanacija oboljele sluznice usta itd. Sve dotrajale i neadekvatne nadomjeske treba odstraniti. U ovom prerestaurativnom postupku, dakle, izvode se po potrebi zahvati iz svih stomatoloških disciplina. Indikaciju za ekstrakcije treba postavljati suzdržano, pa i za one zube koji na prvi pogled djeluju klinički izgubljeni ili nepovoljno postavljeni, jer valja pokušati, katkad i uz mnogo truda, da se spasi što veći broj zuba i korijena. U ovom radu liječnik mora biti konzervativniji od pacijenta, koji zbog neznanja ili nestrpljenja sugerira ili se slaže s tim da se žrtvuju mnogi po njegovoj ocjeni loši zubi. Ovaj tretman može ponekad biti prilično dugotrajan i mukotrpan pa i bez prave podrške pacijenta, ali je vrlo značajan za uspješnu oralnu rehabilitaciju, te ga treba obaviti s puno strpljenja, umješnosti i odgovornosti. Na njegovu uspjehu i rezultatima temelji se konačni plan restauracije pa ga treba obavljati s vizijom finalnog plana. Svaki spašeni zub ili korijen može imati presudnu ulogu za mogućnost fiksnog ili mobilnog rješenja rekonstrukcije, odnosno za veću ili manju funkcijsku ili estetsku uspješnost nadomjeska. A to za pacijenta kao i za terapeuta nije nipošto irelevantno.

Istodobno treba istaknuti da bi bilo također vrlo neodgovorno u plan opsežnijih, posebno fiksnoprotetskih zahvata, uključiti problematične zube. Misli se, svakako, na one zube koji su takvi ostali i nakon svih ozbiljnih pokušaja sanacije. Naročito je opasno uključiti ih u složene mosne konstrukcije, ali ne manja greška je ostaviti zube s problematičnom perspektivom u ustima pored izvedenih rekonstruktivnih radova.

Nakon izvršene *perfektne sanacije* preostalih zuba i usta postavlja se definitivni plan protetske rehabilitacije. On se temelji osim na stvarnom i sređenom lokalnom statusu u ustima i na svim podacima dobivenim anamnezom, pregledom, dijagnostičkim postupcima, dopunskim pretragama te mjerenjima, analizama i pokusima na studijskim modelima. Na odluku o tome tko će i kako

izvršiti plan rehabilitacije utječu među ostalim laboratorijske i kadrovske mogućnosti, konzultacije (po potrebi) s drugim specijalistima i dogovor s pacijentom. U okviru definitivnog plana nekad će biti potrebno izvršiti još i poneku ekstrakciju klinički zdravog, a protetski nepovoljnog zuba, neki kirurški zahvat u ustima i na čeljusti, ili ortodontsku korekciju.

U području oralne rehabilitacije, slično projektima u arhitekturi, plan predstavlja svojevrsnu studiju i uvijek treba da sadrži neke osnovne elemente.

Važniji elementi koje treba da obuhvati svaki plan su slijedeći:

1. da li će se rehabilitacija izvesti potpuno i sveobuhvatno ili će se izvršiti samo djelomično selektivno poboljšanje postojećeg stanja;
2. da li će se rehabilitacija izvoditi sustavno u etapama ili će se moći sve potrebno načiniti odjednom, odnosno kontinuirano;
3. da li će se osobito veće mijenjanje vertikalne dimenzije (podizanje zagriza) izvršiti postupno ili odjednom u cijelosti do konačnih optimalnih razmjera;
4. da li će se do potpunog rješenja i izrade stalnog nadomjeska izraditi privremena, odnosno pokusna proteza, privremeni most ili nagrizna ploča;
5. da li će se pacijentu izraditi samo fiksni definitivni nadomjestak ili mobilni kombiniran s fiksnim konstrukcijskim elementima;
6. da li će se za izradu nadomjestaka upotrijebiti samo standardni materijal ili specijalni materijali, npr. specijalne zlatne slitine, kobalt-kromove legure, porculan, razne tvornički izrađene konstrukcijske naprave i slično;
7. da li će se svi zahvati izvršiti s vlastitim kliničkim i laboratorijskim kapacitetima ili će se neka faza rehabilitacije izvesti u drugim ustanovama.

Imajući na umu ove i prije spomenute činioce, stomatolog nakon ocjene da je pojedini slučaj za oralnu rehabilitaciju donosi odluku može li slučaj riješiti sam ili će pacijenta uputiti u odgovarajuću ustanovu.

Opće smjernice u vezi s planom rehabilitacije

Cilj je rehabilitacijskog tretmana ispravak okluzijskih disharmonija, uspostavljanje skladnih međučeljusnih odnosa, solidne centralne okluzije, urednih fonetskih učinaka, suficijentne mastikatorne funkcije, zadovoljavajućih estetskih efekata i uopće uspostavljanje biološke i pravilne funkcijske korelacije svih dijelova stomatognatog sustava. Obnova narušenog i nepravilno razvijenog žvačnog sustava iziskuje koordinaciju i skladan odnos bioloških načela, mehaničkih faktora i estetskih zahtjeva u radnom postupku. Međutim, rehabilitacija je koji put podređena stanovitim neizbježnim ograničenjima pa terapeut i pacijent moraju te granice uzeti u obzir.

Ne treba uvijek obuhvatiti svaku žvačnu jedinicu da bi oralna rehabilitacija bila cjelovita. Ako je ikako moguće treba izbjegavati velike i radikalne zahvate uz žrtvovanje pojedinih zuba, zubnog tkiva, čeljusti i mekih dijelova. Ne treba mijenjati okluziju pacijenta ako takva promjena nije neophodna, jer svaka promjena, osim ostaloga, mijenja odnose u temporomandibularnom zglobu. Okluzije su individualne »kao otisci prstiju« i nema dviju jednakih. Stoga ne postoji propis ni šablona po kojoj će se postupiti u »identičnim« slučajevima. To znači da svaki na prvi pogled identtični slučaj neće biti identično riješen. Nastoji se uvijek odabrati za pacijenta najpovoljnije i najprihvatljivije protetsko rješenje, a u ovisnosti o konstelaciji čitavog niza utjecajnih faktora, bez obzira da li će to biti u suštini fiksno, mobilno ili kombinirano protetsko rješenje. Ipak, treba, koliko god je to moguće, poštovati pacijentovu tendenciju za fiksnoprotetskim rješenjem i prirodnim estetskim izgledom.

Pravila i norme konvencionalne protetike primjenjuju se po potrebi prilagođeno. Krunice i mostovi u slučajevima oralne rehabilitacije mogu se izrađivati morfološki modificirano da bi se ostvario terapijski plan korekcije estetike i međusobnog odnosa zuba i če-

ljusti. Pri tome je najvažnije osigurati dovoljnu i nesmetanu okluziju.

Za svaku provedbu plana rekonstrukcije vrlo je važno odabrati najprikladnije materijale, što ne znači da su uvijek i najskuplji. Od materijala koji dolaze u obzir za izradu nadomjestaka ističu se poluplemeniti i plemeniti metali, polimerizati, keramika, kobalt-kromove slitine i drugi. Neki od njih su otporniji, drugi manje otporni. Neki su tvrđi, drugi manje tvrdi. Prema nekim autorima tvrdoća izražena u brinelima iznosi za akrilate 22—29, za zubnu prirodnu caklinu 267, a za porculan oko 415. Shodno stvarnim potrebama i svojstvima ovih i drugih materijala upotrebljava se odgovarajuća vrsta.

Vremensko trajanje rehabilitacije od pripremnih radnji do njenog završetka (cjelovitog ili djelomičnog), kao i karakter, opseg i težina njezina izvođenja bit će različiti od slučaja do slučaja. Posebno je važno s time detaljno upoznati pacijenta i osigurati njegovu suradnju, naročito kod težih i dugotrajnijih tretmana.

Najjednostavniji primjer rehabilitacije vrlo brze izvedbe je korekcija oblika i boje pojedinog zuba u vidljivom području estetskom krunicom. Izrazit primjer složene, opsežne i dugotrajne rehabilitacije su serijski zahvati grupe stručnjaka nekoliko specijalnosti na problemu *cheilognatopalatoshiza,* koji počinju praktički od rođenja imaoca takve anomalije.

U provođenju plana rehabilitacije ponekad je vrlo koristan i neizbježan radni postupak u b r u š a v a n j e i p r i b r u š a v a n j e z u b a radi korekcije okluzijskih i međučeljusnih odnosa.

Svrha je ubrušavanja kliničke krune da se postigne novi oblik, usklađeniji s funkcijom zuba, okluzijom i artikulacijom. Ispravak ubrušavanjem indiciran je ako temeljita funkcijska analiza modela u artikulatoru dokazuje da postoji funkcijska trauma, uzročna veza između parodontalnog oboljenja i okluzijske disfunkcije.

Profilaktično ubrušavanje nije opravdano ako je okluzija fiziološka. Ako na parodontalnom tkivu nema patoloških promjena, preventivno ubrušavanje u većem opsegu nije indicirano, može biti čak i štetno ako time nastaje nova traumatska okluzija.

Svrha je ubrušavanja: odstranjenje preranih dodira, smanjenje incizalnog pregriza, oslobođenje zubnih lukova iz pretijesne interkuspidacije, odstranjenje kliznih smetnji i uklanjanje podražajne zone. Konačni je cilj stabilna okluzija i klizne kretnje bez smetnji. Isto tako često je potrebno mijenjati visinu međučeljusnog prostora koji je obično snižen, rjeđe povišen. Katkada promjene, osobito s obzirom na povišenje, idu do 15 i više milimetara od pacijentove habitualne okluzije. No, dirati u visinu međučeljusnog prostora znači i dirati u položaj i funkciju zgloba.

Koliko će se međučeljusni prostor povisiti, ovisi prije svega o stupnju njegova sniženja. Stupanj sniženja može se odrediti ako se izmjeri razmak između bolesnikove habitualne okluzije (ako je fiksirana) i stanja fiziološkog mirovanja. Po utvrđenom stanju fiziološkog mirovanja (lebđenja) utvrdi se položaj eugnate centralne okluzije, koja je redovno oko 3 mm niža, tj. za visinu slobodnog interokluzijskog prostora. *Položaj fiziološkog mirovanja ujedno je gornja granica* do koje se međučeljusni prostor smije povisivati. Nerijetko su ti odnosi znatno poremećeni pa ih treba postupno korigirati, što znači pacijenta opskrbiti na izvjesno vrijeme privremenim mostovima, protezom ili nagriznom pločom, koji se izrade u korigiranoj visini i daju se bez teškoća ukloniti u slučaju smetnja od strane zgloba ili druge nepodnošljivosti.

Definitivno povisiti međučeljusni prostor najbolje je fiksiranim mostovima, krunicama ili inlejima gdje god to prilike dopuštaju.

Povremena kontrola postignutog uspjeha u oralnoj rehabilitaciji i učestali pregledi neophodni su sastavni dio tretmana i omogućuju pravovremene intervencije da se maksimalno produlji vijek postignutog uspjeha.

Klinički dio

Uvod

Praktična primjena iznesenih principa najbolje se može pokazati na odabranoj kazuistici. Pritom, razumije se, nije moguće niti je potrebno prikazati većinu naših višegodišnjih iskustava ili iskustava drugih autora, već će se prikazati samo pojedine instruktivne primjere. Ovi pak ne mogu poslužiti kao šablona za rješavanje »sličnih« slučajeva, jer i takvi će vjerojatno zahtijevati svojstvenu i individualno specifičnu obradu.

Klinički primjeri odabrani su s nakanom da se posebno istaknu mogućnosti primjene fiksnoprotetskih rješenja i metoda u oralnoj rehabilitaciji, bilo samostalno ili u kombinaciji s drugim stomatološkim specijalnostima.

Iz praktičkih i didaktičkih razloga kazuistika je svrstana prema *dominantnom simptomu* ili skupu simptoma koji karakteriziraju slučaj. Na temelju toga postavlja se dijagnoza, često i glavni smjer terapije. Međutim, i to je relativno, jer gotovo nema tzv. čistih slučajeva i jer su moguće najrazličitije kombinacije, a u terapiji se ne smiju nikad zanemariti i tzv. sporedni, odnosno dodatni simptomi. Dapače, svako šabloniziranje i formalno svrstavanje po bilo kojem kriteriju, naročito u ovoj domeni, može biti opasno i neznanstveno. Stoga su i mnogi drugi autori odustali od takvog prilaza. Tako npr. već *Flack* i *Strack* s pravom konstatiraju da se ne treba nadati da će se iz dijagnoze (prema tome i klasifikacije) istodobno moći otčitati terapija i prognoza.

Ipak, kada je riječ o anomalijama i disgnatijama u oralnoj rehabilitaciji, može se reći da one mogu biti prirođene (endogene), stečene (egzogene) i kombinirane.

Veliku skupinu anomalija čine *nesanirane ortodontske anomalije* odraslih s kompenziranim ili nekompenziranim psihičkim traumama. U skupinu stečenih anomalija spadaju posljedice povreda različite geneze, posljedice smetnji u razvoju, posljedice operativnih zahvata i kompliciranih ekstrakcija itd.

Od simptoma u kombinaciji s nedostatkom zuba ili bez nedostatka dolaze u obzir *dijasteme, zbijen postav zuba, ukršten zagriz, primarno ili sekundarno snižen zagriz, otvoren zagriz, deformacije alveolarnog grebena i zubnog luka, malokluzije, malpozicije i malformacije pojedinih zuba ili grupa preostalih zuba* itd. Ti se simptomi uz različite kombinacije nedostatka zuba pojavljuju u najrazličitijim međusobnim odnosima i izražaju.

Nagrizne ploče

Ploča za mandibularnu repoziciju

Patološki neuromišićni refleksi vode mandibulu i kondile u ekscentrični položaj, stoga svaka protetska terapija treba da započne odstranjenjem mišićnih grčeva. Antispastička terapija osnova je za svaki veći protetski zahvat, osobito prije brušenja preranih dodira i za podizanje zagriza do normalne vertikalne dimenzije.

Terapija neuromišićnih smetnji, disfunkcije zgloba, bruksizma i preranih dodira sastoji se u prekidanju uhodanih

patoloških refleksa. Sredstvo izbora za normaliziranje neuromišićnih refleksa i za terapiju grčeva je nagrizna ploča. Princip je te terapije da se povišenjem interokluzijskog prostora spriječi svaki prerani dodir kvržice, bilo u centričnoj bilo u ekscentričnoj okluziji, a normalna interkuspidacija zamijeni klizanjem kvržica po ravnoj plohi. Nagriznom pločom diže se zagriz samo toliko da se spriječi interkuspidacija, a time i fiziološki dodir pri žvakanju, donekle i gutanju, kao i patološki dodir (bruksizam) i da se rasterećuju zglobovi. Zagriz se diže unutar slobodnog interokluzijskog prostora i ne smije prelaziti granicu fiziološkog mirovanja (lebđenja). Prekidanjem patoloških refleksa utire se put normalnim refleksima. Naprava se nosi dok ne nestanu simptomi-bolovi, spontani ili na pritisak. Tek poslije prekida patoloških refleksa mogu se odstraniti okluzijske traume sistematskim ubrušavanjem preranih dodira.

Indikacije za nagriznu ploču: Nagriznom pločom sprečavaju se parafunkcije i zbivanja koja vode do samorazaranja žvačnog aparata, stoga ta ploča ima široku indikaciju. Osim za (1) liječenje bruksizma, nagrizna ploča primjenjuje se pri, (2) disfunkciji čeljusnog zgloba. (3) nekim parodontalnim oboljenjima, (4) abraziji, (5) nekim oblicima gingivitisa, (6) glavobolji okluzijske etiologije.

Disfunkcija čeljusnog zgloba

Sve se više učvršćuje spoznaja da je većina oboljenja čeljusnog zgloba okluzijske etiologije, tj. posljedica traumatogene okluzije, odnosno okluzijske disfunkcije. U takvu je slučaju nagrizna ploča efikasna i brza pomoć. Bolovi i mišićni grčevi popuštaju, mišićni tonus se smanjuje, što omogućuje da se odredi pravilna centrična relacija. Ploča nije indicirana pri habitualnoj luksaciji i subluksaciji zgloba.

Parodontalna oboljenja

Prilično su često parodontalna oboljenja u uzročnoj vezi s parafunkcijama i bruksizmom zbog preranog ili preranih okluzijskih dodira. Nagrizna ploča pomaže i pospješuje ostale terapeutske mjere i zahvate za liječenje parodontopatija. No nagrizna ploča ima kod parodontoze i jedan negativni učinak, a to je povišenje vertikalne dimenzije koja nepovoljno djeluje na parodontozni zub. Stoga je problematično je li pozitivni učinak veći od negativnog.

Atricija-abrazija

U civiliziranog čovjeka, čija je hrana uglavnom mekana, abrazija nije uzrokovana žvakanjem, nego je to atricija zbog parafunkcijskih dodirnih kretnji pri škripanju zuba. Nagriznom pločom sprečava se dalje napredovanje atricije.

Gingivitis

Gotovo svako parodontalno oboljenje počinje s hiperemijom i krvarenjem sluznice. Na upalu sluznice te etiologije može se nagriznom pločom terapeutski povoljno utjecati, što služi i diferencijalnoj dijagnozi pri tvrdokornom gingivitisu. Ako se upala nošenjem poboljšava, znači da je etiologija latentno traumatično parodontalno oboljenje. Katkada to vrijedi i za preosjetljive zubne vratove.

Glavobolja

Glavobolja nepoznate etiologije, osobito jutarnja, može biti posljedica okluzijske traume, parafunkcija, te grčeva žvačnih mišića. Nagrizna udlaga omogućuje da se diferencijalno dijagnostički izluči druga etiologija.

Nagrizna udlaga zaštićuje zub od traumatskog opterećenja poslije nezgode, luksacije zuba, poslije resekcije korijena ili poslije liječenja korijena ako nastaje periodontitis.

Prvu nagriznu ploču protiv škripanja opisao je *Karolyi* 1906. Ploča se tada izrađivala od kaučuka za gornji i donji zubni luk. Antagonističke ploče dodirivale su se jednakomjerno ravnom plohom. No budući da okluzijska ravnina nije određivana fiziološkim kretnjama mandibule, mogu nastati nove smetnje.

Od prve kaučukove ploče do danas opisane postoje različite varijante. Najprije je ortodontski *Hawley - Retainer* [Haulij ritejner] modificiran za tu svrhu: iza gornjih prednjih zuba dodavala se horizontalna ploha, koju dodiruju svi donji zubi. Lateralni se antagonisti ne dodiruju, a preko prednjih zuba vodi žica kao za ortodontsku retenciju. Ta naprava spuštanjem traumatizira sluznicu, pa je iz tog razloga napuštena.

Danas se primjenjuju tri vrste ploča: po *Svedu, Drumu* i *Shoreu.*

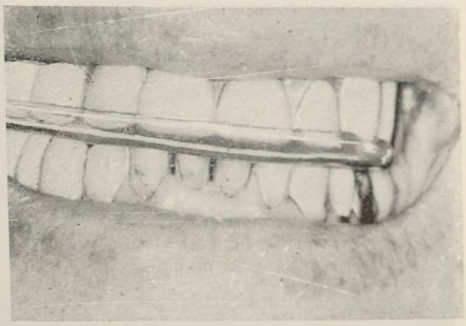

Sl. 326. *Svedova* nagrizna ploča u ustima pokriva incizalnu trećinu gornjih zuba

Ploča po Svedu

Svedova nepčana ploča obuhvaća incizalne bridove svih gornjih prednjih zuba, pa je time stabilizirana (sl. 326). Interokluzijski prostor samo je toliko povišen da se spriječi dodir lateralnih zuba, a prednji donji zubi dodiruju jednolično ploču iza gornjih sjekutića (sl. 326). Nepčana ploča je iza gornjih sjekutića podebljana tako da čini ravninu položenu okomito na osovinu donjih sjekutića (sl. 327a).

U predjelu očnjaka ploča je malo više podignuta i zakošena tako da se balansne kvržice kreću bez smetnji. Da bi se mišići opustili, nosi se noću dva do tri tjedna. Dulje nije uputno da se lateralni zubi ne bi produžili. Nakon tog vremena pacijent je pripremljen za registraciju i definitivnu okluzijsku terapiju.

Ako se nagriznom pločom ne postigne željeni učinak, to se za dulju ili trajnu upotrebu primjenjuje nagrizna *udlaga.* U tom slučaju ploču dodiruju ne samo prednji, nego i svi lateralni zubi. Izrađuje se u individualnom artikulatoru u nešto povišenom zagrizu ili na modelu bez obzira na okluziju (sl. 327).

Nakon adaptacije u ustima okluzijska ploha izbrusi se gotovo do zuba i dodaje se sloj autakrilata. Prije nego autakrilat potpuno stvrdne pacijent zatvara usta u centričnoj okluziji i čini sve kretnje. Pri tome se u akrilatu odraze svi antagonisti i putanja kretnja mandibule. Kad se odstrani suvišak, ostaju sačuvani samo okluzijski stopi. Bitno je da su sve klizne kretnje slobodne i bez smetnji.

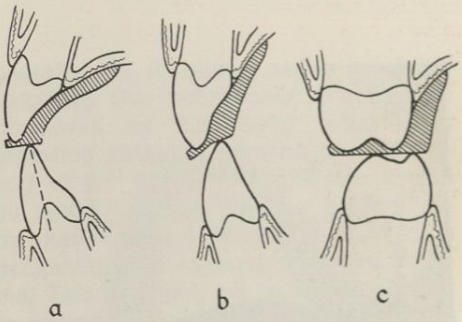

Sl. 327. Shematski prikaz *Svedove* nagrizne udlage; okluzijska ploha u dodiru je sa svim antagonistima: a) ploča je okomita na duljinsku os donjih sjekutića; b) u predjelu očnjaka okluzijska ploha povišena je za 1—2 mm i jače zakošena, time se na neradnoj strani sprečava eventualna traumatska klizna kretnja; c) u području kutnjaka bukalne i jezične kvržice antagonista podjednako dodiruju okluzijsku plohu

Dovoljno je da se udlaga nosi samo noću.

Ako je udlaga pravilno izrađena, smanjuje se mišićni tonus, što se može utvrditi klinički i elektromiografski. *Bruksizam popušta* ili sasvim nestaje. Udlaga se može i trajno nositi, stabilizira zube i sprečava abraziju.

Drugi tip nagrizne udlage su *bilateralno smješteni onleji* na donjim premolarima i molarima. Uspjeh je u biti isti, ali postoji opasnost da zubi budu preopterećeni i da se intrudiraju, a prednji ekstrudiraju, stoga je ta naprava napuštena.

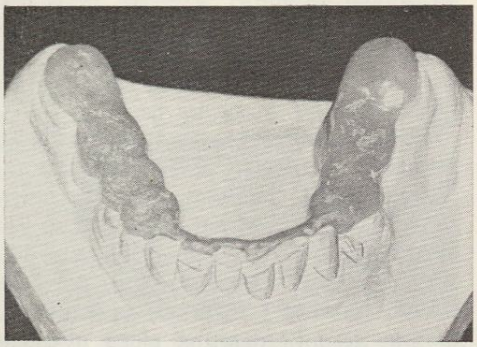

Sl. 328. Nagrizna ploča na donjim lateralnim zubima, sprijeda seže do incizalnih bridova

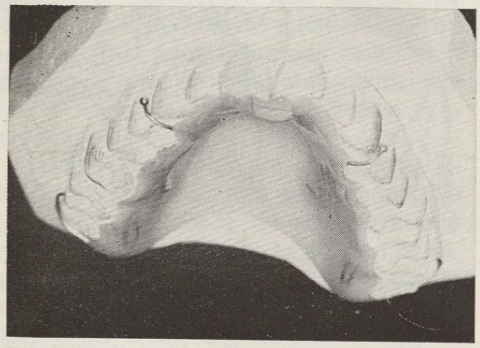

Sl. 329. Nagrizna ploča po *Shoreu*, prva faza izrade na sadrenom odljevu

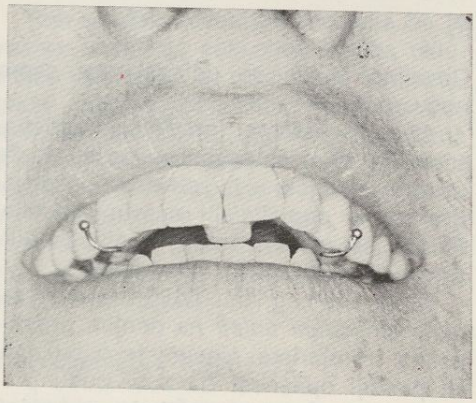

Sl. 330. Nagrizna ploča po *Shoreu*, prva faza u ustima s incizalnim (stopom) zadrživačem

Nagrizna ploča po Drumu

Ta se ploča primjenjuje za donju čeljust (sl. 328). Ako postoje svi donji zubi ili većina, a u gornjoj je čeljusti situacija nepovoljna za Svedovu ploču preporučuje se ploča po *Drumu*. Ploča pokriva sve okluzijske plohe, bukalno seže do ekvatora, a lingvalno obuhvaća zube do gingivalnog ruba. Na prednjim zubima seže do incizalnih bridova. Retencija se po potrebi pojačava kvačicom sa svake strane. Ploča se izrađuje u laboru, u ustima se prebrušava dok su sve klizne kretnje slobodne, a vertikalna dimenzija unutar fiziološkog mirovanja.

Miniplast-šina po *Drumu* izvučena je u vakuumu iz prozirne polivinilne ili polikarbonatne folije debljine 0,5—1 mm, pa je jednolične debljine. Prozirna je, stoga je jedva vidljiva.

Aparat za mandibularnu repoziciju po Shoreu

Ako u gornjoj čeljusti postoje zubi, najprikladnija je ploča po *Shoreu*, koju Shore naziva *napravom za autoreponiranje mandibule* (sl. 329). Ta se naprava sastoji od nepčane ploče s četiri retencijske kvačice. Princip je Shoreove ploče u tome da pacijent sam sebi određuje svoj fiziološki položaj u centralnoj okluziji. Dizanje zagriza postiže se slojem autakrilata koji se u ustima adaptira.

Postupak: Na modelu se označe lingvalne plohe prednjih zubi, a zatim lingvookluzijske plohe lateralnih zuba. Akrilatno nepce pokriva palatum i lingvalne površine zuba (sl. 329). Retenciju ploče osiguravaju dvije bukalne kvačice distalno na posljednjim zubima i dvije kugličaste kvačice iza gornjih očnjaka (sl. 330). Bitno je da se na lingvalnoj plohi centralnih sjekutića izradi akrilatni zadrživač (stop), debeo oko 2 mm. Ploča se testira u ustima i prednji stop skrati sve dok se između gornjih i donjih stražnjih zuba ne dobije međuprostor od samo 1 do 2 mm. Zatim se pacijent uvježbava da zatvara usta u centralnoj relaciji.

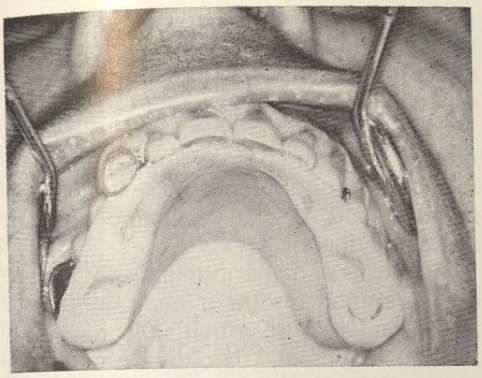

Sl. 331. *Shoreova* nagrizna ploča u ustima; razabiru se zadrživači (stopi) za lateralne antagoniste

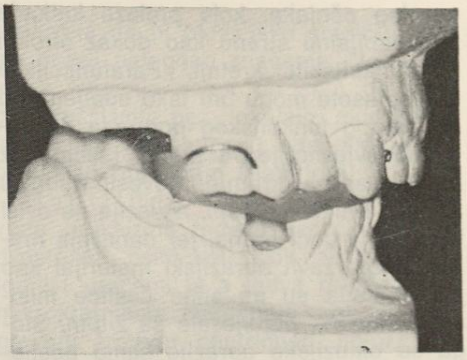

Sl. 332. *Shoreova* nagrizna ploča u ustima s lateralne strane ne prelazi na bukalne plohe gornjih zuba

Svitak hladno vežućeg akrilata debljine olovke naslaže se cirkularno na rubove ploče i stavi u usta pacijentu. Prije toga se monomerom navlaže okluzijski rubovi akrilatne ploče, a suprotni zubi premažu se vazelinom.

Pacijent se upućuje da zatvara usta na akrilatni stop, da čini sve funkcijske kretnje. Nakon jedne minute naprava se izvadi, a pacijent ispere usta hladnom vodom. Aparat se ponovo stavlja u usta i čeka se dok se akrilat stvrdne. Zatim se sav suvišni akrilat odstrani tako da naprava ne prelazi na bukalne plohe (sl. 331, 332). Artikulacijskim papirom uravnotežuju se sve klizne kretnje. U početku je okluzijski reljef naprave još nepravilan jer su i kretnje mandibule nepravilne. Nošenjem naprave oslabe mišićni grčevi pa se okluzija približava sve više u centričnu. U redovitim tjednim intervalima treba dotjerivati okluziju i artikulaciju, dok se konačno ne postigne pravilna relacija. To traje prosječno dva mjeseca. Pacijentu s teškim simptomima treba dati i medikamentoznu terapiju.

Bruksizam

Bruksizmom se označava kraća ili dulja vremenska disfunkcija noćnog škripanja ili grčevitog stiskanja zuba. Škripanje po danu u stanju akutne živčane nadraženosti ili bijesa naziva se *bruksomanija*. Ova nefiziološka stanja treba razlikovati od fiziološkog reflektornog grčevitog stiskanja zuba pri dizanju teškog tereta. Simptomi bruksizma izraziti su ujutro i javljaju se kao bolnost zuba, kao »dugi« i klimavi zubi. Većina pacijenata nije svjesna da škripi zubima. Tek ih obitelj na to upozorava jer je škripanje praćeno glasnim zvucima trenja koje smeta prisutnima u istoj sobi ili u susjednim sobama, čak ih i budi. Učestalost ove disfunkcije prosuđuje se različito, svakako je postotak prilično visok. Po jednoj statistici od teškog bruksizma pati 8% pacijenata.

Simptomi bruksizma

1. Najsigurniji objektivni simptom je *okluzijska i incizalna abrazija*. Smjer i nagib abrazijskih faseta u okluzijskom reljefu daje podatke o habitualnim kretnjama čeljusti.

Bruksofasete su glatka svijetla izbrušena mjesta s oštrim rubovima koja se pri pažljivom pregledu otkrivaju zrcalom. Često se nalaze na ispunima, ili na krunicama, ili na incizalnim bridovima. Trajnim trenjem u stanovitom smjeru nastaju patološki simptomi u zglobovima, mišićima, parodonciju ili na sluznici ispod proteze. Bruksofasete otkrivaju se često i izvan područja normalnih funkcijskih kretnji, npr. na vršku

gornjeg očnjaka, koje prelaze katkada i na labijalnu stranu kao dokaz širokih parafunkcijskih kretnji. Parafunkcijske bruksofasete mogu biti tako udaljene od normalnog funkcijskog područja da pacijenti svjesno jedva mogu, i samo uz bolne nasilne kretnje, dovesti zube u dodir s bruksofasetom. Abrazija ne ovisi samo o tvrdoći hrane, jer današnja hrana ne zadržava abrazijski materijal kao nekad kada su se sitne čestice mlinskog kamena pomiješale sa žitom. Stoga su okluzijske abrazije samo posljedica međusobnog trenja (atricija) zuba, a ne trenja između zuba i čestica hrane (abrazija). Slika abrazije pri dugotrajnom bruksizmu vrlo je raznolika, obično je više izražena na prednjim nego na stražnjim zubima. Kod nosača proteza obično je jače izražena na stražnjim zubima.

2. Daljnji simptom je *pojačani tonus i hipertrofija žvačnih mišića*. Pojačani tonus, koji se EMG-ski može utvrditi, dolazi osobito do izražaja ako se mandibula pokušava voditi u centričnu okluziju. Dugotrajni pojačani tonus uzrokuje hipertrofiju masetera, unilateralnu ili bilateralnu. U diferencijalnu dijagnozu dolazi i tumor. Zbog iznenadne kontrakcije hipertrofičnog mišića pacijent se često ugrize u obraz, jezik ili usnu.

3. *Osjetljivost žvačnih mišića*. Škripanje se zbiva obično u kratkim amplitudama. Na dodirnim plohama neki su mišići u akciji satima u gotovo izometričkoj kontrakciji. Time su nepovoljno napeti i loše su opskrbljeni krvlju.

Žvačni mišići — maseter, temporalis i pterigoideus — često su osjetljivi na palpaciju. Nakon buđenja pacijent ima osjećaj umora ili grčeva u žvačnim mišićima. Glavobolja ove etiologije nije rijetka pojava.

Postoji često čvrsta veza između palpatornog nalaza i lokacije bruksofasete. Osjetljiva mjesta nalaze se najčešće: 1. na prednjem rubu temporalisa u vezi sa suprakontaktima u blizini interkuspidacijskog položaja; 2. na prednjem rubu masetera u vezi sa suprakontaktima u lateralnom području donje čeljusti; 3. m. pterigoideus lateralis osjetljiv je često u vezi s bruksofasetama u kontralateralnom predjelu očnjaka i premolara; 4. m. digastricus v. posterior u vezi s osjetljivošću iza angulusa mandibule. Prilično često postoje proporcionalni odnosi između patološkog nalaza na mišićima i nenormalnih međusobnih odnosa čeljusti, bilo u vertikalnoj ili horizontalnoj dimenziji.

Funkcijska disharmonija kao posljedica preranog dodira u centralnoj okluziji ili smetnja u artikulaciji povećava živčanu napetost, uzrokuje smetnje u neuromišićnom mehanizmu, spazme u mišićima, disfunkcije u parodontu i čeljusnim zglobovima.

4. *Povećana pomičnost zuba* često je posljedica bruksizma. Lokalizirana parodontoza jednog zuba ili skupine zuba bez znakova opće parodontoze upozorava na bruksizam, tj. upućuje na to da se ti zubi nalaze u traumatskoj okluziji. Podrobnija dijagnostika i terapija parodontoze kao posljedica bruksizma spada u područje parodontologije. Isto je domena parodontologa da obradi primarne parodontozne procese koji zbog pomičnosti stvaraju supraokluziju s bruksizmom kao posljedicom.

Bruksizam može prouzročiti *hiperemiju pulpe* i osjetljivost zuba na hladno. Kod teškog bruksizma primijećena je i nekroza pulpe.

5. *Fraktura zuba ili nadomjeska* događa se i na nenačetim zubima, obično u vezi s okluzijskom atricijom i smetnjama u nekoj široj kliznoj kretnji. Kod loma akrilatne ploče treba misliti i na tu mogućnost.

6. *Egzostoze* na alveolarnom nastavku gornje i donje čeljusti mogu također biti posljedica bruksizma. One recidiviraju i nakon kirurškog odstranjenja ako bruksizam potraje.

Oblici i etiologija bruksizma

Po *Ramfjordu* razlikuju se s obzirom na lokaciju dvije različite pojave bruksizma: škripanje u ekscentričnom položaju i grčevito stiskanje zuba u centralnoj okluziji, tj. maksimalnoj interkuspidaciji.

Ekscentrični bruksizam. Bruksizam ima dvostruku etiologiju: psihički stres i okluzijsku disfunkciju. Udio tih faktora u nastanku ekscentričnog bruksizma je različit; dominirati može jedan ili drugi faktor. EMG-ska ispitivanja (Ramfjord) produbila su naše spoznaje o neuromišićnim pojavama u vezi s bruksizmom. Ustanovljen je povećani tonus žvačnih mišića zbog neuromišićnih smetnji u žvačnom sustavu prouzročen psihičkom tenzijom, bolovima i okluzijskom disfunkcijom.

Okluzijske disfunkcije, tj. *suprakontakti, najčešće su uzrokovani nepravilnom izradom nadomjeska, osobito fiksnog, ali i mobilnog.* Nelagodnost uvjetovana preranim dodirom ili smetnjom u kliznoj kretnji smanjuje preko središnjeg živčanog sustava granicu tolerancije za nadražaj refleksa koji upravlja kretnjama mandibule i tim putem povećava tonus žvačnih mišića. Iste posljedice imaju i bolovi prouzročeni hipertonijom žvačnih mišića, a povećani tonus izaziva opet pojačanje primarnih štetnih faktora, i tako nastaje začarani krug.

Odstrani li se okluzijska smetnja bilo koje etiologije, može se i elektromiografski ustanoviti smanjeni mišićni tonus. Prerani dodir ostvaren između centrične relacije (fiziološkog položaja zgloba) i maksimalne interkuspidacije (centralne okluzije) djeluje kao najčešći izazivač (trigger faktor) izvancentričnog bruksizma. Daljnji izazivač po redoslijedu značenja je smetnja prouzročena balansnom kvržicom na neradnoj strani. Klizne smetnje na radnoj strani i u propulziji manje su značajne. No zbog hipertonije često je vrlo teško lokalizirati okluzijsku disharmoniju, osobito onu u polju između habitualne okluzije i centralne relacije (početni dodir zuba i maksimalna interkuspidacija).

Ostalim faktorima pripadaju i abnormalne kretnje mandibule koje nastaju reflektorno da bi se izbjegao bolni dodir s upaljenom gingivom ili bolesnim zubom.

Psihički i okluzijski faktori uvjetuju se međusobno. Pri psihički uravnoteženom pacijentu granica tolerancije je previsoka da bi okluzijske smetnje mogle dobiti patogeno značenje. No i psihička situacija sama po sebi ne vodi do bruksizma bez lokalnih okluzijskih nadražaja. Potrebna su oba faktora da bi nastao bruksizam (Ramfjord).

Centrični bruksizam. Ova vrsta bruksizma temelji se također na dvostrukoj psihičkoj i okluzijskoj etiologiji i praćena je s jedva primjetljivim mikrokretnjama mandibule, koji se odigravaju između centričnog položaja i stečene okluzije, na bazi okluzijske nesigurnosti u području susjednom centralnoj okluziji. No između ta dva oblika bruksizma nema principijelnih razlika ni oštrih granica.

Na osnovi opisanih znakova bruksizam se može prilično sigurno dijagnosticirati. Osobito je štetan učinak bruksizma u tome da se zbog pojačanog mišićnog tonusa pojačavaju primarne funkcijske smetnje, kao što su prerani dodir, klizne smetnje, itd. i tako nastaje začarani krug, koji se zbog svake dodatne psihičke traume još znatno pogoršava.

Najčešći izazivač bruksizma je nesklad između centrične relacije i habitualne okluzije. Ovaj nesklad treba dijagnosticirati; međutim, pojačani tonus otežava ili onemogućuje točnu lokalizaciju nesklada. Stoga je potrebno da se najprije s nagriznom pločom mišići opuste i omogući pravilna dijagnoza. Trankilizeri nisu uvijek dovoljni. Nadalje dolaze u obzir okluzijske smetnje na radnoj, a još više na neradnoj strani. Bolne senzacije raznih geneza, kao parodontalna oboljenja, ako su praćena bolovima, upale zubnog mesa, bolovi u čeljusnom zglobu i mišićima, izazivaju nenormalne kretnje mandibule kako bi se reflektorno izbjegle kretnje koje izazivaju bolove.

Pacijenti s bruksizmom su tzv. teški pacijenti jer je granica tolerancije na svaku okluzijsku smetnju snižena. Pacijenti koji ne trpe od bruksizma podnose traumatsku okluziju i druge funkcijske smetnje mnogo bolje, pa su ti pacijenti zadovoljni i s relativno lošije izrađenim protetskim radom.

Terapija bruksizma

Glavni zadatak terapije sastoji se u tome da se prekine začarani krug između habitualnog bruksizma i pojačanog mišićnog tonusa i time smanji ili poništi štetni učinak bruksizma. Teško je reći je li time i bruksizam sasvim odstranjen ili samo njegove posljedice ne dolaze do izražaja.

S obzirom na to da bruksizam ima *dvostruku etiologiju,* psihičku i okluzijsku, liječenje se sastoji u odstranjenju obaju faktora. To vrijedi osobito za škripanje, tj. za ekscentrični bruksizam, dok za centrični bruksizam (grčevito stiskanje) još nije dovoljno dokazano da li je lokalna terapija isto tako važna kao psihička.

Činjenica je da ista okluzijska smetnja u nekog pacijenta izaziva bruksizam, a u drugih ne izaziva. Ono što još više komplicira dijagnostiku je okolnost da u istog pacijenta neka okluzijska smetnja neko vrijeme djeluje kao izazivač, a onda opet smetnja nestaje ovisno o psihičkom stanju. Liječiti bruksizam može se prema tome sa dva stajališta: 1. da se granica za neuromišićni nadražaj smanji tako da okluzijska smetnja ne dobije karakter izazivača, ili da se odstrani toliko da bude u granicama tolerancije neuromišićnog pacijentova sustava. Najbolje se liječi bruksizam tako da se suzbije s obje pozicije. Posve je pogrešno ako se bruse bruksofasete. *Brušenjem treba odstraniti suprakontakte,* koji su uzročnici bruksizma.

Područje *dubinske psihoterapije* katkada je kompleksno, katkada jednostavno, osobito ako se radi o akutnom psihičkom konfliktu pacijenta. No u većini slučajeva prilično je komplicirano i izvan domašaja stomatologa, njegova znanja i vremena. U većine pacijenata terapija bruksizma uspijeva i bez dugotrajne komplicirane psihoterapije (psihoanalize), no često je korisno ako se pacijent upozori na to da postoji stanovita veza između stomatogenih simptoma i njegova duševnog života, tj. duševnog konflikta. Korisno je ako pacijent počinje sam o tome razmišljati, pa se u inteligentnih pacijenata koji postaju toga svjesni, opaža katkada i popuštanje simptoma. U tomu uostalom i jest princip psihoanalitske terapije.

Terapija *trankilizerima* rješava problem doduše privremenim smanjenjem mišićne napetosti, ali nema trajan uspjeh, a može stvoriti i naviku na drogu. Trankilizeri su korisni kao priprema za pravilnu okluzijsku dijagnostiku, a kada je stanje bolno uvijek treba davati analgetike. Liječenje hipnozom, o čemu se u posljednje vrijeme piše, može biti prilično opasno. Bruksizam treba shvatiti kao ventil za neke psihogene komplekse i potisnute nagone, pa ako se taj ventil hipnotičkim nalogom zatvori, a da se uz to ne eliminiraju pravi etiološki faktori, može doći do ozbiljnije psihoneurotične reakcije.

Nekim opisanim vježbama za opuštanje mišića, *fizioterapijom,* postiže se također samo privremeni uspjeh i olakšanje, ali ne kauzalna terapija. No u svakom slučaju *najvažnija je okluzijska terapija* odstranjenjem suprakontakta. Ako to ne pomaže, primjenjuje se nagrizna ploča. Ta terapija nije novog datuma. Nagriznu ploču protiv škripanja opisao je već početkom stoljeća *Karolyi.* Princip te terapije sastoji se u tom da se povišenjem interokluzijskog prostora sprečava svaki prerani dodir i sudar kvržica, bilo u centričnoj ili ekscentričnoj okluziji, a normalna interkuspidacija zamijeni klizanjem kvržica po ravnoj plohi. Time se odstranjuje faktor koji izaziva škripanje. Princip te terapije nije se do danas mijenjao, samo što su opisane varijante poboljšane (v. »Nagrizne ploče«). Sa stajališta stomatologa je odstranjenje okluzijskih smetnji primarni zadatak. U nekim je slučajevima okluzijska terapija prilično jednostavna i uspjeh brz, u drugim slučajevima to je dugotrajan i mučan posao dok se pronađu sve okluzijske smetnje koje izazivaju bruksizam, a još je teže da se brušenjem (kvržica) stabilizira okluzija. Uvjet je za tu terapiju smanjenje visokog mišićnog tonusa, jer samo pri opuštenim mišićima može se postići točna centrična relacija. Zbog mišićnih grče-

va daju ponovljene registracije u kratkim razmacima, od jedan ili više dana, različite rezultate, pa nijedan nije upotrebljiv. Tek nakon nekoliko registracija, kada su mišići opušteni, dobije se prava i upotrebljiva registracija.

Izrada *fiksnog nadomjeska* pri bruksizmu ima neke specifične aspekte. Bruksizam veoma povećava opterećenje ne samo nosača, nego i materijala mosne konstrukcije, koji mora biti vrlo otporan prema lomu. Incizalni rubovi fasete moraju se dobro zaštititi metalom, a to vrijedi ne samo za akrilatne fasete, nego i za otpornije keramičke, koje se u normalnim uvjetima izrađuju bez metalne zaštite.

Treba također naglasiti da su pacijenti koji trpe od bruksizma vrlo osjetljivi na povišenje vertikalne dimenzije, stoga treba s time biti vrlo oprezan.

Posljedice patološke abrazije i atricije

Abrazija i atricija su pojave trošenja zuba, prva uz posredstvo, a druga bez posredstva tvari ili sredstva koja se taru među zubima ili o zube. Etiologija ovih patoloških pojava (za razliku od fizioloških) uglavnom se svodi na: postojanje parafunkcija, pojačanog mišićnog tonusa i žvačnog tlaka, smanjenu tvrdoću zuba, preopterećenost pojedinih zuba ili skupina zuba, individualnu potrošnju tvrđe hrane, loše navike, uporabu pretvrdih četkica i abrazivnih pasta za zube i drugo (sl. 333).

Pojave su opširno opisane u prethodnom poglavlju kao i u Biološkim temeljima (v. *Suvin-Stomatološka protetika I*), pa na ovom mjestu treba načelno nešto reći o terapiji, tj. o protetskom tretma-

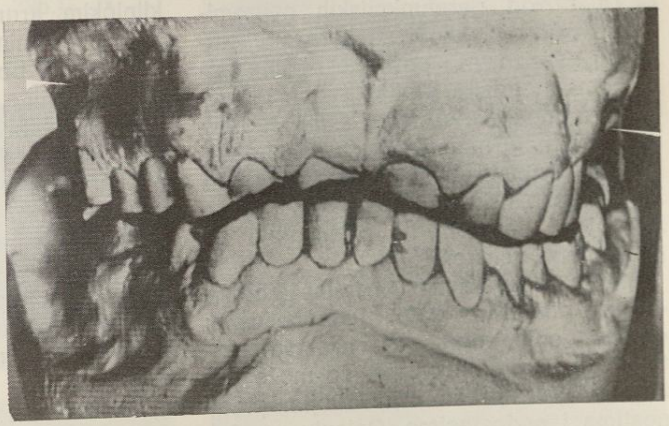

Sl. 333. A. Abrazija u patološkom stupnju, helikoidalnog oblika

Sl. 333. B. Patološka abrazija također težeg stupnja

nu. Protetska oralna rehabilitacija usmjeruje se na otklanjanje posljedica, tj. na zaštitu pulpe i zuba od daljnjeg trošenja, na obnovu normalne (eugnate) žvačne funkcije, na otklanjanje sniženog zagriza i njegovih posljedica, na prekid patoloških neuromišićnih refleksa i na uspostavljanje estetskog izgleda.

Svi nabrojeni ciljevi postižu se najprikladnije izradom niza zaštitnih estetskih i drugih krunica od otpornog materijala. Krunicama se također uspostavlja prvobitna normalna visina zagriza. Katkad, zbog nedostatka dovoljne fiksacijske površine i neotpornosti bataljka, potrebno je opskrbiti ih metalnim nadogradnjama. No, serijska izrada krunica opsežan je i mukotrpan posao i za pacijenta i za terapeuta. Mnogo krunica međusobno spojenih ili samostalnih nadražuju gingivu i pogoršavaju higijenske prilike. Stoga je pri potpunim zubnim nizovima vrlo teško donijeti odluku o ovakvom postupku.

Za prekid parafunkcijskih neuromišićnih refleksa, kao i za korekciju sniženog zagriza vrlo povoljno djeluje palatinalna nagrizna ploča ili donja akrilatna udlaga, koje mogu biti izrađene od prozirnog materijala da bi se poboljšao estetski učinak. Međutim, ove konstrukcije nisu popularne kao trajnije rješenje i većinom se primjenjuju za privremene učinke.

Mogu se izrađivati i metalne (kobalt-krom, platinsko zlato) jednočeljusne, obično donje udlage sa sistemom metalnih ili akrilatnih onleja. To može biti trajnije rješenje sa svim svojim prednostima i nedostacima. Opisuju se slučajevi i nadogradnje svih zuba po sistemu *inlej-onlej*. Ekstremni slučajevi patološke abrazije na potpunom zubnom nizu mogu se napokon riješiti *ekstrakcijama* nekih oštećenih i za nadogradnju nepovoljnih zuba. Na tako priređenom terenu kasnije se izradi sustav krunica s mostovima ili parcijalnom pomičnom protezom s pretežno dentalnim opterećenjem.

U protetskoj rehabilitaciji ove kazuistike svakako je lakše riješiti probleme u uvjetima djelomičnog nedostatka zuba nego u potpunom zubnom nizu. Stoga je ponekad indicirano i ekstrahirati stanovit broj zuba. Međutim, sasvim je sigurno da slučajevi terapije patološke abrazije i atricije nesumnjivo pripadaju u najozbiljnije i najteže probleme protetske OR.

Duboki zagriz

Duboki zagriz, ili kao primarni ili kao sekundarno sniženi, pričinja nerijetko prilične teškoće pri protetskoj rekonstrukciji, posebno kad nema mogućnosti da se tretmanom povisi vertikalna dimenzija. Od primarnih disgnatija je duboki i pokrovni zagriz čest uzročnik disfunkcija. Dosta pacijenata s dubokim zagrizom, bez obzira na nedostatak zuba, imaju funkcijske smetnje. Zbog pokrovnog zagriza *u fronti* javljaju se upalne promjene gingive s produbljenim džepovima, oralnim nagibom i izduljenim kliničkim krunama donjih zuba. Pacijent incizalnim bridovima donjih zuba dodiruje ili bolno grize gingivu iza gornjih sjekutića. Za duboki zagriz ponekad su tipični umor i grčevi žvačnih mišića, krepitacije u zglobu s degenerativnim promjenama diskusa i zglobne hrskavice ili bez njih. Funkcijske smetnje mogu s vremenom prerasti u organske smetnje.

Tome nasuprot stoje novija klinička opažanja po kojima i pri genuinom dubokom zagrizu ne dolazi do patoloških promjena ako su pri lateralnim kretnjama bočni zubi poduprti i ako nije poremećena kofunkcija tkiva mandibulomaksilarnog sustava, tj. ako postoji fiziološka okluzija. Toj situaciji ide u prilog ako u terminalnoj okluziji prednji zubi nisu u tijesnom dodiru.

U svim navedenim slučajevima treba pri protetskoj rekonstrukciji ispraviti okluzijske smetnje, promijeniti prisilni položaj čeljusti povišenjem vertikalne dimenzije i uspostaviti primarni fiziološki odnos kondila u zglobnoj jamici. U tom pogledu veliku pomoć može pružiti okluzijska dijagnostika na bazi funkcijske analize.

Simptomi koji upozoravaju na potrebu podizanja zagriza bez obzira na nedostatak zuba:

— nerazmjer u proporciji između gornje i donje čeljusti (progenija, prognatija),

— manifestni gnatološki znaci, kao što su abrazija, disfunkcija zgloba, bolnost i grčevi žvačnih mišića, bruksofasete, parafunkcija bez psihogene etiologije,

— skretanje mandibule pri otvaranju usta, ograničena ili asimetrična laterokluzija i

— rendgenski nalaz ekscentričnog položaja kondila u zglobnoj jamici u reproduciranoj rendgenskoj slici.

Prisutnost jednog ili više ovih simptoma upućuje na dijagnozu sniženog ili primarno dubokog zagriza, dakle na smanjenu vertikalnu dimenziju pri dodirivanju zubnih lukova, koja treba da se terapijski korigira.

(*Kazuistika,* v. sl. 334. i 335.)

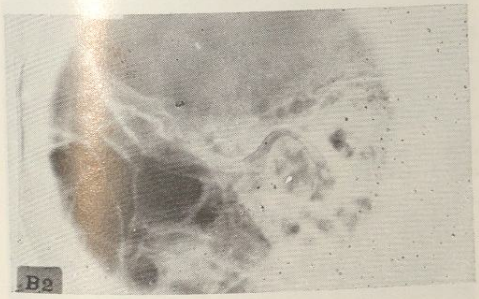

Sl. 334. B. Rendgenske slike pokazuju razliku u obliku zglobnih kvržica; desni kondilni put (B1) je strmiji od lijevog (B2); duboki zagriz pacijentice bolje je usklađen sa desnom, tj. strmijom kvržicom; vjerojatno su stoga nastale smetnje u lijevom zglobu

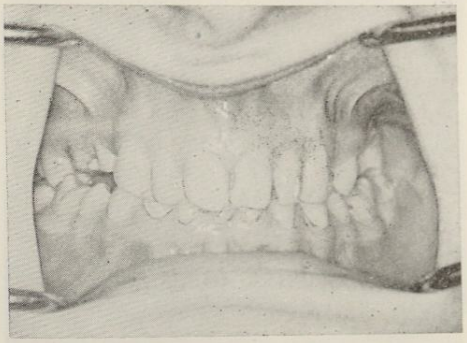

Sl. 334. A. Dvadesetogodišnja pacijentica s dubokim zagrizom pati na disfunkciji u lijevom čeljusnom zglobu — bolovi i škripanje. Traži pomoć zbog tih teškoća; zubalo gotovo potpuno.

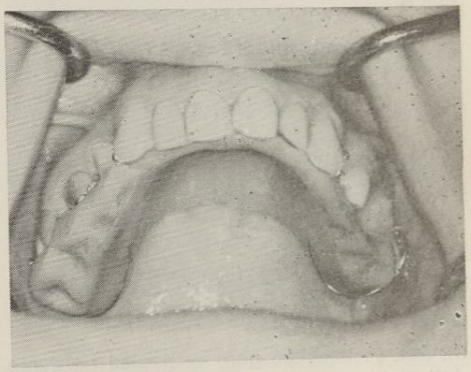

Sl. 334. C. S nagriznom pločom po *Shoreu* ispitala se tolerancija zgloba na povišenje vertikalne dimenzije

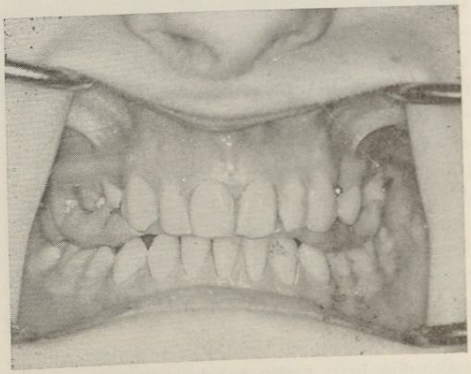

Sl. 334. D. Postepenim povišenjem pokazalo se da pacijentica podnosi znatno povišenje, a subjektivne su se teškoće smanjile

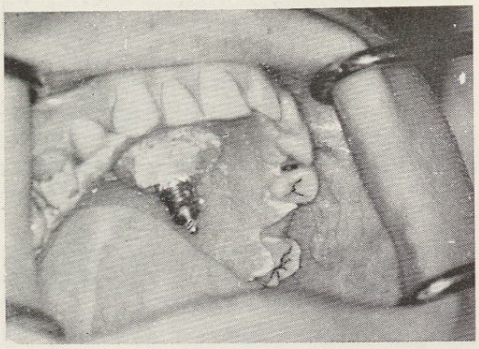

Sl. 334. E. Nakon dvomjesečnog ispitivanja ustanovljena je centrična relacija po metodi *Gerber* (pogled na gornju čeljust)

Sl. 334. H. Usprkos znatnom povišenju interokluzijskog prostora donja trećina lica čini estetski utisak. Subjektivne smetnje znatno su se smanjile, ali nisu posve nestale.

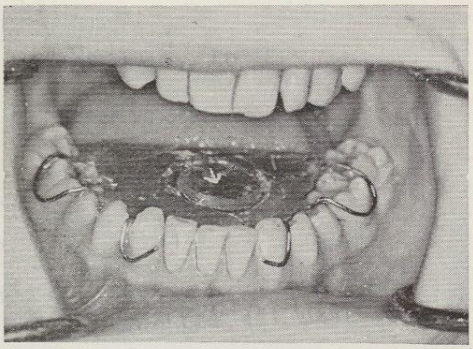

Sl. 334. F. Isto kao gore — pogled na donju čeljust

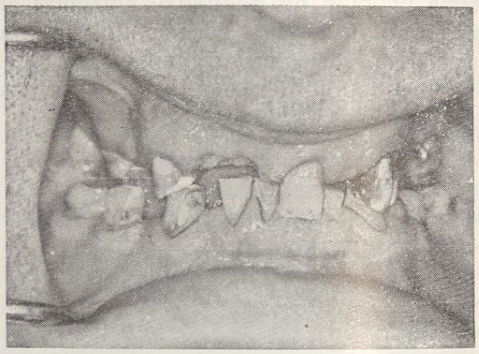

Sl. 335. A. Pokrovni zagriz sa smetnjama u temporomandibularnim zglobovima, palpatorna osjetljivost pterigoideus eksternusa; mnogi zubi su defektni s abrazijom ad palatum

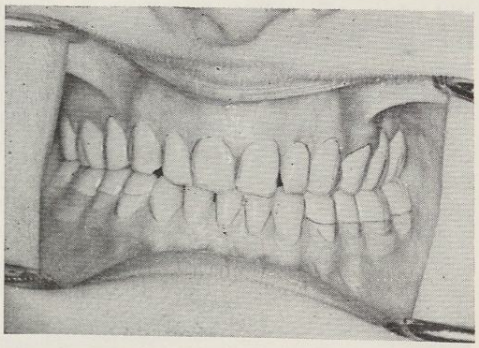

Sl. 334. G. Definitivna rekonstrukcija okluzije uslijedila je u nešto nižoj vertikalnoj dimenziji; rekonstrukcija je izvedena u gornjoj čeljusti s fasetiranim krunicama, a u donjoj čeljusti s estetskim onlejima

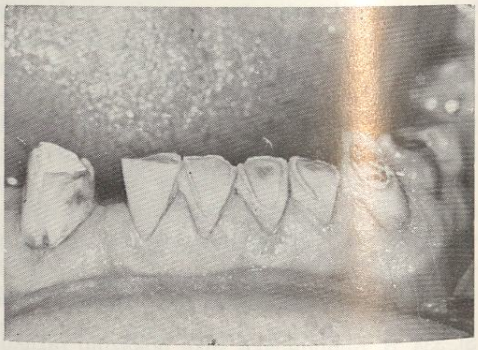

Sl. 335. B. Abrazija ad palatum donjih prednjih zuba

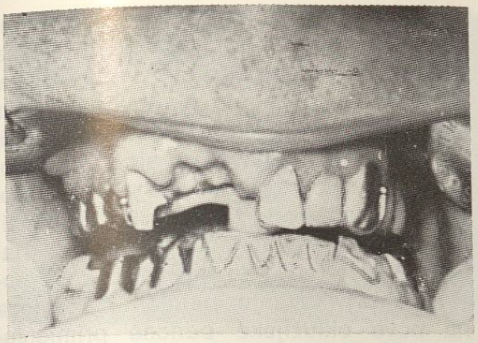

Sl. 335. C. Pokusno podizanje zagriza nagriznom pločom po *Shoreu* (prva faza u izradi ploče)

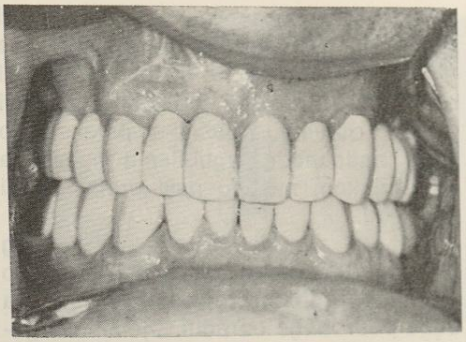

Sl. 335. D. Nakon što je ispitivana podnošljivost nove vertikalne dimenzije, izvedena je potpuna oralna rehabilitacija s polucirkularnim fiksnim nadomjeskom u gornjoj i donjoj čeljusti

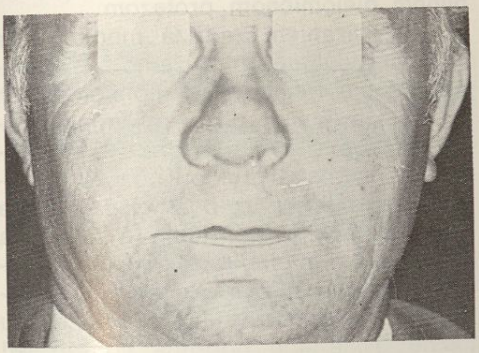

Sl. 335. E. Izgled pacijentovih usta prije rehabilitacije

Sl. 335. F. Izgled pacijentovih usta poslije rehabilitacije, koja je estetski i funkcijski potpuno uspjela

Progeni okluzijski odnosi

Protetsko nadomještanje izgubljenih žvačnih jedinica osobito je složen i odgovoran zadatak u uvjetima poremećenih okluzijskih odnosa. U odraslih pacijenata, koji odbijaju kirurški zahvat, a nema mogućnosti za ortodontsku regulaciju, nedostatak zuba u uvjetima postojanja progenog kompleksa s najčešće sniženim zagrizom iziskuje znanje, ozbiljnost, dobru suradnju s pacijentom i katkad postupnost u radnim postupcima.

U ovih pacijenata je profil lica uglavnom tipičan jer postoji nešto *produljena donja trećina lica.* Kratka i uvučena gornja usna s prominentnom bradom pridonosi izrazu izvjesnog konkaviteta prema naprijed i naglašenim naso-labijalnim brazdama. Okluzijski odnosi su, u skladu s profilnim izgledom, najčešće poremećeni u smislu *obrnutog preklopa,* tj. uvučene gornje fronte s ukrštenim zagrizom u lateralnim predjelima ili bez njega. Međusobni odnos alveolarnih grebena je ili prominentni donji uz normalni gornji, ili uvučeni gornji uz normalno postavljeni donji, već prema tome radi li se o pravoj progeniji ili samo o progenom kompleksu nastalom iz drugih razloga (npr. trauma, loše navike, cheilognatopalatoshisis i dr.). Poremećeni okluzijski odnosi u spomenutom

smislu lakše su uočljivi ako postoje svi ili gotovo svi zubi, nego u slučajevima djelomične ili potpune bezubosti. Ali ovi posljednji upravo su protetski zanimljivi jer se obraćaju liječniku prvenstveno zbog nadoknade izgubljenih zuba, pa tom prilikom nastaju naši profesionalni problemi.

Dok se s nadomještanjem potpunog gubitka zuba na ovom mjestu nećemo zanimati, problem djelomičnog gubitka treba podrobnije obraditi. Djelomični gubitak zuba može se načelno nadoknaditi fiksnim ili mobilnim nadomjeskom, no to je najčešće gotovo nemoguće u uvjetima progene, premda habitualne okluzije. U pravilu ja zagriz snižen, a time i vertikalna dimenzija, odnosno intermaksilarni prostor. Primjenom kliničkog testa za iznalaženje položaja fiziološkog mirovanja (kao pri izradi totalne proteze) može se gotovo uvijek ustanoviti postojanje povećanog interokluzijskog prostora (free-way space), katkad za 10—12 pa i više milimetara. Ovaj prostor, kao što je poznato, pri eugnatim međučeljusnim odnosima iznosi oko 3—4 mm. Upravo postojanje povećanog interokluzijskog prostora dopušta da se ta okolnost iskoristi i ukomponira u protetski nadomjestak, kojim se osim nadomještanja zuba podiže i sniženi zagriz. To se međutim smije samo do prave centralne okluzije, a to znači maksimalno 3—4 mm ispod razine fiziološkog mirovanja. To je ujedno položaj centrične relacije kondila, pri čemu se kondil nalazi u zenitu zglobne jamice.

Prema lokalizaciji zubi mogu nedostajati u lateralnom području jednostrano, obostrano, u jednoj ili u obje čeljusti, u gornjoj ili u donjoj frontalnoj regiji. Mogući su i svi na različite načine kombinirani nedostaci, pa će i protetska rješenja biti različita, već prema lokalnom nalazu. Stoga ovdje, kao i u drugim područjima oralne rehabilitacije nema univerzalnih propisa, ali postoje određene smjernice koje se mogu zaključno izraziti ovako:

— Iako pacijent najčešće dolazi zbog nadoknade izgubljenih zuba, u plan protetske rekonstrukcije treba uključiti i nužnost ispravljanja visine zagriza do eugnatih okluzijskih odnosa. Međutim svako, pogotovo veće podizanje zagriza, osim što omogućuje izradu kvalitetnog protetskog nadomjeska, znači i terapijski zahvat u sferi temporomandibularnog zgloba. Stoga visinu treba ponekad korigirati postupno, osobito kod bitnih promjena priviknutog stanja. Pritom se kao međufaza za postupno privikavanje pacijenta i zgloba na nove okluzijske odnose primjenjuju *nagrizne akrilatne ploče* ili provizorni *akrilatni mostovi.*

— Podizanje zagriza i nadomjestak izgubljenih zuba i ovdje je najbolje provesti fiksnim protetskim nadomjeskom ili barem krunicama u kombinaciji s mobilnom djelomičnom protezom.

— Podizanjem zagriza moglo bi se očekivati daljnje produženje već izdužene donje trećine lica, no korekcijom okluzijskih odnosa s postavljanjem frontalnih zuba u bridni zagriz ili čak minimalni normalni preklop postiže se korekcija profilnog izgleda. Nazolabijalna brazda i konkavitet donje trećine lica smanjuje se nadalje prikladnom modificiranom pojačanom modelacijom faseta prednjih krunica ili međučlanova u mostu. Time lice poprima bolji izgled i vizualno se gubi, odnosno ublažuje izrazita progenična fizionomija, što pacijent prihvaća sa velikim zadovoljstvom.

— Nadomještanje zuba ponekad se može izvesti i bez povisivanja zagriza i ako lokalni nalaz dopušta tu mogućnost, može se ona iskoristiti ne mijenjajući pritom priviknuto stanje pacijenta. U slučaju kombiniranih *progenih odnosa s otvorenim zagrizom* pogotovo se neće zagriz povisivati.

— Napokon treba napomenuti da slučaj iziskuje studiozan i analitički pristup, temeljito poznavanje struke i dobre laboratorijske mogućnosti uz prethodni studij modela te svih potrebnih dijagnostičkih metoda suvremene okluzijske dijagnostike i funkcijske analize, kako bi se spriječile neželjene posljedice.

(*Kazuistika,* v. sl. 336. i 337.)

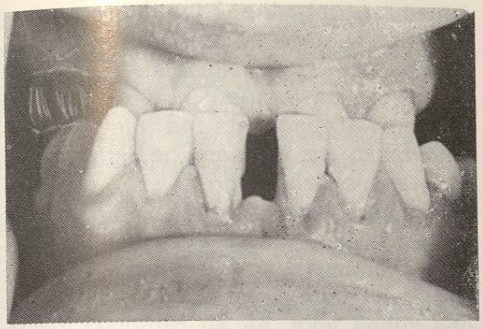

Sl. 336. A. Obrnuti preklop u fronti sa sniženim zagrizom. Nedostaju gornji očnjaci i premolari, a prvi molari su obostrano u ukrštenom zagrizu. Postoje i izražene dijasteme između gornjih i donjih medijalnih sjekutića. Pacijentica dolazi zbog nadomještanja izgubljenih očnjaka i premolara; drugih smetnji nema.

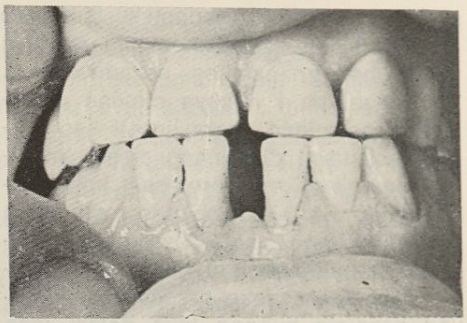

Sl. 336. B. Nakon povišenja zagriza za oko 6 mm privremenim mostovima koje je pacijentica nosila nekoliko tjedana bez smetnji izrađeni su definitivni mostovi u istoj visini i posebno još krunice na medijalnim gornjim sjekutićima. Slika pokazuje završno stanje.

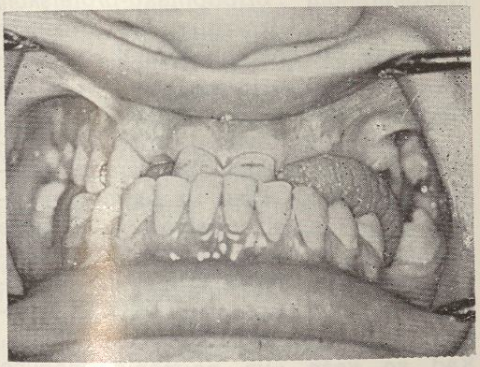

Sl. 337. A. Progeni postav zuba s obostrano ukrštenim i sniženim zagrizom. Za izradu protetskih nadoknada potrebno je povisiti zagriz za 4—5 mm.

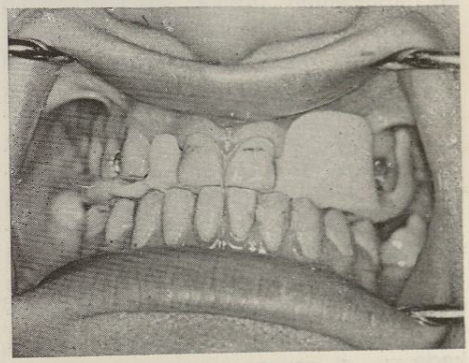

Sl. 337. B. Zagriz je privremeno tri tjedna povišen s nagriznom pločom. Pacijent nije imao smetnji od strane zgloba jer je zagriz povišen do visine normalne centralne okluzije. U toj visini izrađeni su odgovarajući protetski nadomjesci.

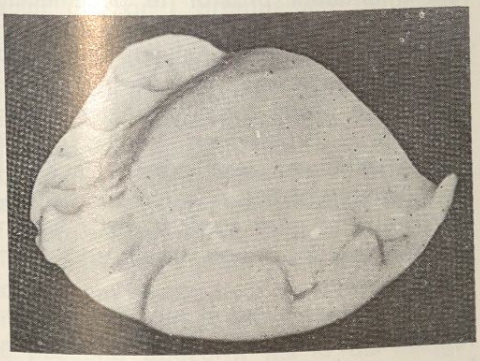

Sl. 337. C. Nagrizna ploča kojom se u prethodnom slučaju privremeno povisio zagriz

Kompresijske anomalije

Kompresijske anomalije, posebno u interkaninom sektoru, obilježene su otežanom funkcijom mastikacije i fonacije, poremećenom okluzijom, ali nose i osobit pečat *kozmetičke disharmonije*, koja u svojim psihosomatskim aspektima dominira često nad poremećenom funkcijom. Ima doduše osoba koje, prešavši

povoljnu dob za ortodontsku intervenciju, podnose svoju anomaliju postava fronte bez značajnijeg nezadovoljstva. Te osobe, pa i njihova okolina doživljavaju postojeće nepravilnosti kao normalni sastavni dio ličnog opisa. Međutim, postoji ne mali broj onih koji znatno dublje i subjektivno vrlo nepovoljno proživljavaju to stanje. Ovaj osjećaj naročito je potenciran u ljudi onih profesija kod kojih svaka nepravilnost vidljivog predjela zubnog luka dolazi jače do izražaja. Stoga se kompresijske anomalije pacijenata odrasle dobi pojavljuju u našoj kliničkoj praksi ili kao slučajni nalaz (uz gubitak zuba i dr.) ili kao glavni nalaz bez drugih bitnih terapijskih problema. U tom smislu očituju se i subjektivne tegobe pacijenta, koji je ili indiferentan prema svom zbijenom postavu zuba, ili je manje-više nesretan zbog toga. Uz to što su subjektivne pacijentove želje različite i anomalija može biti veoma različito razvijena. Stupanj razvijenosti anomalije nije uvijek u razmjeru sa stupnjem pacijentova doživljavanja. To znači da ima pacijenata koji već i zbog manjih estetskih nepravilnosti trpe subjektivno više nego drugi u nekim težim slučajevima. Na temelju ove spoznaje terapeutu se nameće pitanje da li treba intervenirati, kako i kada.

Indikacija za tretman bit će jednom vezana na stupanj stvarno narušene žvačne funkcije, a drugi put na stupanj pacijentovih subjektivnih tegoba. To znači da pri ovoj vrsti anomalija treba prilagoditi terapijske postupke ne samo potrebi korekcije žvačno-funkcijskih smetnji, nego i potrebi otklanjanja subjektivnih tegoba pacijenta, kao i u većini drugih vrsta narušenog kozmetičkog izgleda. Upravo potreba protetske intervencije zbog subjektivnih smetnji opravdana je pojavom sve većeg broja neuroza suvremenog čovjeka, u kojima i ovakav supstrat može imati dalekosežne psihogene reperkusije u kombinaciji s drugim uzročnim faktorima. Iz toga proizlazi i liječnikova odgovornost da pravilno ocijeni pacijentovu ličnost, mogućnosti stvarne korekcije i odnos između neophodne žrtve koju pacijent u tretmanu treba da podnese prema rezultatu realnog poboljšanja. To, ali ujedno znači i da terapeut nipošto ne smije upozoravati pacijenta na njegov »loš« izgled ako ga on sam ne ističe i ako je to stanje habitualno.

Kompresijske anomalije, kao i sve druge, javljaju se u individualno različitim kombinacijama i intenzitetu. Sve varijante mogu se pojaviti istodobno u oba zubna luka, ali su protetski zanimljivije one u gornjem. Protetski postupak primarno obuhvaća one anomalije koje se mogu uspješno riješiti već i samo protetski, a nakon što su ortodontske mogućnosti iscrpljene, napuštene ili neizvedive. Mnoge kompresijske anomalije mogu se uspješno riješiti koordiniranom *ortodontsko-protetskom intervencijom.* Izrazitije kompresijske anomalije predmet su kirurškog, odnosno kirurško-protetskog tretmana ili pak ortodontsko-kirurško-protetskog.

Temeljno je pravilo u protetskom tretmanu ostvariti maksimalni prirodni estetski i funkcijski sklad uz najmanje moguće žrtve. Uspjeh u ostvarenju estetske harmonije u ovim slučajevima procjenjuje se osim konvencionalnim mjerilima i stupnjem uspjeha u ostvarenju želja i psihičkog zadovoljstva pacijenta. Kad se kaže »uz najmanje moguće žrtve«, misli se na što manji broj ekstrakcija i devitalizacija, koje se doduše ne mogu uvijek izbjeći.

Osnovni problemi s kojima se u terapiji susrećemo jesu suženi ili prošireni interkanini prostor te poremećeni vertikalni i horizontalni, odnosno anteroposteriorni odnos čeljusti, ili samo alveolarnih grebena, bez obzira na položaj zuba. Osim toga nerijetko se susrećemo s problemom kratke gornje usne i frenuluma labii superioris kao i s problemom različitih veličina rime oris, koje treba također uzeti u obzir u planu terapije, jer mogu imati vrlo relevantnu ulogu.

U pokušajima korekcije distopičnih, rotiranih, koso položenih ili zbijenih zuba nastoji se prije svega postići uspjeh na dva načina. Jedan je način prikladno

preoblikovanje bataljka brušenjem, imajući u vidu debljinu zubnih tkiva. Pritom se neke zubne plohe bruse više, druge manje. To se čini s ciljem da se distopični zubi što više paraleliziraju i po mogućnosti uklope u skladan zubni niz. Ponekad se ne može izbjeći devitalizacija s korekcijom i nadoknadom vidljivog dijela bataljka *lijevanom nadogradnjom.*

Drugi je način dodatna korekcija oblika i veličine krunice laboratorijskim preoblikovanjem sa svrhom da se postigne što bolji estetski učinak. Pri tome se često odstupa od poznatih propisa izrade.

Što se tiče vrste protetskog nadomjeska, prednost se daje fiksnim radovima kad god je to moguće, a što se tiče samostalnih krunica na prednjim zubima, prilično se upotrebljava akrilatna krunica s obzirom na jednostavnu izvedbu i veće tehničke mogućnosti prilagođavanja unutar nepovoljnog operativnog prostora (suženog ili proširenog). Pri korekciji položaja frontalnih zuba nastoji se postići i njihov najpovoljniji *odnos prema medijalnoj liniji.* To je ponekad posebno težak problem, ali i značajan za konačni kozmetički učinak.

U planu protetske intervencije svaki dio milimetra prostora može biti važan, pa prethodno treba na studijskom modelu izvršiti precizno odmjeravanje i na osnovi toga pristupiti definitivnoj izvedbi rada.

Kod kompresija čeljusti sa *zbijenom frontom* osnovni je problem sužen interkanini prostor i promijenjen (smanjen ili povećan) interalveolarni prostor. Kod kompresija čeljusti s protrudiranim i zbijenim prednjim zubima dominantan je problem kos ili vertikalan položaj prednjih zuba sa sniženim, ili u horizontali povećanim interalveolarnim prostorom, uz sužen ili normalan interkanini prostor. Kod kompresija čeljusti s protrudiranim i razmaknutim prednjim zubima dominantan je problem isti, ali uz osobito proširen interkanini prostor. Mora se posebno upozoriti na to da mnogi problemi nepovoljnog prostornog odnosa između alveolarnih grebena kao i između graničnih zuba ostaju i nakon nepromišljenih pokušaja rješenja opsežnim ekstrakcijama zuba. Stoga je u pristupu ovoj kazuistici bitno pravilno procijeniti koja metoda terapije daje najpovoljnije rezultate s obzirom na vrstu i stupanj razvijenosti anomalije te na želje i spremnost pacijenta da podnese zahvat. Iskustvo pokazuje da ima dosta pacijenata koji se, izbjegavajući velike zahvate, *zadovoljavaju i djelomičnim poboljšanjem,* a koje se može postići već i s manje radikalnim intervencijama.

(*Kazuistika,* v. sl. 338—342.)

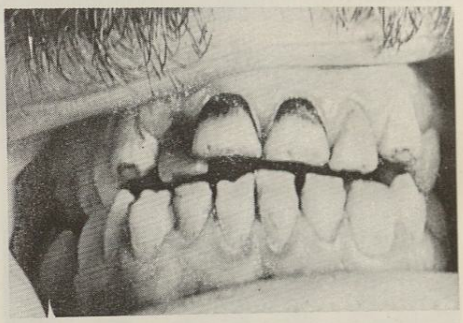

Sl. 338. Zbijeni postav gornje fronte s cervikalnom pigmentacijom cakline medijalnih inciziva i hipoplazijom. Zbog prikladne širine interkaninog prostora moguća je uspješna kozmetička i funkcijska korekcija estetskim krunicama.

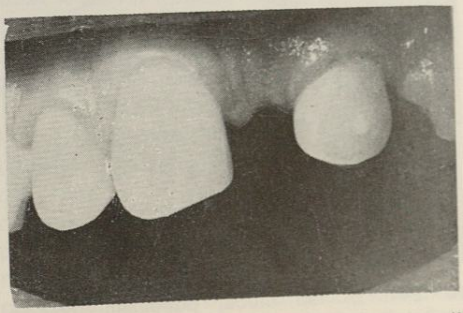

Sl. 339. Smanjeni prostor nedostatnog medijalnog sjekutića s pomakom lateralnog u upražnjeni prostor. Bez ortodontske suradnje i distalizacije lateralnog sjekutića slučaj je teško protetski riješiti.

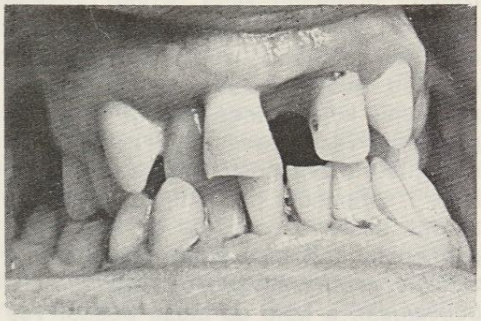

Sl. 340. Jače izražena kompresija u gornjem i donjem zubnom nizu s mjestimično ukrštenim zagrizom i nedostatkom gornjeg medijalnog inciziva. Za uspješno estetsko rješenje potrebno je zbog suženog interkaninog prostora prikladno ispreparirati sve gornje sjekutiće i opskrbiti ih estetskim krunicama.

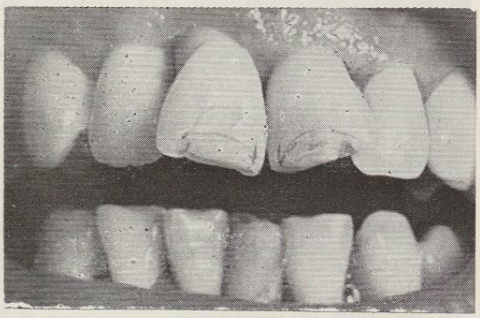

Sl. 341. A. Zbijeni postav osobito gornje fronte sa smanjenim interkaninim prostorom i postojanjem svih zuba. Hipoplastične promjene na incizalnim bridovima nekih zuba i izduljenje kliničkih kruna zbog retrakcije gingive.

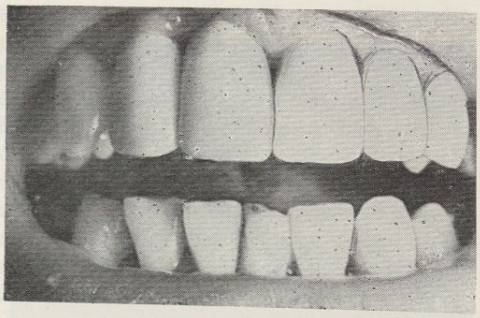

Sl. 341. B. Isti slučaj poboljšan izradom akrilatnih krunica na svim gornjim incizivima. Postav je ispravljen, ali zubi djeluju malo izduljeno.

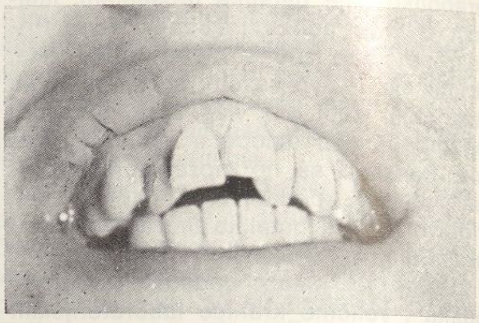

Sl. 342 A. Kompresijska anomalija s protruzijom osobito gornjih medijalnih inciziva, s otvorenim i povišenim zagrizom. Slučaj komplicira relativno kratka gornja usna i izbočen gornji alveolarni greben te povećana udaljenost između gornjeg i donjeg grebena u vertikalnom odnosu.

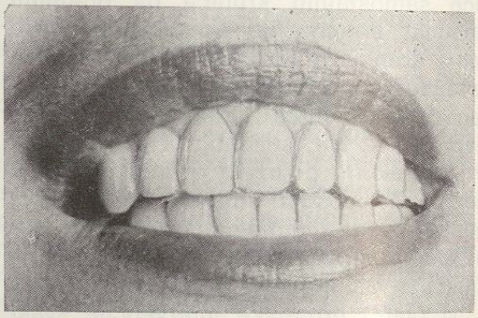

Sl. 342. B. Isti slučaj poboljšan ekstrakcijom gornjih srednjih sjekutića, odstranjenjem vestibularne stijenke alveole i izradom privremenog akrilatnog mosta između lateralnih sjekutića

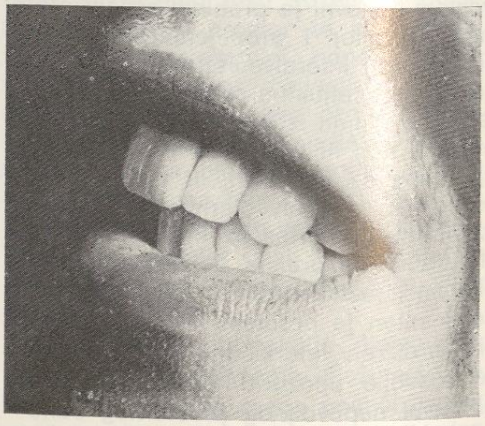

Sl. 342. C. Isti slučaj u profilnom snimku

Sl. 342. D. Profil lica pacijentice prije tretmana

Sl. 342. E. Profil lica pacijentice nakon rehabilitacije

Otvoreni zagriz

Karakteristika po kojoj se jedna anomalija svrstava u otvorene zagrize je *nonokluzija* pojedinih zubnih skupina, odnosno nemogućnost postizavanja dodira među postojećim antagonistima u pojedinom sektoru zubnog luka. Otvoreni zagriz može postojati samo u frontalnom predjelu, ili samo u lateralnom predjelu, ili kombinirano. Zato što pojedine skupine zuba u centralnoj okluziji ne sežu do okluzijske ravnine pacijent ima funkcijske smetnje pri govoru i mastikaciji, a kod anomalija u frontalnoj regiji i estetsko-fizionomijske s većim ili manjim odrazom na psihu. Nedostatak mogućnosti pravilne okluzije može biti uzrokovan nepovoljnim položajem, stanjem ili oblikom grupe zuba u normalno razvijenim alveolarnim grebenima ili zbog slabije razvijenih segmenata alveolarnih grebena kao i samih čeljusti.

Premda je pravi otvoreni zagriz *česta posljedica rahitisa*, uzroci različitih tipova otvorenog zagriza mogu biti različiti faktori, npr. loše navike, abrazija, trauma zuba i čeljusti, gnatopalatoshiza, makroglosija, imperfektna amelogeneza i drugi. Međutim, s protetskog stajališta etiologija nije toliko bitna koliko lokalni nalaz. Otvoreni zagriz može biti *kombiniran i s nekom drugom anomalijom*, npr. kompresijom, progenijom, ukrštenim zagrizom i slično, što sa svoje strane čini situaciju u pogledu terapije još složenijom. U skladu s postojećim nalazom i stupnjem otvorenog zagriza primjenjuju se različiti terapijski postupci. Ovi mogu početi s jednostavnom izradom modificirano i pojačano modeliranih krunica, s pribrušavanjem kvržica zuba u poremećenim okluzijskim odnosima, a završiti s opsežnim kirurškim zahvatima, što nije više kompetencija protetičara, ili bar ne samo njegova.

U *ekstremnim slučajevima*, osobito kod rahitičnog otvorenog zagriza, okludiraju često samo po jedan par ili po dva para antagonista obostrano u predjelu kutnjaka. U tim slučajevima treba pomišljati na mogućnost da je habitualna okluzija u odnosu prema centralnoj povišena. Provjerom pomoću kliničkih testova, okluzijske dijagnostike i položaja zglobnih tijela u temporomandibularnom zglobu može se utvrditi eventualni stupanj povišenja okluzije. O to-

me ovisi indikacija za pribrušavanje odgovarajućih kvržica lateralnih zuba bez devitalizacije, ili indikacija za devitalizaciju sa sniženjem kliničkih kruna uz izradu potrebnih krunica, ili čak i ekstrakcija pojedinih zuba koji sprečavaju približavanje prednjih zuba do približno »normalne« okluzije. Ostali dio razmaka može se konačno popuniti izradom estetskih nešto produljenih krunica na prednjim gornjim i donjim zubima do potpune okluzije u protetskoj ravnini. Nedostatak zuba uz otvoreni zagriz može se nadomjestiti parcijalnom protezom ili mostom za skidanje, a često i specijalno modeliranim fiksnim mostom. Prvo spomenuta rješenja nekad su iz higijenskih pa i estetskih razloga povoljnija, osobito ako osim zuba nedostaje i veći dio alveolarnog nastavka. Međutim, psihički faktor, kao što to navode i drugi autori, upućuje na fiksnoprotetska rješenja gdje god to prilike dopuštaju. U terapiji iz psiholoških razloga često prevladava konzervativniji pristup nad radikalnim, kao što su opsežne devitalizacije, ekstrakcije i operativni zahvati, ali, ako je to za pacijenta povoljnije, ne

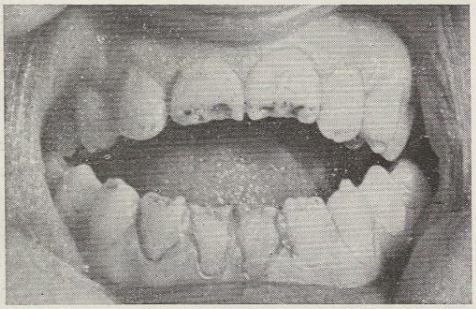

Sl. 343. Otvoreni zagriz rahitične etiologije s hipoplastičnim promjenama na prednjim zubima. Zagriz je nešto povišen, poremećenom okluzijom u lateralnom sektoru. Slučaj se može zadovoljavajuće riješiti pribrušavanjem kvržica na lateralnim zubima i izradom nešto produljenih estetskih krunica na prednjim zubima, uključujući očnjake.

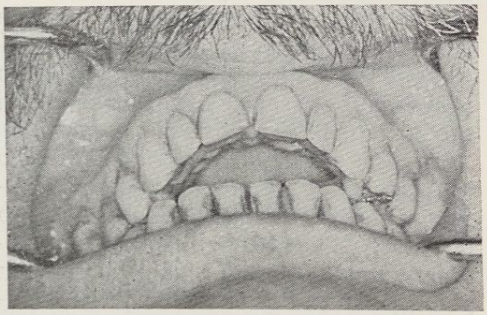

Sl. 344. Otvoreni zagriz nastao zbog loše navike, abrazije i traumatiziranja prednjih gornjih zuba. Pacijent odbija terapiju.

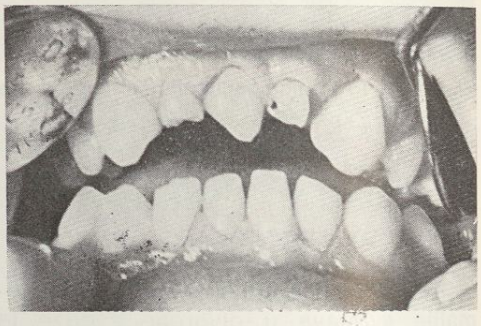

Sl. 345. A. Otvoreni zagriz s perzistencijom mliječnih zuba. Od trajnih sjekutića i njihovih zametaka postoji samo meziodens. Terapija provediva ekstrakcijom zuba u interkaninom sektoru i izradom mosta od očnjaka do očnjaka. U donjoj čeljusti mogu se izraditi akrilatne krunice.

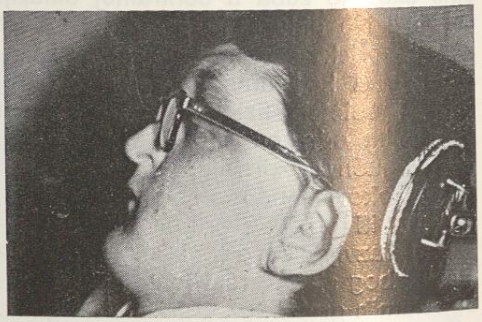

Sl. 345. B. Isti slučaj kao 345. A. Pacijentica iz profila.

treba zazirati ni od radikalnosti. Blaži pristup vrijedi za slučajeve kod kojih se može postići, makar i djelomično zadovoljavajuće, poboljšanje bez većih intervencija, a takvih je slučajeva ipak prilično. Svaki slučaj iziskuje temeljitu analizu u ustima, na studijskim modelima i dr., kako bi se dobile što realnije procjene mogućeg uspjeha pojedinog terapijskog postupka, s kojim treba pacijenta detaljno upoznati i osigurati njegovu suradnju.

(*Kazuistika,* v. sl. 343—349.)

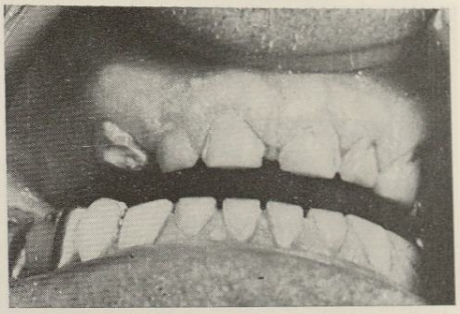

Sl. 347. A. Umjetno nastali otvoreni zagriz zbog atricije zubne tvari uslijed svakodnevnog povraćanja (vomitus matutinus)

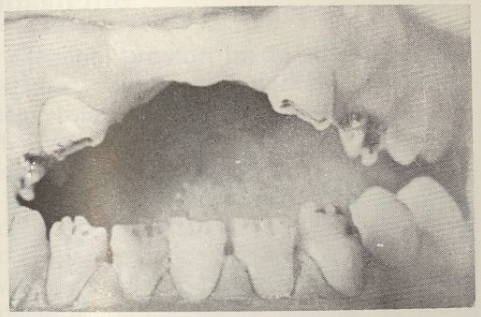

Sl. 346. A. Otvoreni zagriz rahitične etiologije s hipoplastičnim zubima i nedostatkom gornjih srednjih sjekutića. Povišen zagriz.

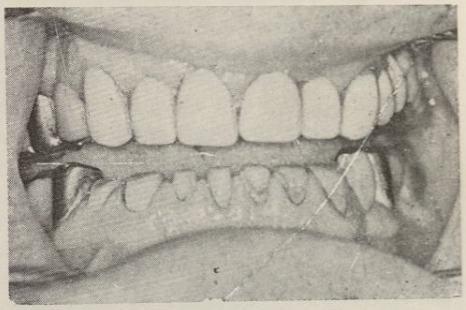

Sl. 347. B. Isti slučaj u toku terapije. Izrađene su akrilatne krunice na gornjim prednjim zubima, donji su izbrušeni.

Sl. 346. B. Isti slučaj u toku terapije. Izbrušene su kvržice lateralnih zuba. Izrađen je gornji estetski most. Treba još postići okluziju fronte izradom akrilatnih krunica na donjim sjekutićima i očnjacima.

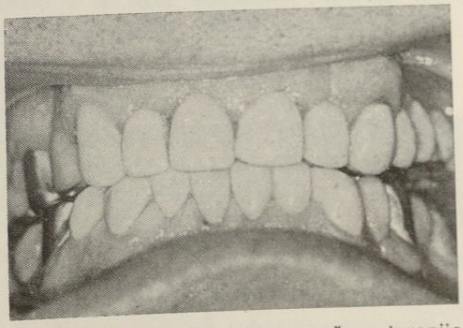

Sl. 347. C. Isti slučaj nakon završene terapije. Donji prednji zubi također su prekriveni akrilatnim krunicama.

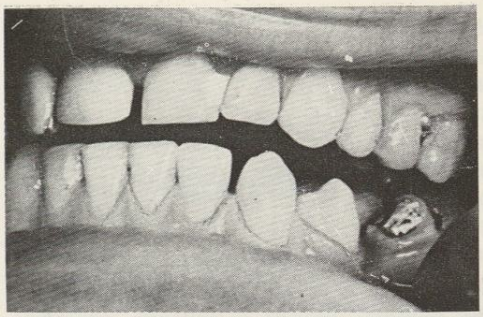

Sl. 348. A. U habitualnoj okluziji ne dodiruju se prednji i lateralni zubi jednostrano

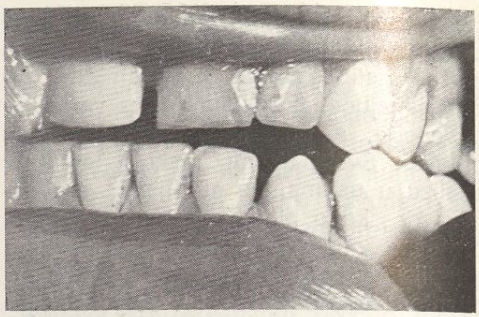

Sl. 348. B. Isti slučaj s djelomičnim poboljšanjem. Lateralnim donjim mostom uspostavljen je dodir u tom području. Potrebno je postići dodir još u fronti izradom estetskih krunica na gornjim sjekutićima.

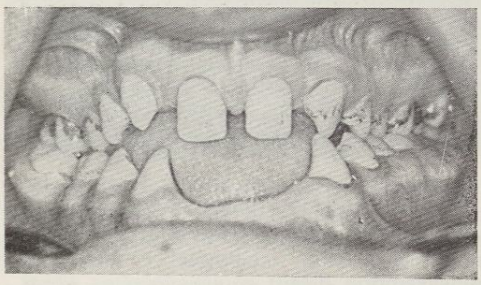

Sl. 349. A. Otvoren zagriz s blagom progenijom, dijastemama, nedostatkom gornjih lateralnih i svih donjih sjekutića

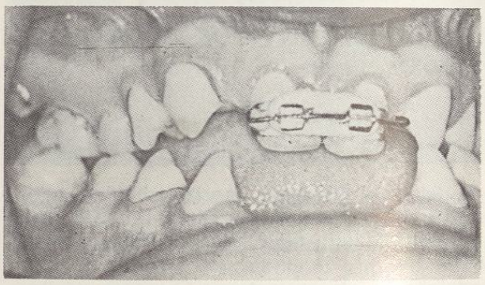

Sl. 349. B. Isti slučaj po ortodontskom mezijaliziranju gornjih sjekutića

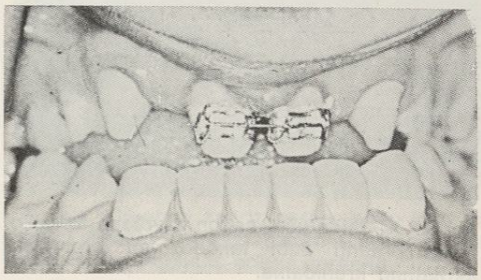

Sl. 349. C. Isti slučaj s izrađenim donjim mostom

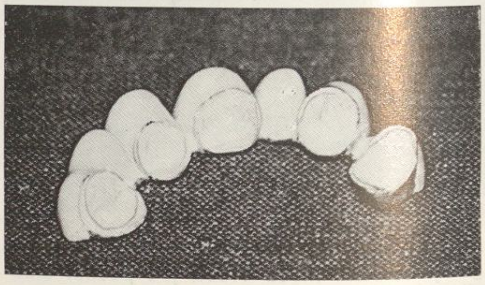

Sl. 349. D. Gornji most za istog pacijenta s pojačano modeliranim fasetama za kompenzaciju progenije

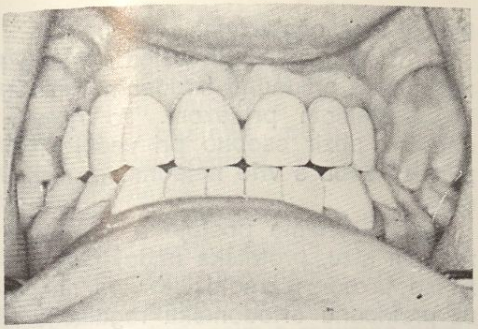

Sl. 349. E. Isti slučaj nakon završene protetske rehabilitacije odgovarajućim mostovima

Dijasteme

Slobodni prostori među zubima — dijasteme, osobito u interkaninom području, relativno su česta pojava. U nekih životinja (pasa, majmuna i dr.) razmak među zubima je fiziološka pojava. U ljudi dijasteme znače odstupanje od normale, a u strožem smislu i patološku pojavu, što determinira i opravdava adekvatan prilaz toj pojavi. Značenje slobodnih prostora među zubima procjenjuje se na temelju njihovih objektivnih i subjektivnih aspekata.

Objektivno, prisustvo dijastema može pričinjati teškoće u ishrani, izlaže interdentalnu papilu i sluznicu nefiziološkim podražajima, narušava statičku ravnotežu zubnog niza, može stvarati smetnje u fonaciji te pričinja posebne neprilike kad se nadomještaju izgubljeni zubi.

Subjektivno, pojava razmaka među zubima vidljivog područja pruža nelijep izgled te pojedincima pričinja katkad i ozbiljne subjektivne tegobe.

Dijasteme mogu kod trajnih zuba nastati *primarno,* tj. prirođeno, ili sekundarno, kao posljedica nekih pojava i stanja. Prirođeno, kao što je poznato, nastaje tzv. *diastema medianum verum* između centralnih gornjih sjekutića i dijasteme zbog anodoncije lateralnih gornjih inciziva, pa i druge. *Sekundarno,* razmak među zubima može nastati kao posljedica nekih anomalija, kao što su neke vrste kompresija čeljusti, zatim kao posljedica rahitičnih smetnji, opsežne imperfektne amelogeneze i hipoplazije, postoperativnih i posttraumatskih stanja, traumatogene okluzije i učinka loših protetskih nadomjestaka, parodontoze i drugo.

U oralnoj rehabilitaciji kao i uopće u protetskom tretmanu dijasteme se pojavljuju kao samostalan problem ili u sklopu neke opsežnije anomalije. One mogu biti jače ili slabije izražene u potpunom ili defektnom zubnom nizu s većim, manjim ili nikakvim subjektivnim tegobama pacijenta. U nekim slučajevima subjektivne smetnje, osobito mlađeg pacijenta, potenciraju profesionalni razlozi, pa treba, usprkos potpunosti zubnog niza, nešto poduzeti da bi se stanje poboljšalo. U drugim slučajevima pacijenti ne osjećaju subjektivnih smetnji i dapače su suglasni s takvim protetskim postupkom koji omogućava obnovu stanovitog razmaka među zubima, na koji su bili navikli u toku života. Konačno, ponekad je potrebno u protetskom nadomjesku umjetno izraditi dijasteme da bi se prikrilo postojanje proteze. Prema tome terapijski pristup dijastemama od slučaja do slučaja bit će različit i uvjetovan: objektivnim kliničkim nalazom, različitim mogućnostima terapijskog rješenja i subjektivnim faktorom pacijenta.

Anamnestički podaci ozbiljno utječu na terapijski postupak, naravno u okviru realnih terapijskih mogućnosti, slijedeći i ovdje pravilo »primum non nocere«. I u ovoj kazuistici nastoje se postići što bolji učinci sa što manje žrtava. To, međutim, ne znači da treba odustati i od opsežnih preparacija, katkad i svih frontalnih zuba kad je to uvjet za postizanje dugoročnijeg maksimalnog sklada, a osobito kad pacijent to želi iz profesionalnih ili drugih prihvatljivih razloga. Dakle, problem dijastema u oralnoj rehabilitaciji može biti složeniji nego što se na prvi pogled čini. Složenost te pojave izražena je u njenim objektivnim i subjektivnim aspektima, kao i u samoj tehnici izvedbe odgovarajućeg nadomjeska. Svaki pojedini slučaj zaslužuje punu pažnju i individualno optimalno rješenje.

Što se tiče lokalizacije dijastema, one mogu biti prisutne u gornjoj, u donjoj ili u obje čeljusti istog pacijenta. Razmaci među zubima gornje fronte, dakako, terapijski su zanimljiviji jer su mnogo uočljiviji nego u donjoj fronti.

Pri praktičnom rješavanju slučajeva dijastema u interkaninom području osnovna je razlika u tome ima li pacijent potpuni zubni niz s razmacima među zubima ili defektni zubni niz koji ukazuje na prijašnje postojanje razmaka među zubima.

U slučaju *dijastema u potpunom zubnom nizu* postoji nekoliko mogućnosti rješavanja:

1. ortodontska korekcija (fiksnom tehnikom) uz izradu odgovarajućih retentivnih estetskih krunica ili mostova u lateralnom sektoru;
2. izrada skladnih povećanih estetskih krunica na svim incizivima a katkad i na očnjacima;
3. ekstrakcija pojedinih zuba i nadoknada prikladno izrađenim mostom ili parcijalnom protezom. To rješenje dolazi u obzir osobito pri većoj distopičnosti zuba s vrlo nejednakim razmacima.

Kad dijasteme postoje u defektnom zubnom nizu, protetska nadoknada može se također izraditi na više načina, uz prethodnu ortodontsku regulaciju ili bez nje, i to:

+ izradom mosta bez dijastema. To rješenje dolazi u obzir tamo gdje postoje prikladne prostorne mogućnosti u interkaninom sektoru i želja pacijenta da se tako riješi;

+ izradom mosta s dijastemama uz primjenu kratkih *interdentalnih palatinalnih lukova*. To se rješenje provodi pri preširokom interkaninom prostoru koji ne dopušta izradu dovoljno skladnih kru-

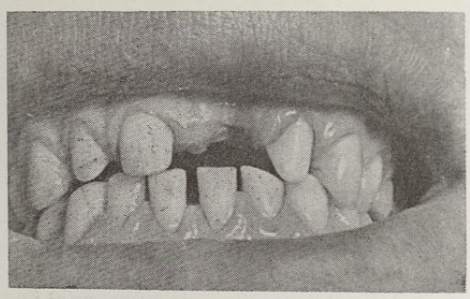

Sl. 350. A. Nedostatak medijalnog gornjeg sjekutića uz postojanje dijastema. Gornji zubi već su izbrušeni za most.

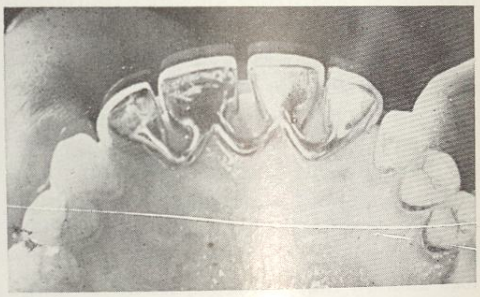

Sl. 350. B. Isti slučaj s postavljenim mostom. Nosači su povezani s međučlanom i međusobno interdentalnim palatinalnim lukovima.

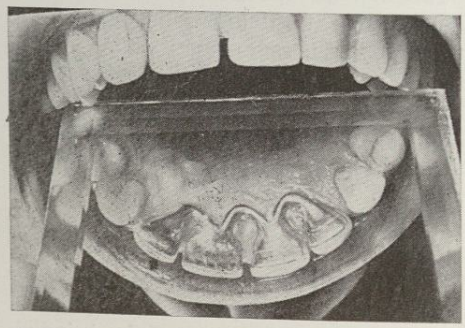

Sl. 350. C. Isti slučaj, frontalni i palatinalni pogled

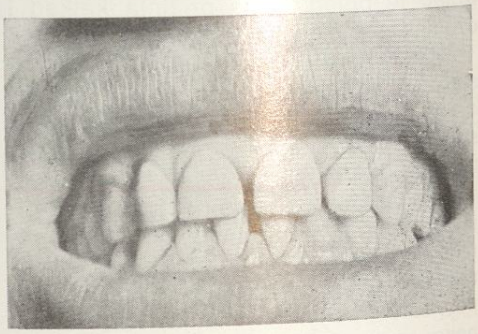

Sl. 350. D. Isti slučaj, završna situacija

nica i međučlanova bez dijastema, a uz prethodnu suglasnost pacijenta;

+ izradom parcijalne proteze s dijastemama ili bez njih, već prema objektivnim mogućnostima i subjektivnoj želji pacijenta.

Razumije se da osim ovih postoje i druge mogućnosti rješenja koja mogu biti i kombinacije navedenih. Kod dijastema interkaninog prostora mogu se slobodni prostori, osim s razumno povećanim krunicama, popunjavati katkada i s većim brojem zuba nego što je prirodno. Takvo rješenje, međutim, vrlo rijetko estetski zadovoljava. Kod prednjih mostova može se često postići uspjeh adekvatnim pomicanjem separacija, ali ako dijasteme nisu preširoke i ako se uključi dovoljan broj zuba, najbolje cijelog interkaninog područja. U ekstremnim slučajevima dolazi u obzir i kirurški zahvat. Iznimno može se slučaj riješiti izradom totalne proteze s povećanim brojem zuba uz prethodnu kirurišku intervenciju ili bez nje.

Na svaki način, kao što je već rečeno, treba se prije izbora metode terapije uvjeriti kakvo je raspoloženje pacijenta, koje se može kretati od potpune nezainteresiranosti do ekstremnih duševnih patnji, potištenosti i depresija. Stoga će ponekad dijasteme biti slučajni nalazi, a drugi put će se pacijent upravo zbog njih obratiti liječniku. Raspoloženje pacijenta je važan činilac u izboru prikladne više ili manje radikalne metode, a nipošto se ne preporučuje izvoditi opsežne zahvate mimo ili protiv intimnog uvjerenja i volje pacijenta. Međutim, rješenje ovisi prije svega o objektivnim okolnostima, s kojima našeg pacijenta treba temeljito upoznati.

Kazuistika, sl. 350—356.

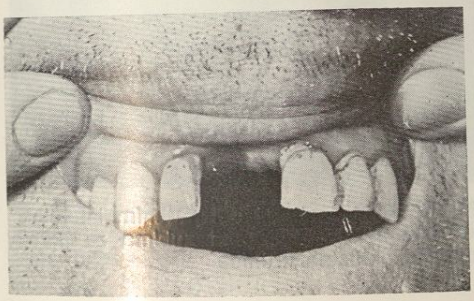

Sl. 351. A. Nedostatak medijalnog gornjeg sjekutića uz postojanje dijastema

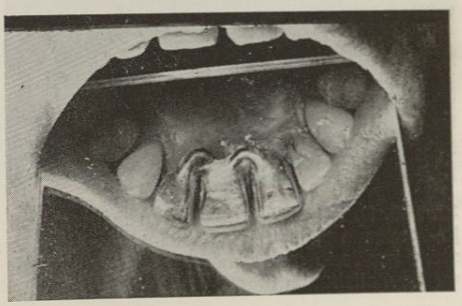

Sl. 351. B. Isti slučaj s namještenim mostom i palatinalnim interdentalnim lukovima. Pogled s oralne strane.

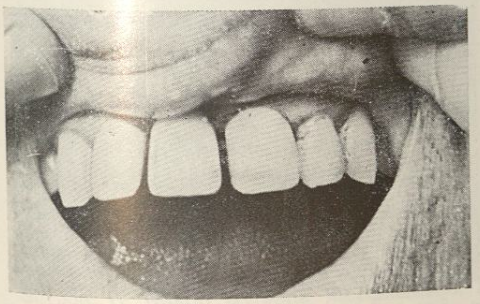

Sl. 351. C. Isti slučaj završen. Pogled s vestibularne strane

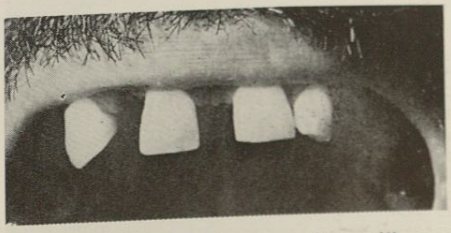

Sl. 352. Nedostatak gornjih zuba većih razmjera s vrlo izraženom medijalnom dijastemom. Protetski se slučaj rješava fiksno-mobilnim nadomjeskom, a u okviru fiksno-protetske pripreme rješava se problem dijasteme

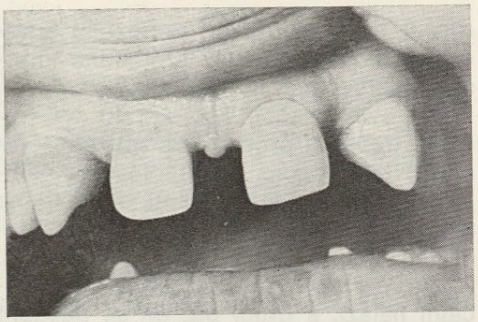

Sl. 353. A. Jako izražena medijalna dijastema s anodoncijom lateralnih sjekutića

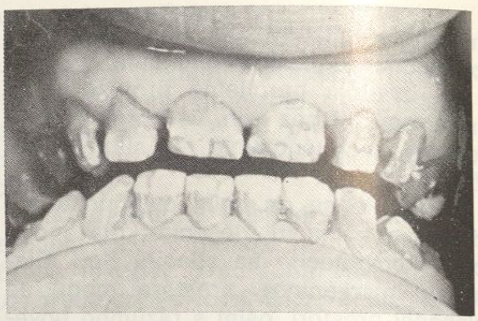

Sl. 354. A. Amelogenesis imperfecta s dijastemama i sniženim zagrizom

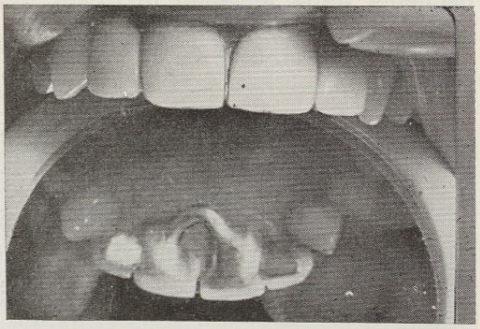

Sl. 353. B. Isti slučaj opskrbljen mostom koji je povezan interdentalnim lukom. Krunice sidra izrađene su na medijalnim sjekutićima, ne devitaliziranim.

Sl. 354. B. Isti slučaj s izrađenim lateralnim krunicama i prepariranim zubima za gornje prednje akrilatne krunice

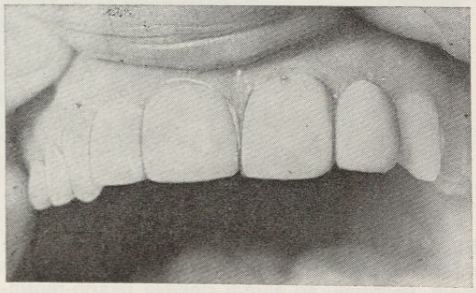

Sl. 353. C. Isti slučaj u završnoj fazi

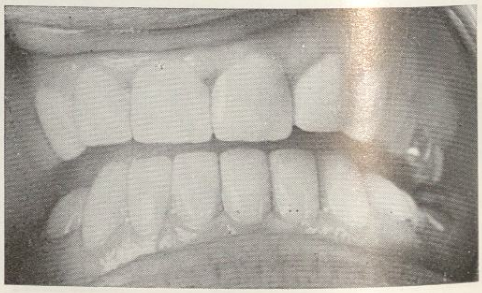

Sl. 354. C. Isti slučaj u završnoj fazi

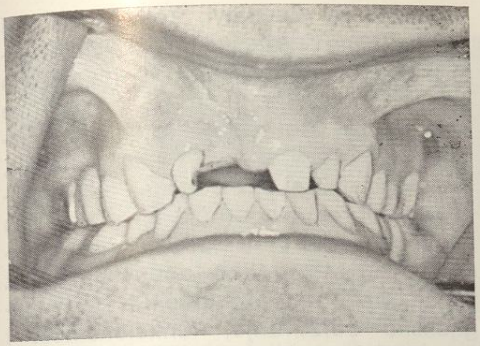

Sl. 355. A. Nedostatak medijalnog sjekutića s dijastemama i abrazijom. Zubi su brušeni za most.

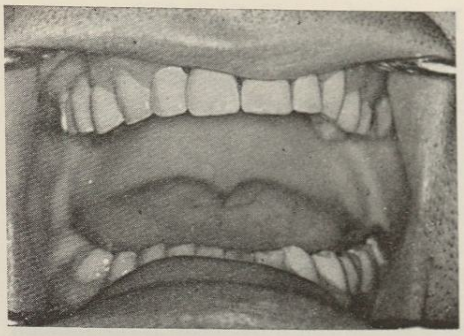

Sl. 355. B. Isti slučaj riješen konvencionalnim mostom bez dijastema

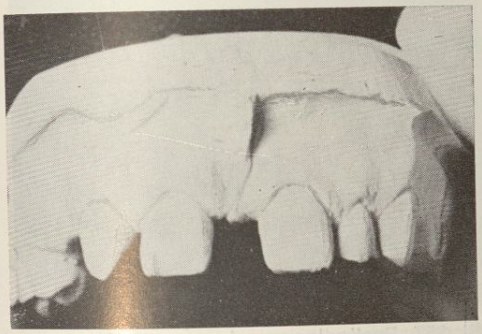

Sl. 356. A. Nedostatak gornjeg desnog lateralnog inciziva i oba premolara s postojanjem dijastema

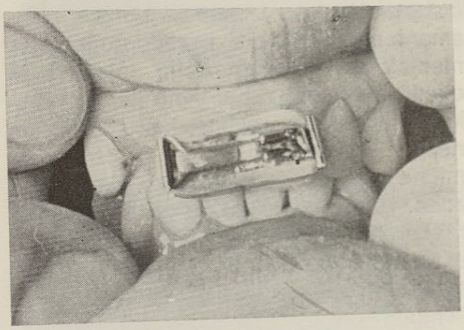

Sl. 356. B. Mezijaliziranje medijalnih inciziva zahvatom fiksne ortodoncije

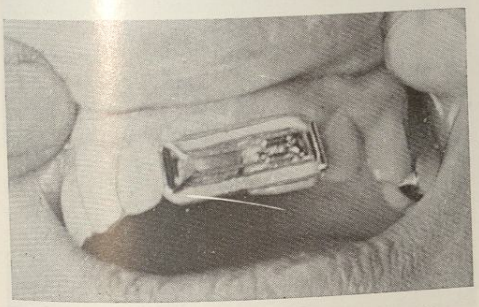

Sl. 356. C. Nakon izvršene mezijalizacije, a prije skidanja ortodontske sprave izrađen je odgovarajući most

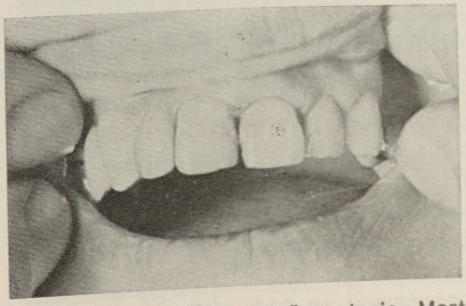

Sl. 356. D. Isti slučaj završno stanje. Most ima ovdje i retentivnu funkciju i sprečava recidiv.

Posljedice rascjepa čeljusti

Rehabilitacija heilognatopalatoshiza započinje kao *primarno kirurški problem,* zatim kao ortodontski, a na kraju često završava i kao protetski. Terapijski zahvati na otklanjanju rascjepa usana, čeljusti i nepca jednostrano ili obostrano započinju u najranijem djetinjstvu praktički već neko vrijeme poslije rođenja. Redaju se rekonstruktivni i plastični kirurški zahvati u ovisnosti o razvijenosti anomalije. U kasnijem djetinjstvu u terapiju se po potrebi i mogućnosti uključuje i ortodoncija. Mnogi se slučajevi na taj način riješe zadovoljavajuće. Međutim, usprkos ozbiljnim poboljšanjima posljedice osnovne anomalije kao i operativnih zahvata u stanovitom stupnju ostaju doživotno. Redovno definitivno ostaju *ožiljci na usnama i sluznici usta,* smanjena maksila s pseudoprogenijom, manjak zuba i malpozicija pojedinih ili cijelih skupina zuba, koji kao u »buketu« mogu biti raspoređeni po tvrdom nepcu. Ponekad kao nalaz ostaje pomična premaksila s nekoliko distopičnih zuba. Higijenski uvjeti zbog nepravilnog rasporeda zuba i ožiljaka su nepovoljni, a funkcija mastikacije, mimike i govora može biti manje ili više ozbiljno narušena.

Razumije se da je i *okluzija teško poremećena* i da se protetičar u rješavanju ove kazuistike nalazi gotovo uvijek pred izvanredno teškim zadatkom. Pseudoprogenija, ukršten zagriz, nedostatak zuba i njihova »razbacanost«, otvoren zagriz, zbijen ili dijastemičan postav zuba s pomakom sredine ili bez, povišen ili snižen zagriz i drugo mogu se naći u kliničkoj slici ovakvog odraslog pacijenta. Zbog govornih mana i lošeg izgleda pacijenti su često psihički promijenjeni, pa je odgovornost protetičara i u tome da pacijenta svojom intervencijom po mogućnosti što više oslobodi i ovih tegoba. Pri ovoj se kazuistici ne provodi u planu protetske rehabilitacije načelo tzv. čistog terena i pokušavaju se naći rješenja da se sačuva što više zuba.

Mnogi se slučajevi, koji se na prvi pogled čine nerješivim, mogu fiksnoprotetski solidno riješiti. Drugi, osobito oni s perforacijom nepca, rješavaju se parcijalnom protezom s pločastom bazom, koja ujedno služi i kao opturator. Ti slučajevi iziskuju ponekad fiksnoprotetsku pripremu područja za djelomičnu pomičnu protezu. Najprikladnije je rješenje, ako to prilike dopuštaju, most za skidanje koji omogućuje dobro higijensko održavanje, funkcionalnost i kozmetički efekt.

(*Kazuistika,* v. sl. 357—363.)

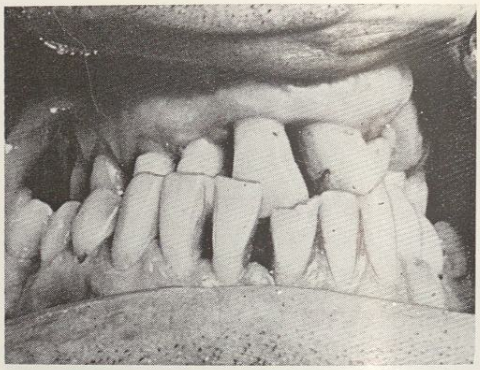

Sl. 357. Posljedica operiranog rascjepa usne, čeljusti i nepca. Maksila je manja, zubi su u obrnutom preklopu i ukrštenom zagrizu. Slika u habitualnoj okluziji.

Sl. 358. Iskrenuti donji frontalni zubi kao posljedica traume

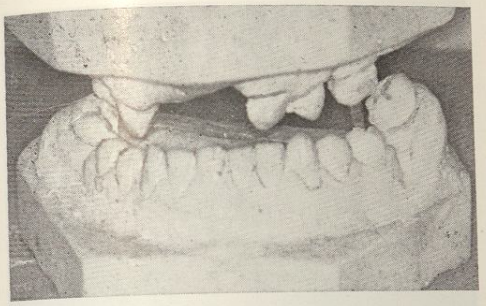

Sl. 359. A. Mikromaksila s obrnutim preklopom u centralnoj okluziji. Postoje samo očnjaci, jedan premolar i prvi molari.

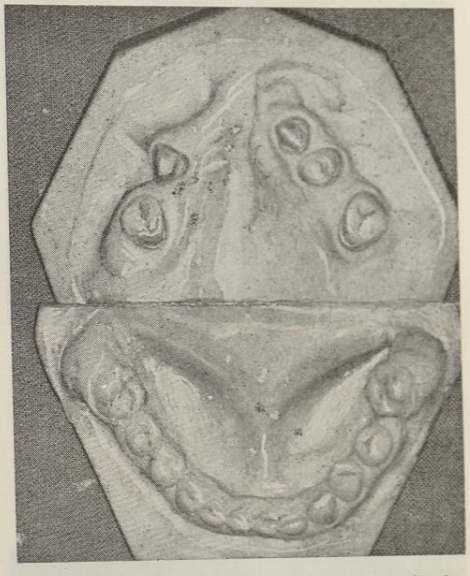

Sl. 359. B. Isti slučaj s aspekta zubnih lukova

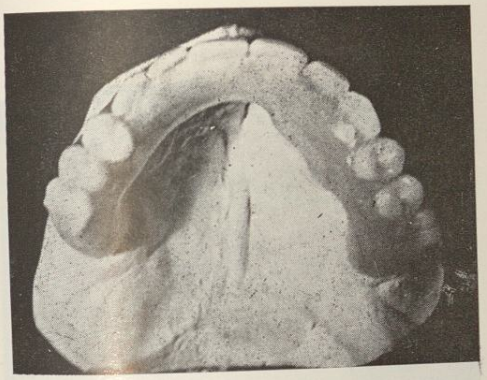

Sl. 359. C. Ova privremena akrilatna konstrukcija, osim što služi za privikavanje zgloba na bitno povišenje zagriza, zadovoljava funkcijski, estetski i fonetski. Jednostavna je i jeftina.

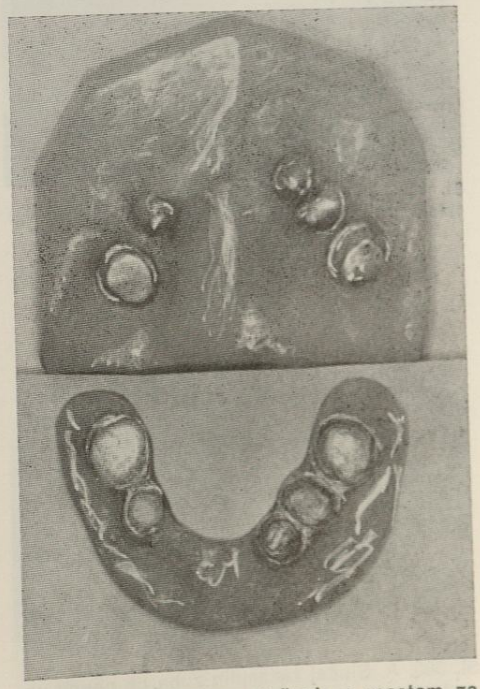

Sl. 359. D. Definitivno rješenje s mostom za skidanje; pet teleskopskih krunica služi za retenciju nadomjeska

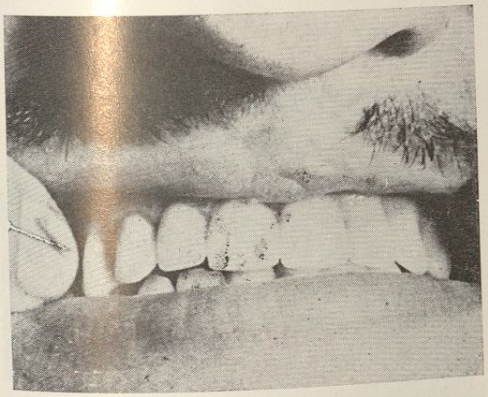

Sl. 359. E. U ustima pacijenta ima privremeno kao i definitivno rješenje isti estetski izgled

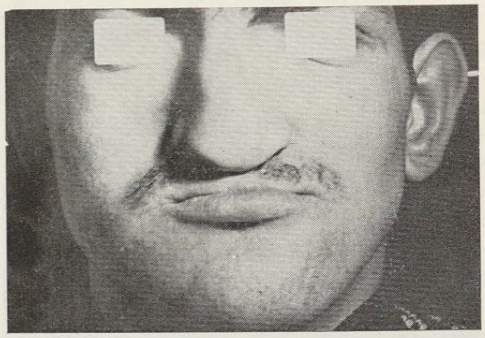

Sl. 359. F. Pacijent prije protetske rehabilitacije

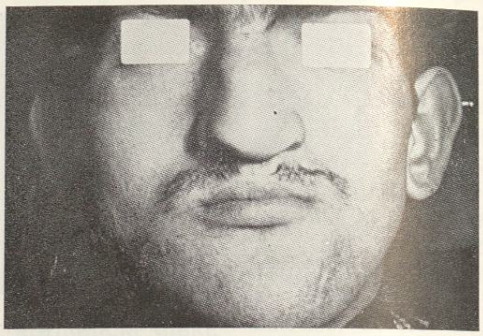

Sl. 359. G. Isti pacijent poslije protetske rehabilitacije

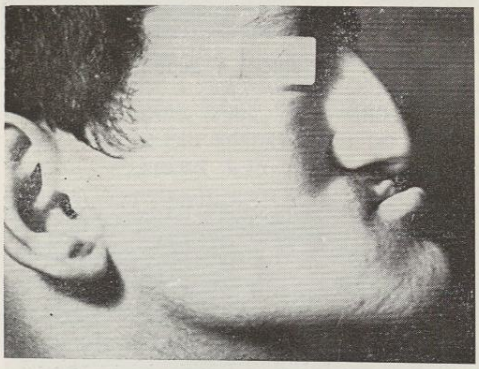

Sl. 359. H. Profil istog pacijenta prije protetske rehabilitacije

Sl. 359. I. Profil istog pacijenta poslije protetske rehabilitacije

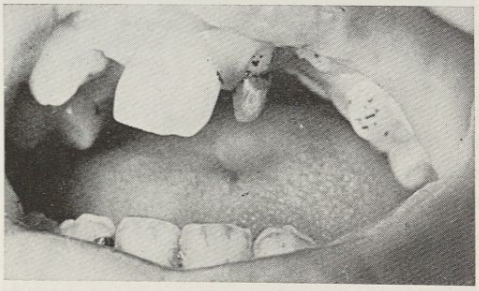

Sl. 360. A. Slučaj razasutih zuba po nepcu uz nedostatak zuba kao posljedica rascjepa nepca. Medijalni gornji inciziv i većina ostalih zuba u obrnutom su preklopu.

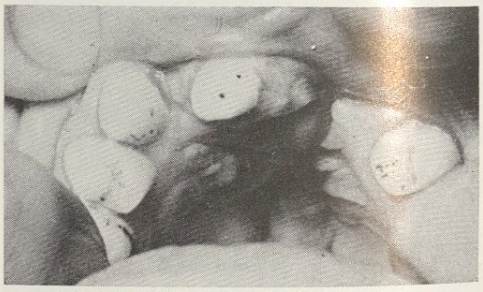

Sl. 360. B. Isti slučaj s izbrušenim gornjim zubima za most

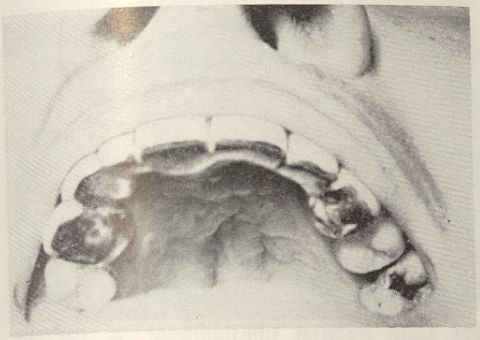

Sl. 360. C. Isti slučaj s postavljenim mostom, pogled odozdo

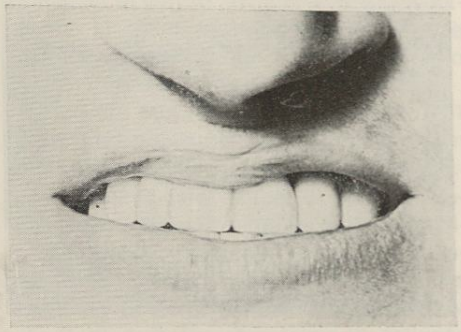

Sl. 360. D. Poboljšano završno stanje istog slučaja

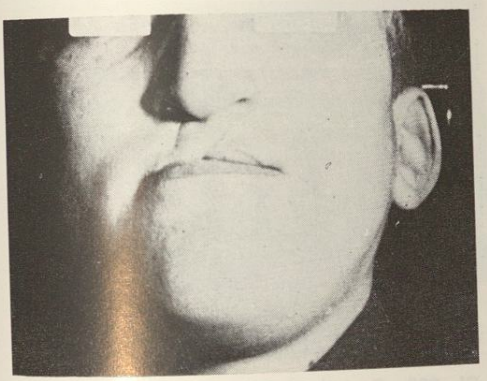

Sl. 361. A. Posljedice rascjepa čeljusti. Brazgotine na gornjoj usni i izdužena donja trećina lica

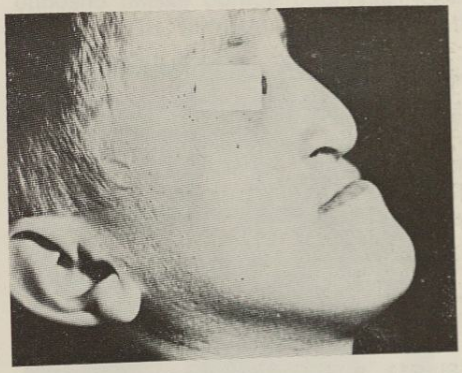

Sl. 361. B. Isti pacijent iz profila

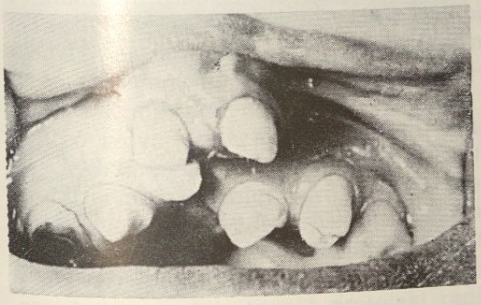

Sl. 361. C. Stanje u ustima; premaksila je pomična

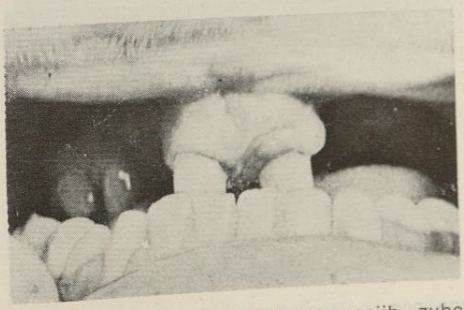

Sl. 361. D. Stanje i odnos gornjih zuba prema donjima u centralnoj okluziji

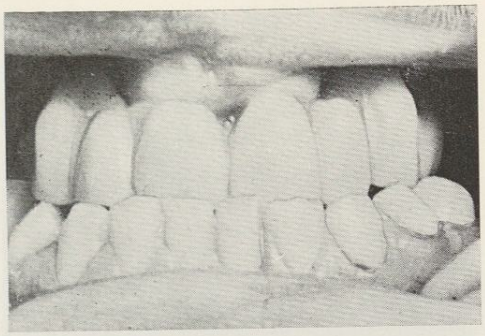

Sl. 361. E. Cementiran gornji most u položaju centralne okluzije. Zadržan je obrnuti preklop, a premaksila je imobilizirana: stanje je poboljšano.

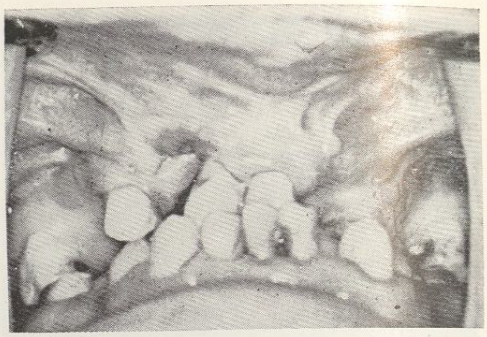

Sl. 362. A. Posljedice rascjepa gornje čeljusti u habitualnoj okluziji

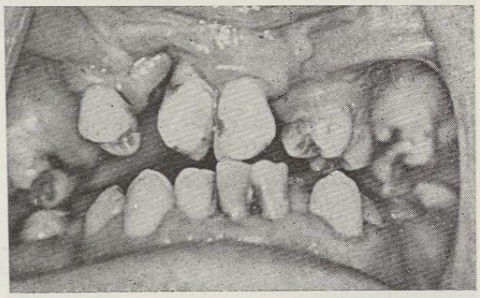

Sl. 362. B. Isti slučaj u centralnoj okluziji

Sl. 362. C. Isti slučaj s nagriznom pločom koja služi kao pomoć za izvođenje otiska

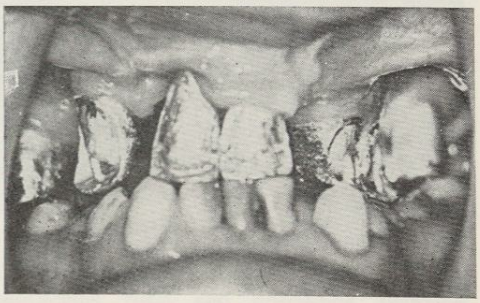

Sl. 362. D. Isti slučaj s postavljenim krunicama

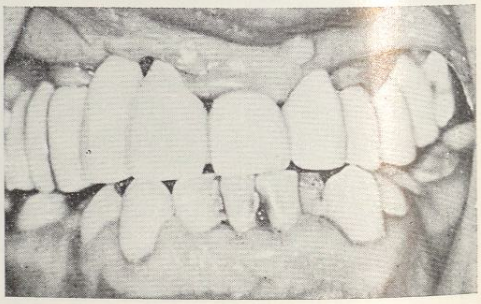

Sl. 362. E. Završna situacija istog slučaja s cementiranim mostom

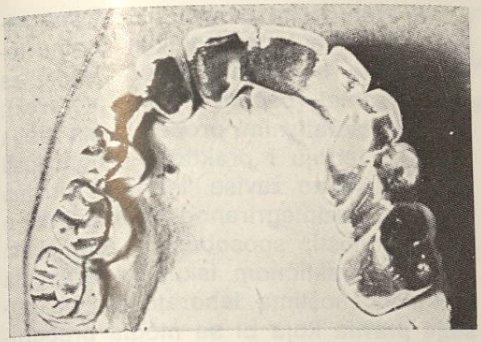

Sl. 363. A. Modificirano izrađen most kod jednog slučaja rehabilitacije stanja poslije rascjepa čeljusti

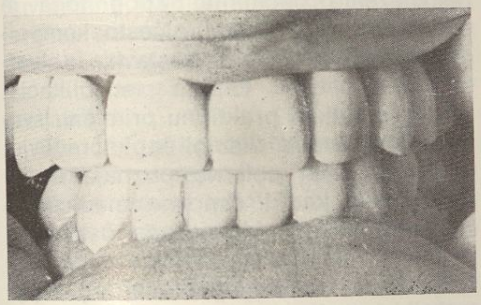

Sl. 363. B. Isti most u ustima pacijenta

U ovom kratkom pregledu iznesene su samo neke anomalije odnosno istaknuti su simptomi koji u protetskoj rehabilitaciji čine veći dio kazuistike. Izneseni su ujedno osnovni principi terapije, kao i neka rješenja, kako bi se studentu i praktičaru olakšao pristup ovoj problematici. Posebno praktičaru, kako bi mogao ocijeniti slučaj i procijeniti da li će intervenirati sam ili uputiti pacijenta na mjerodavno mjesto.

Već i ova prikazana kazuistika relativno je složena i ne dopušta greške ili prenagljivanje u ocjeni svojih mogućnosti intervencije. Svaka greška u procjeni pogoršava status pacijenta ili ga dovodi u bespovratnost. Stoga prije donošenja opsežnijeg, a pogotovo i protetski radikalnijeg plana terapije neće biti naodmet konzultirati odgovarajućeg specijalista ili specijalizirano mjesto. To je dapače važno učiniti čak i prije bilo kakvih pripremnih radnji i postupaka.

Kao što je već rečeno, glavni dio OR kazuistike pojavljuje se u stomatološkim ordinacijama kao slučajni nalaz uz druga oboljenja usta i zuba, ili pacijent dolazi zbog estetskih i funkcijskih nepravilnosti opterećen subjektivnim i objektivnim smetnjama. U svakom slučaju treba imati na umu da osnovu disgnatije mogu činiti dentalne alveolarne ili čeljusne anomalije, primarne ili sekundarne, i to u različitom stupnju izražene, ili pak međusobno različito kombinirane. Prema tome i na osnovi toga dužni smo razlučiti i pitanja stručne kompetencije kirurga, ortodonta, protetičara i drugih, odnosno timske obrade pacijenta, kako bismo u OR tretmanu mogli osigurati najkvalitetniju medicinsku uslugu.

Neke anomalije čeljusti nisu u ovom prikazu ni obuhvaćene, npr. jače izražena genuina progenija, mikrogenija i retrogenija, prognatije, teži stupnjevi otvorenog zagriza s ili bez progenije, anomalije i asimetrije zubnog niza, če-

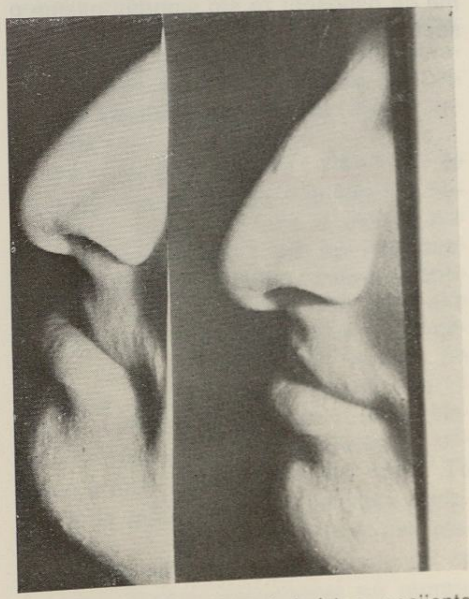

Sl. 363. C. Profilni izgled istog pacijenta prije i poslije protetske rehabilitacije

ljusti i lica druge geneze (upalnih ili tumorskih procesa, hipertrofije ili atrofije čeljusti i mekih česti i dr.). Nisu obuhvaćene ni teže slike prirođenih deformiteta, jer su to prvenstveno predmet drugih, osobito kirurških specijalnosti, koje po potrebi konzultiraju protetičara, ortodonta ili druge specijaliste za provođenje sinhronog adekvatnog tretmana.

Iako su prikazane anomalije iz didaktičkih razloga opisane uglavnom pojedinačno, mogu se pojaviti i u bezbrojnim međusobnim kombinacijama, što terapijsku problematiku čini još složenijom. Ipak na osnovi izloženog liječnik-stomatolog moći će steći osnovna znanja iz ovog osobito delikatnog područja stomatološke medicine, i to posebno s aspekta mogućnosti udjela fiksne protetike u protetskoj rehabilitaciji slučajeva s disgnatijama. Cilj je svake naše aktivnosti postići što bolje eugnate funkcijske i estetske odnose uz poštivanje fundamentalnih bioloških principa. Vratitl pacijentu normalnu funkciju i estetski izgled fiksnim nadomjeskom (kada je to moguće) od posebnog je protetskog i psihomedicinskog značenja, jer je cilj liječnika ujedno da i pacijenta oslobodi njegovih psihičkih tegoba i time ga osposobi za što sigurniji nastup u socijalnoj komunikaciji.

Na kraju treba istaknuti doslovno nekoliko misli autora poglavlja Oralne rehabilitacije u prijašnjem udžbeniku za ovaj predmet (*Lapter, Nikšić, Moravek*):

U restaurativnim procedurama treba uskladiti teoriju i praktične mogućnosti jer međusobno zavise. Ispravan pristup tretmanu dezintegriranog organa ovisi o dalekovidnosti, sposobnosti, teorijskom znanju i praktičnom iskustvu terapeuta i o mogućnostima laboratorija. Ne postoje pravila koja bi se mogla preporučiti za tretman svih pacijenata. Katkad postoje suprotnosti između znanstveno fundiranih zahtjeva i uvriježenih metoda u praksi. Ne dotaknuti se tih pitanja, značilo bi mimoići stvarnost. Isto tako bilo bi nelogično ignorirati stvarne mogućnosti s kojima terapeut raspolaže i raspoloženje pacijenta. Zbog toga je parcijalna rekonstrukcija često kompromis između načelnih postavki i stvarnih mogućnosti. Oralna rehabilitacija zahtijeva katkad praktičnu primjenu svake stomatološke discipline i preduvjet je da terapeut solidno poznaje svaku njenu fazu, kao i osnovne medicinske znanosti. Potrebno je određeno kliničko iskustvo i solidno stomatološko obrazovanje da bi se dosegao stupanj osposobljenosti za studij i praktično izvođenje djelatnosti na tom području.

Geroprotetika

(s aspekta fiksne protetike)

Istraživanja o starenju i bolestima koje prate starost postaju sve značajnija. Suvremena medicina mnogo se bavi pojavama starenja, pa se posljednjih godina o tome razvila posebna znanost. Ta se znanost dijeli u gerontologiju i gerijatriju.

Gerontologija se bavi anatomskim i fiziološkim promjenama u starijim godinama na osnovi fizioloških zbivanja (istrošenosti organizma), a *gerijatrija* na osnovi patoloških promjena, iako među njima nema oštrih granica. Neki autori razumijevaju pod gerijatrijom isključivo patološke promjene koje vode do preranog starenja. U nauci o starenju razlikuju se tri stupnja:

1. presenilnost — vrijeme između 48. i 59. godine,
2. senij — između 60. i 70. godine,
3. visoka starost — iznad 70. godine.

Te se granice mogu smatrati nesuvremenim zbog sve većeg broja osoba iznad 65 godina u dobroj fizičkoj i psihičkoj kondiciji.

Biolozi i antropolozi odavno su već utvrdili da starost ne ovisi samo o broju godina (kalendarska ili kronološka starost), nego o stanju organizma i pojedinih tkiva (biološko-fiziološka starost). Ta se dva pojma često ne pokrivaju.

Sinhrono — harmonično starenje jest jednakomjerno starenje svih organa i tkiva; tome nasuprot postoji *disharmonično — heterohrono starenje,* kada pojedini organi ostare prije ostalih. Karakteristično je za našu civilizaciju da starenje mandibulo-maksilarnog žvačnog organa vrlo često prethodi starenju ostalih organa.

Stomatolozi predlažu da se starenje žvačnog organa, nezavisno od kronološkog starenja, podijeli u tri stupnja:

1. presenilnost, pri gubitku prvoga trajnog zuba,
2. srednji stupanj senij — ako postoji samo još nekoliko žvačnih antagonista,
3. napredovali senij pri potpunom gubitku zuba.

I ta podjela nije najsretnija: gubitak jednog zuba ne može se označiti presenilnim stanjem. Stoga će se taj prijedlog klasifikacije starenja morati izmijeniti.

Geroprotetski indeks je brojčani odnos između manjkavih i namještenih zuba; npr. ako u ustima nedostaje osam zuba i svi su nadomješteni (svejedno kojom vrstom nadomjeska), tada indeks iznosi 100; ako su od osam manjkavih zuba nadomještena četiri, indeks je 50. Indeks ne označuje stanje žvačne sposobnosti ni stanje zubala; izračuna se iz broja članova u mostu ili zuba u protezi u odnosu prema broju manjkavih zuba. To znači da pokazuje koliko je zuba nadomješteno za neku skupinu ljudi i za stanovitu dob. S obzirom na to da se za dovoljnu žvačnu sposobnost ne moraju nadomjestiti svi zubi i u svakom slučaju,

taj je indeks samo približno točan pokazatelj.

Uslijed senilne involucije tkiva nastaju promjene i u stomatognatom sustavu, kojima se protetski nadomjestak mora prilagoditi.

Zub

U *dentinu* nastaju intratubarna ovapnjenja, zato mineralizira sadržaj dentinskih kanalića i obliterira. Dentin postaje u starosti gušći, proziran, žućkasto obojen, manje elastičan, tvrđi od mladog ili zrelog dentina. Znatno je manje propustljiv i manje osjetljiv, krhak je i lomljiv. Iz tog razloga ne dolazi u obzir u starosti opskrba inlejom, onlejom, polukrunicom i tročetvrtinskim krunicama, nego samo potpuno pokrivanje zubne krune.

Pulpa: zbog abrazije u visokom stupnju i naslaganja sekundarnog dentina sužava se isprva komorica pulpe, a zatim otvor korijenskog kanala, pa se kanalići sasvim začepe. Taj proces počinje već u 40-im godinama. Kod starijih osoba početna upala pulpe obično je kratkog trajanja, prelazi brzo u bezbolan degenerativno-nekrotičan proces. Nerijetko nastaje nekroza pulpe i bez pulpitisa. Ova smanjena sklonost za upalne procese opća je pojava u gerijatriji.

Parodont podliježe u starosti također nekim promjenama. Opskrba tkiva krvlju smanjena je zbog skleroze i atrofije kapilara, te hijaline degeneracije osnovne supstancije. Hidraulična kočnica parodonta slabi i nestaje. Koštana alveola se rezorbira, gingiva se povlači, a funkcionalna kruna se produži. Stoga treba smanjiti opterećenje žvačne plohe fiksnim nadomjeskom. To se postiže usklađenom okluzijom i artikulacijom; širina tijela mosta sužava se na dvije trećine ili do polovice prirodne širine.

Atricija i abrazija

Atricija zubnih kvržica je fiziološka pojava u starijim godinama. Ako ta pojava izostane, pacijent je bez sumnje imao duboki pregriz i tzv. zaključanu okluziju, koja ne omogućuje nesmetane lateralne kretnje.

Ako je vršak kvržice abrazijom nestao, zub se nastavlja pasivno probijati, a pri tome ga prati čitav parodont. Stoga donji dio lica zadržava svoju vertikalnu dimenziju kada su zubi u okluziji. Međutim, s gubitkom turgora, elastičnosti i masnoće kože i mišića vertikalna dimenzija se povećava, pa je interokluzijski prostor povećan. Ta okolnost olakšava fibroziranim žvačnim mišićima da oblikuju bolus i olakšava gutanje.

No ima prilično pacijenata s jakom abrazijom zuba koju ne prati kompenzatorna erupcija (izrastanje) zuba u supraokluziju zajedno s njihovim parodontima. Tada je vertikalna dimenzija snižena, a pacijent dobiva poznati izraz staračkog lica; mogu nastati i bolne disfunkcije u čeljusnom zglobu.

Ako se abrazijom utroši čitava caklina proces se nastavlja u dentinu, koji je mekši od cakline. Na rubovima žvačnih ploha ostaju oštri ostaci cakline, koji ozljeđuju okolna meka tkiva. Plitke površine abradiranih lateralnih zuba i smanjena žvačna snaga staračkih mišića smanjuju također žvačni učinak. Ako su pri većem broju preostalih zuba svi zubi zahvaćeni abrazijom, okluzija može biti uravnotežena. No prisutne krunice, mostovi ili amalgamski ispuni koji zbog svoje tvrdoće ne podliježu abraziji u istoj mjeri kao caklina i dentin stvaraju suprakontakte, pa je okluzija poremećena.

Takvi su nalazi sve češći zbog produženog života pučanstva i brojnije opskrbe fiksnim nadomjeskom. Iz toga proizlazi da nadomjestak u abradiranom zubalu treba izraditi od materijala koji podliježe abraziji približno jednako kao caklina i dentin. To znači da se izrađuje od 22-karatne zlatne slitine, a ne od tvrdog platinskog zlata, osim ako se poduzima kompletna oralna rehabilitacija.

Kod oralne rehabilitacije postoji vrlo često potreba za podizanjem zagriza. U geroprotetici treba pri tome biti vrlo oprezan, testirati podnošljivost s nagri-

znom pločom. Granica podizanja određena je 1 do 2 mm ispod stanja fiziološkog mirovanja (lebđenja).

Pod abrazijom obično se podrazumijeva abrazija žvačnih ploha. No značenje *interproksimalne abrazije* ne smije se ni previdjeti ni potcijeniti. U toku godina dodirne se točke abrazijom proširuju u dodirne plohe. To prouzrokuje minimalno, ali stalno mezijalno pomicanje zuba prema medijalnoj liniji, pa se normalna pregrizna okluzija može promijeniti u bridnu. Nasilno vraćanje mandibule fiksnim nadomjeskom stvaralo bi nefiziološke odnose, pa to ne treba ni pokušati.

Meka tkiva

Na mekim tkivima usne šupljine opažaju se ove promjene:

Sluznica usta. Submukozno masno i žljezdano tkivo atrofira, salivacija se smanjuje. Ranjivost sluznice u starosti je povećana. Tome ima mnogo uzroka, kao što su: atrofija kao posljedica slabije ishrane tkiva zbog skleroze krvnih žila, smanjenje asimilacije u vezi sa smanjenom općom izmjenom tvari, smanjena funkcija bubrega i smetnje u ravnoteži kuhinjska sol — voda, pomanjkanje B-vitamina. Hiposalivacija sa smanjenim sadržajem ptijalina važan je faktor pri slaboj retenciji, a pri kserostomiji retencija proteze je problematična.

Rub krunice izrađuje se samo do gingive, a ne ispod nje, čime se izbjegava nadražaj u starosti distrofične gingive cervikalnim rubom krunice. (U mlađim godinama rub seže 1 mm ispod gingive.) Isto vrijedi za bifurkaciju ili trifurkaciju ako se nalaze izvan ruba gingive.

U poodmaklim godinama dolazi u obzir samo potpuno pokrivanje kliničke krune punom krunicom, dok onleji, pinleji, polukrunice i tročetvrtinske krunice, koje i inače imaju prilično ograničenu indikaciju, uopće ne dolaze u obzir.

Jezik je u staraca jedini organ koji ne atrofira u fiziološkim uvjetima. U bezubim ustima zauzima prostor zubnih lukova i djelomično preuzima funkciju zuba time što oblikuje bolus i pritiskuje ga na nepce i mekane dijelove. Zbog toga nastaje radna hipertrofija 17 jezičnih mišića koji ojačaju i hipertrofiraju, dok se snaga i volumen mišića i usana smanjuje.

Međutim, to se odnosi samo na jezične mišiće. Sluznica jezika u starosti atrofira, a papile filiformes i fungiformes nestaju (depapilacija).

Naborani jezik (lingua fissurata) susreće se češće u starih osoba i smatra se da je to stanje analogno naborima kože, iako to nije jedina etiologija.

Negativno djelovanje povećanog i vrlo aktivnog jezika uspijeva se djelomično neutralizirati uskim zubima, koji ostavljaju dovoljan prostor za jezične kretnje.

Čeljusni zglob

Čeljusni zglob teško se u starosti prilagođuje novom položaju, stoga treba sa svakim povišenjem okluzije biti vrlo oprezan i provoditi ga samo postepeno pri strogoj indikaciji. Takve su indikacije smetnje u čeljusnom zglobu, abrazija visokog stupnja, znatne promjene u fizionomiji zbog snižene okluzije.

Zubnoprotetska terapija dolazi u obzir za sve godine od djetinjstva do starosti. U toku života potreba za nadomjeskom raste neprestano, tako da sve veći postotak protetskih radova ima gerostomatološko značenje.

Gornja dobna granica za fiksni nadomjestak ne može se odrediti. Ovisi o općezdravstvenom stanju pacijenta i o lokalnom stanju u ustima. Nema razloga da se i poslije 70. godine ne izrađuju fiksni mostovi ako to pacijent želi, a statička i funkcijska situacija u ustima dopušta. Sve veća briga širokih slojeva pučanstva o higijeni i popravku zuba, fluoridacija zuba u djece, a s time u vezi manji broj karioznih zuba, te napredak endodoncije, čine vjerojatnim da će se broj fiksnih nadomjestaka u starijim godinama povećati. Ako pacijent ima dovoljan broj zuba s prikladnim

razmještajem, dolazi u obzir i cirkularna fiksacija. Krunica čuva relativno najbolje čitavu zubnu krunu uz pretpostavku da je izrađena lege artis. Senilne promjene i pojave idu djelomično u prilog pripremi za krunicu, a djelomično ih otežavaju. Abrazija i retrakcija pulpe i pulpalne komorice te smanjena osjetljivost olakšavaju brušenje, no retrakcija atrofične gingive zahtijeva znatno obilnije brušenje. Teškoće stvaraju ogoljeli korijeni, položajne anomalije i povećana lomnost senilne cakline, tako da se te antagonističke pojave nekako kompenziraju. Treba obratiti pažnju na karijes na korijenu i pomno ga sanirati. Osobito treba paziti da žvačne plohe budu oblikovane u skladu sa stupnjem abrazije na ostalim zubima. Kod abrazije u visokom stupnju dolazi u obzir oralna rehabilitacija. Zbog manje-više skleroziranih korijena često se teško priprema kanal za kolčić. Tu se može primijeniti TM-metoda (Tread-Meate-Method; v. sl. 13).

Povećano značenje ima statički pravilna izrada mosta s uskim žvačnim plohama (dvije trećine do polovice normale) i s relativno niskim kvržicama.

Zanimljivo je opažanje da mnogi pacijenti nose mostove s duboko razorenim nosačima. Karijes nosača mosta najčešće uzrokuje povlačenje gingive od cervikalnog ruba krunice, koje stvara uvjete za kariozni proces na vestibularnoj plohi ili na skrivenim aproksimalnim plohama korijena. Progrizena krunica pogoduje nastanku karijesa sa svim posljedicama za pulpu sve do gangrene. U starosti često oboli i parodont nosača. No primjećuje se da velik broj pacijenata vrlo strpljivo nosi mostove s razorenim, ali ne bolnim, nosačima u želji da što dulje odgode mobilnu protezu.

Ako je zubalo defektno, usitnjavanje hrane svakako je slabije. To se djelomično kompenzira produženim žvakanjem, ali se time zamaraju žvačni mišići, pa pacijent guta bolus nedovoljno usitnjen. No žvačni učinak nije uvjetovan samo apsolutnim brojem preostalih zuba nego i njihovim međučeljusnim odnosom, okluzijom i artikulacijskim odnosima. Gubitak anatomskih antagonista nadoknađuje se djelomično sekundarnim žvačnim antagonistima, s tim da neke aproksimalne plohe postaju žvačne. Žvačni učinak 1—2 para preostalih lateralnih antagonista nije jednak aritmetičkom kvocijentu svih normalnih antagonista, nego je višestruko veći.

Naša nastojanja i fiksnoprotetsku terapiju dopunjuje *opća terapija* za regeneraciju organizma, koja se inače primjenjuje u gerijatriji. To su medikamentozna terapija (multivitamini, prokain), fizioterapija i hormonska terapija. Pritom treba imati na umu da se medikamenti u starijim godinama slabije podnose, pa ih treba dozirati prema individualnoj toleranciji.

Povijesni razvitak fiksne protetike

Razvitak do novijeg doba

Pratiti povijest stomatologije kroz vjekove ne može se, a da se istodobno ne prati i razvoj medicine uopće. No za taj rad potrebna je i analiza društveno-povijesnih i općih kulturnih zbivanja kroz stoljeća, od prethistorije do danas. Da je čovječanstvo patilo od zubobolje, raznih deformacija čeljusti i zuba, abrazije, vidljivo je na paleontološkim iskopinama.

Stari primitivni narodi mnogo su pažnje obraćali njezi zuba. Radi poljepšavanja oštrili su zube da bi bili slični zubima zvijeri (sl. 364). Kod *Maja* (Meksiko) nađeni su frontalni zubi sa zlatnim punjenjem s prednje strane, poput inleja (sl. 365).

U starom Egiptu, gdje se medicina razvila do visokog stupnja, nalazimo podatke i o zubarstvu. Iz papirusa *Smitha* (nađenog u Luksoru), koji govori o kirurgiji, postoji i zapis o žvačnim mišićima, o njihovim hvatištima, o funkciji žvakanja, okluziji i artikulaciji. Prilikom iskopavanja grobova u Gizehu nađen je najstariji protetski rad koji potječe iz 2 500 god. prije n. e. Rad se sastoji od dva zuba vezana zlatnom žicom.

Iz *Talmuda* doznajemo da su i stari Židovi izrađivali zlatne i srebrne zube.

Stari *Feničani* također su poznavali nadomještanje zuba. Dva primjerka pro-

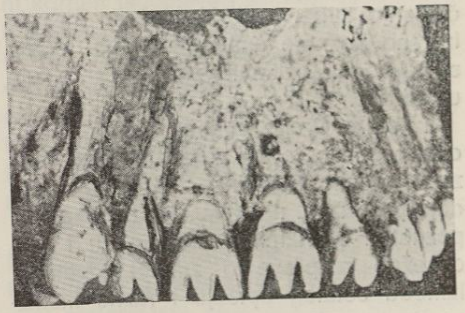

Sl. 364. Zupčasto izbrušeni zubi — običaj u nekih indijanskih plemena (Zahnärztl. Praxis, München 1974)



Sl. 365. Zlatni umeci u labijalnim plohama sjekutića — običaj plemena Maja (Zahnärztl. Praxis, München 1974)

tetskih radova pronađena su u nekropolama Sidona. Prvi se čuva u Louvreu. Donji sjekutići i očnjaci povezani su zlatnom žicom jedan s drugim u obliku omče. Lijevi donji sjekutić je umjetni, i to od nekog drugog čovjeka. Osim toga, dva su sjekutića u incizalnoj trećini izbušena i povezana horizontalno, a gingivalno okomito. Kod drugog pronađenog primjerka donji su očnjaci i sjekutići međusobno povezani dvostrukom žicom vjerojatno radi imobilizacije zuba. Valja napomenuti da su ti radovi izrađeni od 24-karatnog zlata.

Istočni narodi imali su razvijenu medicinu i zubarstvo, što vidimo iz mnogih pisanih podataka. Tako je *Marko Polo* opisao da su i stari Kinezi radi uljepšavanja pričvršćivali zlatne pločice na labijalne strane zuba. Kinezima se pripisuje i upotreba prve četkice za čišćenje zuba. Indijski liječnik Sušruta izvrsno poznaje anatomiju zuba. *Indijci* su također rasklimane zube vezali žicom uz zdrave.

Iz *stare Grčke* potječe najveći medicinski pisac svih vremena, Hipokrat, zvan »ocem medicine«, rođen 450. godine prije n. e. na Kosu. Među njegovim poznatim aforizmima nađene su i vrlo opsežne rasprave o zubnoj medicini. Između ostalog opisuje i razne instrumente za zube, a preporučuje i povezivanje rasklimanih zuba zlatnom žicom ili kudjeljinim koncem.

U *srednjoj Italiji,* današnjoj pokrajini Toskani, živio je visokociviliziran i nadaren narod, *Etruščani.* O njihovoj književnosti malo se zna, ali za nas je taj izumrli narod važan jer je u njihovim grobovima pronađeno mnogo protetskih radova iz 10. do 4. stoljeća prije n. e. Ti radovi dokazuju da su Etruščani bili veoma vješti i spretni majstori. Nađeno je 11 po tehničkoj obradi različitih radova. Radovi su od debele zlatne, 5 mm široke vrpce, koja je kod nekih na kraju svinuta, a kod nekih zalemljena. Umjetni zub pričvrstio se s pomoću kolčića obično u labiolingvalnom dijelu donje trećine zuba. Neki se radovi sastoje od niza međusobno zalemljenih prstena.

Umjetni zubi ili su životinjskog ili ljudskog porijekla.

Stari Rimljani također su zlato pričvršćivali za zube, što je vidljivo iz poznatog Zakona 12 tablica. Pjesnik *Horacije* spominje u jednoj satiri kurtizanu Candidu, koja je izgubila lažne zube. Iz jednog epigrama toga doba vidi se da je postojala vrsta proteze koja se noću skidala.

Celsus, jedan od najistaknutijih rimskih pisaca, od koga je sačuvano jedino djelo »De medico«, opisuje bolesti usta i zuba. Preporučuje rasklimane zube povezivati sa zdravima. To je dokaz da su i stari Rimljani patili od parodontoze. Dokazano je da su izgubljene zube nadoknađivali umjetnima, izrađenima od kostiju, drveta, zuba ovaca i volova.

Invazijom *Arapa* širi se *arapska medicina.* Poznati arapski liječnik i kirurg iz 11. stoljeća *Abul Kasim* opisuje zubne instrumente. Bio je jedan među prvima koji tvrdi da se zubi moraju odmah nadoknaditi umjetnima jer su važni estetski i funkcijski.

U ostalim evropskim zemljama cijeli srednji vijek predstavlja period recesije i za razvoj zubne medicine, jer osim ekstrakcije zuba nisu se vršile druge zubarske intervencije. Kao primjer neka posluži podatak da je većina francuskih kraljeva u srednjem vijeku bila krezuba.

Od 11. do 15. stoljeća zubarstvo je najvećim dijelom bilo u rukama raznih barbira i šarlatana.

Doba renesanse znači preporod ne samo na području kulture i umjetnosti, nego i u medicini. *Leonardo da Vinci,* genijalni duh toga vremena, uza sve ostale aktivnosti bavio se i anatomijom zuba i korijena, te je precizno opisao međusobni odnos zuba, okluziju i artikulaciju. U Francuskoj se javlja veliki kirurg *Ambroiše Paré,* koji je uveo mnoge nove instrumente i u zubarstvu. U španjolskoj literaturi toga doba spominje se sv. Apolonija kao zaštitnica od zubobolje i zaštitnica zubara. Kult je poznat u Dalmaciji i Istri, što dokazuju slike po mnogim crkvama.

Za vrijeme *baroka* (tj. od početka 17. pa do sredine 18. stoljeća) stomatološka

znanost najviše je napredovala u Francuskoj, i to upravo zahvaljujući tzv. kirurzima-barbirima (brijačima), koji su odigrali pozitivnu ulogu u njezinu daljnjem razvoju kao samostalne profesije.

Na razvoj zubarstva najviše je utjecao *Pierre Fauchard* [Fošar, 1678—1761], kojeg s pravom nazivamo ocem moderne stomatologije. Pripadao je grupi »Chirurgien dentiste«, koja se pojavila u Francuskoj oko 1700. god. Pierre Fauchard imao je veliku sposobnost kliničkog zapažanja uz neuobičajenu i finu manuelnu vještinu, koju je iskoristio upravo u svojim originalnim protetskim ostvarenjima.

Godine 1728. Pierre Fauchard publicirao je svoju opsežnu i čuvenu knjigu »La Chirurgien Dentiste ou Traité des Dents« (Zubni kirurg ili liječenje zuba.) To je prvo kompletno izdanje odontologije, napisano u dvije knjige, s više od 900 stranica. »Le Chirurgien Dentiste« najkompletniji je kompendij stomatološkog znanja toga doba. Sadrži rasprave o ortodonciji, kirurgiji, implantaciji, o refleksnim bolovima koji potječu od zuba, zatim poglavlja o anatomiji zuba, o patologiji usne šupljine te o lijekovima koji su se upotrebljavali u zubarskoj praksi. Fauchard je uočio važnost i povezanost patologije zuba s općim stanjem organizma. Veliku pažnju obratio je problemu kvarenja zuba. Razumljivo, nije poznavao etiologiju karijesa, ali je odbijao dotadašnju teoriju o crvu, i upotrebljavao je termin »dentalni karijes«. Opisao je osim toga 103 bolesti usta i zuba, od kojih mnoge veoma koncizno. Od njega potječe naziv 'alveolarna pioreja'. Konstruirao je tada veoma poznati instrument za vađenje zuba »Pelican«, kao i bušilicu za zube, preteču današnje bušilice. Za ispune zuba upotrebljavao je olovo, kalaj i zlato.

Riječ »plombiranje« zuba potječe upravo od upotrebe olova (latinski: plumbum). Na području dentalne protetike dao je više originalnih i kapitalnih rješenja. Ako je gornja i donja čeljust bila krezuba, autor je pravio dva zubna niza, po jedan za svaku čeljust, spojena s pomoću opruga, koje je ugrađivao na svaki niz iza posljednjeg molara. Opruge su bile čelične, obavijene svilom. S tim je protezama, koje je nazivao »zubnim mašinama«, imao velik uspjeh u pacijenata, što u ono vrijeme drugi zubari nisu postizali. Autor spominje prednji gornji most od šest zuba s kolčićima. Za te svoje nadomjeske upotrebljavao je kljove morževa, vodenog konja, kao i kompaktu dugih kostiju volova. No ipak, radije je nadoknađivao zube ljudskim zubima nego zubima izrezbarenima od slonove kosti, jer su oni s vremenom gubili boju. Da bi poboljšao i usavršio izgled umjetnog zuba, Fauchard je oblagao vanjsku plohu tankom zlatnom pločicom, koju je zatim prekrivao draguljarskim emajlom odgovarajuće boje. Jedna od njegovih tehnika, što se tiče sidrenja mostova, bila je slijedeća: zubni korijen ispunjavao je najprije olovom, u kojem je zatim oštrim instrumentom izbušio kanal. Kao retenciju upotrebljavao je pečatni vosak otopljen u Ol. terebinthinae, a k tome bi još dodavao i bijeli koral, grijući ga da bi postao tekuć. Očito je da je ta masa čvrsto fiksirala most.

Fauchardovu talentu možemo zahvaliti da je registrirao sve što je do tada bilo dobro u zubarstvu, da je taj materijal sistematski katalogizirao, dodajući mu mnogo toga iz svoga bogatog stručnog iskustva.

Nakon Faucharda objavio je *Bernard Bourdet* [Burde, 1757] najvažniju publikaciju iz područja zubarstva u Francuskoj. On zastupa upotrebu emajliranih zlatnih baza i finiju tehniku elastičnih kopča za retenciju.

Talijanski zubar *Fonzi* (1808), koji je radio u Parizu, počeo je izrađivati i upotrebljavati u praksi *pojedinačne* porculanske zube, kojima je uspio dati transparenciju i platinske krampone za retenciju s proteznom bazom.

Zanimljivo je s tim u vezi spomenuti da su krunice na kolčić bile pričvršćivane u korijen zlatnom folijom ili su bile omotane vatom. Od 1863. god. uveden je kao sredstvo za pričvršćenje cinkoksiklorid, a od 1890. god. fosfatni cement (*Harvard*, Berlin). Prve konfekcijske ke-

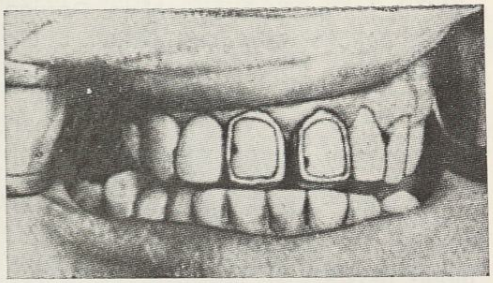

Sl. 366. Krunica s »prozorom« je primitivno rješenje za estetsku krunicu

Sl. 367. Logan — krunica od pečenog porculana s kolčićem, iz druge polovice 19. stoljeća

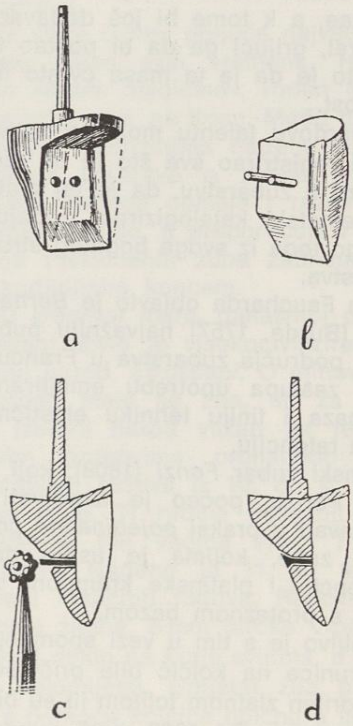

Sl. 368. a) Metalni ormarić za fasetu; b) faseta s dugim kramponima; c) specijalno svrdlo za zakivanje krampona; d) zakivanje krampona u ričmond-krunici

ramičke zube izrađuje od 1848. god. dentalna industrija SSW u Philadelphiji (SAD). Dvodijelna krunica od prstena i štancane žvačne plohe poznata je od 1875. god. Prsteni su se izrađivali individualno ili tvornički (Herbst).

Prvu estetsku krunicu, preteču fasetirane, opisao je *Williams* (1875) kao tzv. krunicu s prozorom (sl. 366). Jednu od prvih fasetiranih krunica izradio je *Heiczmann* u Pešti.

Povijesni razvitak polukrunica može se pratiti od 1886. god., kada je *Litch* opisao tip polukrunice koja se sastojala od pločice i kolčića.

Prvi zubi na kolčić primjenjivali su se već u prošlom stoljeću pod nazivom *Logan*-krunica (sl. 367). Ova tvornički gotova puna porculanska krunica bila je u prometu u raznim veličinama i bojama, s upečenim kolčićem od platin-iridija. Logan-krunicu teško je točno prilagoditi korijenu, a materijal za kolčić je skup. Zbog tih nedostataka ona je napuštena. Poslije Logana *Dawis* [Devis] je krunicu rastavio od kolčića. *Dawis-krunica* sastoji se od pune keramičke krunice i posebnog kolčića od plemenite ili neplemenite legure (v. sl. 4). Kolčić se adaptira u korijen, a krunica na kolčić zatim se cementom pričvrsti u korijen. Retencijski dio kolčića u krunici tvornički je točno izrađen i omogućuje dobru retenciju.

Ta se vrsta umjetnih krunica široko primjenjivala u zubno-liječničkoj praksi. Općenito je ta konstrukcija poznata pod imenom Logan-krunica, što povijesno nije točno. Dawis-krunica upotrebljava se mnogo decenija. Uspjeh toga nadomjeska ovisi o vještini terapeuta da ga točno adaptira na korijen i o pravilnoj indikaciji, a to znači da je korijen dobro razvijen i da je okluzija povoljna.

Daljnji razvitak predstavljaju porculanski zubi, koji se pomoću krampona pričvršćuju u metalni ormarić. Faseta s dugim kramponima pričvršćuje se zakivanjem (nitanjem) krampona u poleđini ormarića (sl. 368). To vrijedi za fasete u predjelu fronte, dok se na lateralnim ormarićima fasete cementiraju. Zubi s kratkim kramponima cementiraju se u

ormarić, a tzv. stil-fasete (Steel) također se pričvršćuju cementom (sl. 369).

Najstarija metoda pričvršćenja krampona fasete s metalnom pozadinom je lemljenje. Velik je nedostatak te metode što se zub mora zagrijati, pri čemu faseta prilično često mijenja boju ili puca.

Metoda *zakivanja dugih platinskih kolčića* u proširene jamice metalnog ormarića poznata je već više decenija (sl. 370). Ta je metoda napuštena zbog svojih tehničkih teškoća, ali i zato što su akrilati u našim uvjetima rada gotovo posve istisnuli konfekcijske zube. U posljednje vrijeme neke dentalne industrije proizvode opet (*De Trey*) fasete s dugim kramponima za lateralne metalne ormariće.

Cementiranje kratkih kolčića u ormarić za očnjak ili premolar slabija je metoda jer se kratki kramponi, koji se obično izrađuju od neplemenite legure prevučene zlatom, često u cementu rastvaraju i ispadaju. Osim toga, metoda nije prikladna za prednje zube jer ormarić zauzima mnogo prostora. *Stil-fasete* mnogo su se decenija primjenjivale iako se zbog slabo zaštićenog incizalnog ruba lako lome. Popravak je jednostavan, mogu se lako izmijeniti, pa im je to osiguralo široku primjenu.

Izrada ormarića za konfekcijsku keramičku fasetu razlikuje se od izrade ormarića za akrilatnu fasetu u tome što se za porculansku najprije pribrusi faseta i onda na nju modelira ormarić, a za akrilatnu najprije se izradi ormarić s retencijom pa se sintetički materijal u njemu polimerizira.

Ako je od zubne supstancije preostala otprilike trećina, prikladno je rješenje nadogradnja, koja se pokrije fasetiranom krunicom. Za takve se slučajeve

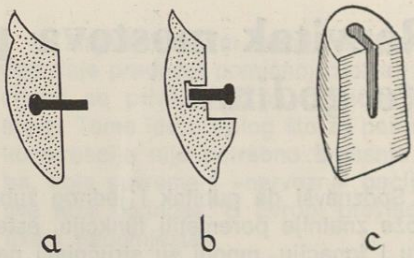

Sl. 369. a) Faseta s dugim kramponima; b) faseta s kratkim kramponima; c) faseta po Steel (Stil)-metodi

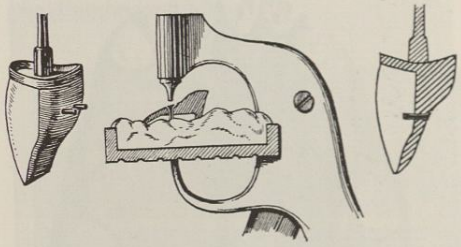

Sl. 370. Metoda zakivanja specijalnim kliještima

indikacija za ričmond-krunicu u posljednje vrijeme sve više ograničava u korist *nadogradnje plus fasetirane krunice*, koja daje statički isto tako dobro rješenje, a bez eventualnih nedostataka ričmond-kapice.

Suvremenu eru krunice na kolčić karakterizira stav prema liječenju korijena. Liječenje i punjenje korijena kao uvjet za pričvršćenje krunice na kolčić afirmiralo se tek početkom ovog stoljeća. Dotad su se krunice pričvršćivale na neliječeni zub, pa su upalne komplikacije i apscesi bili česti.

Razvitak mostova posljednjih sto godina

Spoznavši da gubitak i jednog zuba može znatnije poremetiti funkciju, estetiku i fonaciju, mnogi su stručnjaci nastojali nadoknaditi svaki manjkav zub. Nezadovoljni dotadašnjim rješenjima mobilnih protetskih nadomjestaka, praktičari su na prekretnici stoljeća sve češće počeli izrađivati fiksne nadomjeske. Kao nosač mosta na nevitalnom zubu izrađivala se na lingvalnoj plohi metalna pločica, koja se kolčićem fiksirala u kanalu korijena. Prednja strana prirodnog zuba nije bila brušena ni pokrivena. No kako nevitalan zub mijenja s vremenom boju i potamni, kozmetički efekt takve konstrukcije je kratkotrajan, a i vestibularna se lamela lako lomi ako incizalni rub nije dovoljno zaštićen. Iz svih tih razloga ta je konstrukcija napuštena. Na početku ovog stoljeća, ukorak s napretkom tehnike lijevanja, počeli su se izrađivati veliki polukružni mostovi (sl. 371).

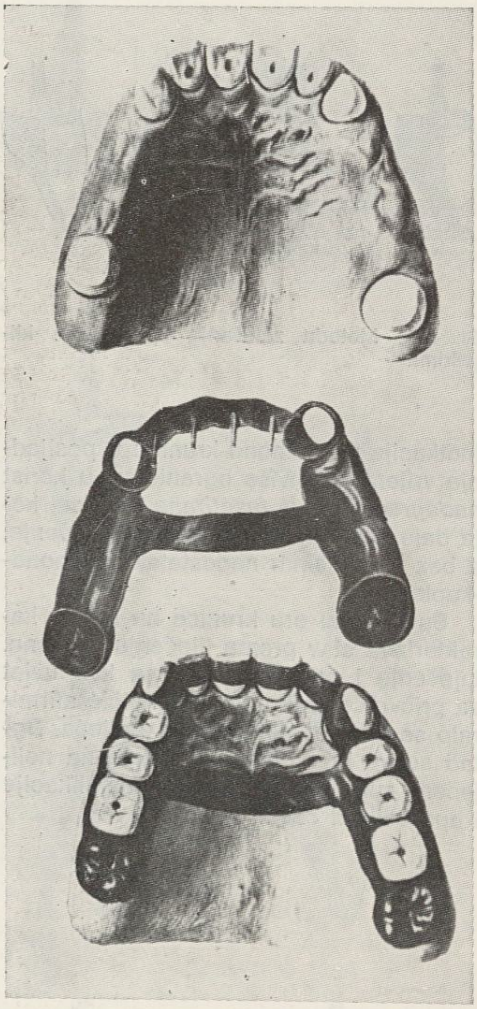

Sl. 371. Polucirkularni most s kolčićima na sjekutićima; lateralni dijelovi mosta priliježu sa širokim sedlom; nehigijenska konstrukcija iz početka ovog stoljeća (iz Preiswerk: Zahnärztliche Technik, 1921)

Takvi su nadomjesci bili neestetski i nehigijenski, sedlima su široko prilijegali na sluznicu, često su bili ekstendirani bez distalnog uporišta (sl. 372). Kao sidra upotrebljavala se katkad kvačica s upiračem, što je bilo nehigijenski i uništavalo je zub (sl. 373). Lateralni mostovi spajali su se prekonepčanim fiksnim, stoga ne sasvim higijenskim, lukom.

Dawis objavljuje 1907. god. svoju konstrukciju, koja je svojedobno bila cijenjena i mnogo primjenjivana: frontalni zub pričvrstio se na metalni nastavak, koji se proteže od molara ili premolara prema naprijed (sl. 374).

Vezanjem lateralnih mostova prekočeljusnom spojkom smanjuje se štetna transverzalna komponenta žvačnih sila. To je važno ako je raspon mosta velik i ako su zubi parodontozni. Time se uporišta spajaju u jedan blok, a njihova se otpornost povećava na funkcijsko opterećenje. Ali nepčani luk na fiksnom mostu ne odgovara dovoljno higijenskim uvjetima. Stoga se prekonepčana spojka danas upotrebljava samo za most za skidanje i u parcijalnoj protetici. Iz psiholoških razloga, uzimajući u obzir zahtjev

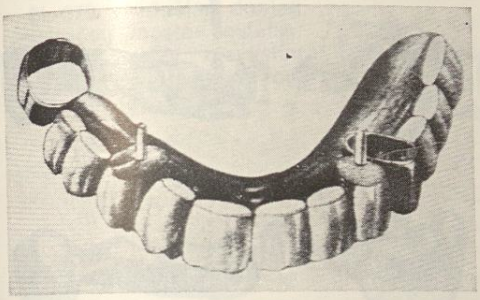

Sl. 372. Polukružni most s metalnim prstenom umjesto krunice i širokim priležećim sedlima

pacijenata, koji do krajnjih mogućnosti žele izbjeći pomičnu protezu, izrađivali su se cementirani mostovi ne samo uz cijenu devitalizacije, nego i uz cijenu nehigijenskih konstrukcija. Stav prema živoj pulpi, koja se danas smatra najboljim punjenjem korijena, nije još bio određen, a nije bila poznata ni žarišna infekcija ni njezino značenje. Bez razmišljanja žrtvovala se pulpa ako je to zahtijevala izrada konstrukcije, odnosno ako se prema tadašnjem stupnju nauke nije mogao provesti drugi sistem. O terminalnoj indikaciji za mosnu konstrukciju mišljenja su se mijenjala s razvitkom protetske nauke. Svojedobno, a još i danas mnogi smatraju mobilni nadomjestak znakom starosti, socijalne i erotske manjevrijednosti. Stoga je indikacija za fiksni nadomjestak bila vrlo široka.

Ako je vitalni zub bio smetnja za estetsku izradu devitalizirao se bez mnogo razmišljanja. Nauka o fokalnoj infekciji, koja je početkom stoljeća stekla priznanje, stvara obrat u shvaćanju o devitalizaciji iz protetske indikacije. Nastaje doba primata žive pulpe. Indikacija za fiksni nadomjestak znatno se sužava u korist parcijalne proteze. Traže se nove konstrukcijske mogućnosti i pronalaze novi materijali za nove metode. To pridonosi naglom razvitku parcijalne proteze. Međutim, traže se i rješenja da se fiksni nadomjestak izradi bez devitalizacije. Tako su pronađene tročetvrtinske krunice, fasetirane krunice, etečmeni radi paraleliziranja itd.

U angloameričkim zemljama sve se više daje prednost pomičnoj protezi; pacijenti se privikavaju na pomične mostove. Tome ide u prilog što za pomične konstrukcije nije potrebno brušenje zuba, koje suvremeni »nervozni« pacijenti sve teže podnose. U Evropi prevladava fiksni nadomjestak.

Prije pronalaska etečmena neparalelnost nosača rješavala se pomoću malih vijaka (sl. 375). To su najstarije dvodijelne konstrukcije. Vijak je ugrađen u tijelo ili u sidro mosta. U sidru zauzima mnogo mjesta pa je prikladan samo na nevitalnim zubima.



Sl. 373. Kvačica i okluzijski upirač kao sidro za most; zub ispod nosača duboko je razoren, što je posljedica ove nehigijenske konstrukcije

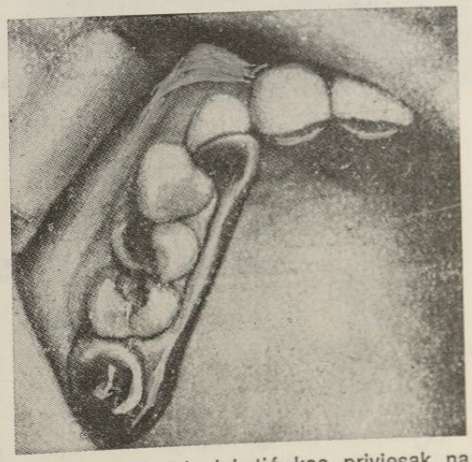

Sl. 374. Lateralni sjekutić kao privjesak na prvom molaru stvara dugačku polugu za zub nosač, pa je to nepravilno i štetno

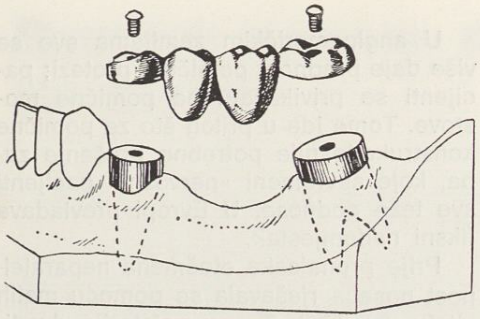

Sl. 375. Dvodijelni most s vijcima, napuštena konstrukcija (iz Preiswerk: Zahnärztliche Technik)

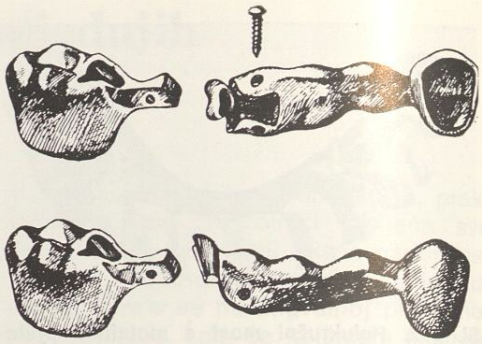

Sl. 376. Dvodijelni most po teleskopskom sustavu, spojen bukolingvalnim vijkom

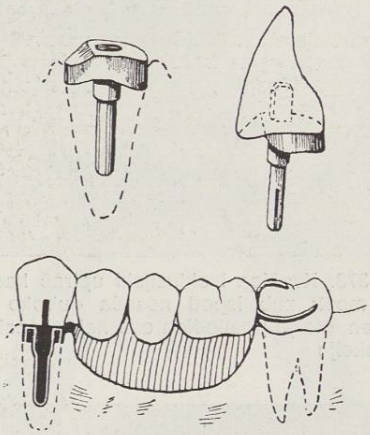

Sl. 377. Richelmannov dvostruki kolčić na pero kao sidro za pomični most

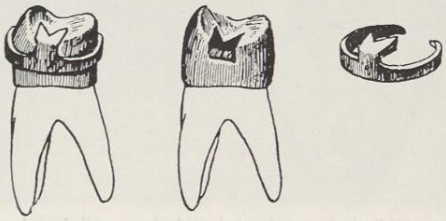

Sl. 378. Lijevana obuhvatna kvačica s upiračem za most za skidanje

Konstrukcija s vijkom samo u tijelu mosta ne vrijedi jer vijak s vremenom popusti. U tom slučaju tijelo mosta s obje strane vijka djeluje kao dugi privjesak na uporišta i rasklimava zube. Slaba je strana te konstrukcije što se vijak lako lomi. Zato se vijak ne opterećuje izravno, nego se konstruktivno zaštiti od izravnog opterećenja (sl. 376).

U literaturi je opisano mnogo modifikacija za sidrenje mostova. Od starijih sistema, koji danas imaju samo povijesno značenje, najpoznatiji je *Riechelmannov kolčić na pero* (Federstift), (sl. 377). Ričmond-kapica spojena je cjevčicom u korijenu. U cjevčici je adaptiran kolčić, kojim se naprava usidri u korijenu. Gornji dio kolčića je rasječen da bi se mogao aktivirati ako bi retencija u cjevčici popustila. Ovakav način sidrenja zahtijeva znatno proširenje kanala, što slabi korijen, a retencija je prilično nepouzdana. Isti je autor opisao jednu vrstu inlej-kvačice za lateralne zube kao sidrenje za mobilni most (sl. 378).

Za estetsko rješavanje tijela mosta, osobito donjeg, izrađeni su tvornički tzv. *cjevasti zubi* (sl. 379). Kroz porculanski zub prolazi aksijalno kanal s prilagođenim metalnim kolčićem. Bazalno je kolčić spojen s metalnim sedlom, koje prilježe uz sluznicu ili je od nje udaljeno.

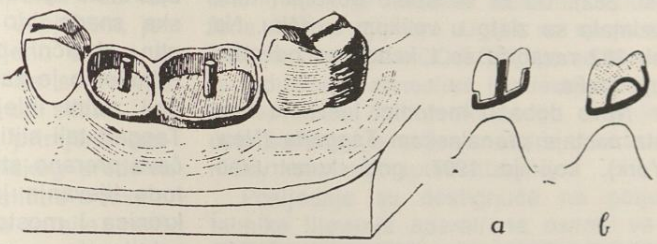

Sl. 379. Međučlan donjeg »visećeg mosta« estetski izrađen s tzv. *cjevastim* zubom (a), ili s akrilatnom fasetom (b)

Povijesni razvitak bušilice

U stomatološkoj protetici veliku važnost ima pronalazak *zubne bušilice* i njezino usavršavanje. Prve bušilice za preparaciju zuba bile su glomazne i neprikladne za upotrebu u ustima. Najinteresantniju od njih je konstruirao Harrington iz Portmunda (Engleska), koja se navijala kao sat. 1868. ručna bušilica je zamjenjena pneumatskom. Prvu bušilicu na nožni pogon konstruirao je *J. Morrison*, 1871. god. (sl. 380). Amerikanac *Green* [Grin] konstruirao je prvu električnu bušilicu, koju je Nijemac *Reininger* [Rajninger] usavršio 1891. god.

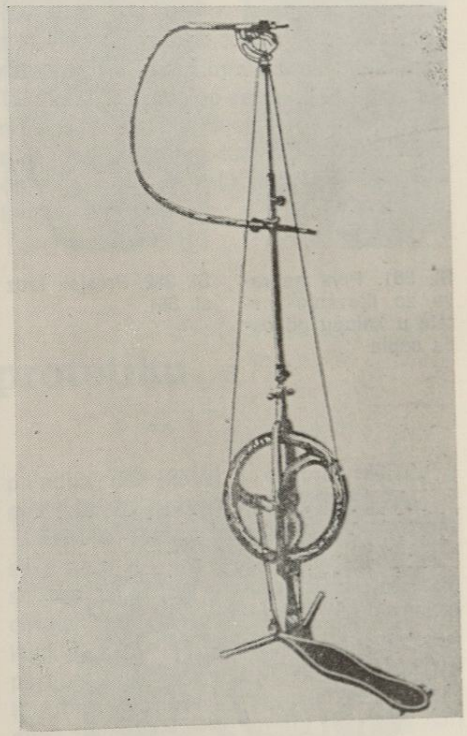

Sl. 380. Nožna bušilica

Razvitak metode lijevanja

Povijesni razvitak protetike, osobito fiksne, tijesno je vezan s lijevanjem kovina i slitina.

Krunicu s lijevanom žvačnom plohom prvi je opisao *Preiswerk* 1906. god. Metoda lijevanja sastoji se prvotno u tome da se iz voska ili stensa modelirana žvačna ploha stavi u dvodijelni kalup izrađen od sipine kosti (ossa sepia) i poveže žicom (sl. 381). Taj se kalup nije smio ugrijati jer bi izgorio, pa se zlato talilo na drvenom ugljenu i već taljeno ulijevalo u ka'up, koji se punio vlastitom težinom (silom teže) metala

(sl. 382). Da bi se dobio dovoljan tlak, uzimalo se zlato u velikom suvišku. Na sl. 382 razabiru se i kanali za odvođenje zraka.

Novo doba u metodici lijevanja mosta nastaje pronalaskom *Taggarta* (New York), koji je 1907. god. konstruirao aparat za lijevanje pod tlakom, a pogonska snaga bio je komprimirani rajski plin- dušični oksidul (N_2O) (sl. 383). Primijenio je zatvoreni kalup i tako izlio prvi zlatni inlej po voštanom modelu. Taggart tali slitinu na kiveti i time sprečava prerano stvrdnjavanje odljeva. Metoda lijevanja istiskuje sve više izradu krunica i mostova od lima i žice koji zahtijevaju mnoga lemljenja što je zadavalo dosta teškoća.

Sl. 381. Prva naprava za lijevanje metala u kalupu od ossa sepia



Sl. 382. Presjek kroz sl. 381.

Na principu lijevanja pod tlakom javljaju se uskoro i drugi autori, koji primjenjuju komprimirani zrak ili ugljičnu kiselinu. Veću primjenu kao pogonsko sredstvo dobila je vodena para — po *Solbrigu* (sl. 384). Solbrig je opisao kliješta sa dva kraka: jedan krak nosi azbestnu ploču, drugi kivetu. Slitina se tali na kiveti, a vlažna azbestna ploča, kada pri zatvaranju kivete dodiruje rastaljenu slitinu, razvija vodenu paru, koja pod pritiskom tjera slitinu u oblikovani prostor. Ta je metoda prikladna samo za manje odljeve. Na istom principu kons-



Sl. 383. Aparat za lijevanje po *Taggartu*



Sl. 384. Preša za lijevanje po *Solbrigu*

truirani su uskoro slični aparati i za veće odljeve, ali sa slabim uspjehom, jer vodena para hladi rastaljenu slitinu, a toplina koja je potrebna da se razvije vodena para oduzima se od slitine.

Značajan napredak je primjena centrifugalne sile kao pogonskog sredstva za ulijevanje rastopljene slitine u kivetu. Postoje dva tipa primjene te sile: vertikalna i horizontalna. Najpoznatiji vertikalni tip je *pračka po Bardetu* (Genève), koja se do danas sačuvala i donedavno mnogo upotrebljavala. Zatim su pronađeni aparati za lijevanje s horizontalnom centrifugalnom silom — *rotaks-aparat* i slični. Sastoje se od napetog spiralnog pera kojim se izaziva centrifugalna sila koja rastopljenu slitinu tjera u užarenu kivetu za lijevanje. Posljednjih godina ti su aparati usavršeni kivetom, koja je umjesto šamotom obložena čistim ugljikom. Ugljik se spaja s kisikom iz zraka u CO i CO_2, pa se stvara reducirana atmosfera i istiskuje zrak, što sprečava štetnu oksidaciju. Daljnje usavršavanje je taljenje slitine elektronički, koje se i automatiziralo.

Posljednje su dostignuće na polju tehnike lijevanja *aparati na osnovi vakuuma,* dakle negativnog zračnog tlaka i *komprimiranog zraka.* Iz hermetički zatvorene kivete i rastopljene slitine evakuira se zrak. Zatim se u kivetu pušta zrak pod tlakom od 3 atm, koji već zbog nastalog vakuuma ima učinak od 4 atm. Ta metoda kao i opisana kiveta obložena ugljikom isključuje oksidaciju, stoga sprečava stvaranje lunkera i poroznosti odljeva, a to je velik kvalitetni skok u tehnici lijevanja.

Materijali za fiksnu protetiku

Na prijelazu 19. stoljeća u 20. bilo je 20-karatno zlato standardni materijal fiksne protetike. Početkom ovog stoljeća u prometu su platinsko-zlatne slitine, isprva iz ekonomskog razloga, jer je tada zlato bilo mnogo skuplje od platine. No uskoro se opazilo da zlatne slitine s dodatkom platine imaju bolja kemijska i mehanička svojstva, tako da ni znatno poskupljenje platine, koje je uskoro nastupilo, nije više moglo istisnuti ovaj plemeniti metal iz primjene u fiksnoj protetici.

Između 1920. i 1930. god. pronađena je metoda poboljšanja platinsko-zlatne slitine toplinskim postupkom, što je bio velik doprinos kvalitetnijoj izradi. U to vrijeme pronađeni su *bijeli plemeniti metali* (Alba, Palliag), koji se sastoje od paladija (20—25%) i srebra (65%), a neki sadrže i nešto zlata (do 10%).

Poslije prvoga svjetskog rata stavlja se u promet i jeftinije *blijedo zlato,* koje se sastoji od 50% zlata, 10% paladija, ostatak je srebro i neke neplemenite kovine. Postotak paladija osigurava otpornost prema koroziji, kojoj bi ta slitina bila izložena jer je granica tolerancije zlatne legure prema koroziji pri 75% zlata.

Znatan napredak označuje *tehnika nalijevanja* na zlatni prsten ili zlatni kolčić. Pri tome su se stvarali oksidi, koji sprečavaju homogeno spajanje. Prikladne slitine pronađene su tek posljednjih godina, a ističu se *Degussin Degulor* za nalijevanje na lim krunice i *Permador* slitina za nalijevanje na kolčić.

Razvitak sredstava za brušenje

Povijesni razvitak brusnih elemenata može se u detaljima samo pretpostavljati. Kao materijal za brušenje spominje se čak i staklo. Oko 1870. god. počinje ozbiljniji razvoj brusnih elemenata. Otkrilo se da umjetni korund, kao i silicijev karbid, imaju potrebne kvalitete kao sredstva za brušenje.

Već u starim katalozima iz prošlog stoljeća *SS-White,* Philadelphia, nalazimo podatke o proizvodnji instrumenata prevučenih tankim dijamantnim slojem, koji su se upotrebljavali samo za radove na porculanu. Godine 1897. *Willmer* ističe vrijednost dijamantnih kamenčića za dobivanje glatkih i ravnih površina pri brušenju za krunice i mostove i preporučuje ih. I prof. *Schröder* uvidio je prednost dijamantnih brusnih elemenata, te je u praksu uveo različite oblike. Ondašnji brusni instrumenti imali su bakrenu podlogu prekrivenu tankim slojem dijamantnih kristalića. Takvi su instrumenti bili predviđeni samo za finalno brušenje. To je i bio razlog zašto u ono vrijeme nisu naišli na opći odaziv, naime, mnogi praktičari upotrebljavali su takve instrumente neispravno, tj. bez prethodnog brušenja ostalim brusnim instrumentima.

Pionirska uloga u proizvodnji *dijamantnih brusnih elemenata* pripada tvornici *Drendel i Zweiling* u Berlinu. Uz početne neuspjehe ta je tvornica tek 1932. god. uspjela znatno poboljšati dijamantna brusna sredstva. Brusna ploha takvih instrumenata sastoji se od dijamantnih kristalića, čiji je brusni efekt vrlo dobar, troše se polagano, a uz to ne gube centričan oblik.

Razvitak fiksnih udlaga

Prema povijesnom razvitku fiksne se udlage dijele u dvije skupine:

a) s devitalizacijom,

b) bez devitalizacije.

Jedna od prvih fiksnih udlaga je Mamlokova (sl. 385). *Mamlok* (Berlin) je oko 1900. god. opisao udlagu za fiksaciju klimavih donjih prednjih zuba. Zubi dobivaju na lingvalnoj površini štancanu zlatnu pločicu, koja se kolčićem pričvršćuje u korijene zuba. Sve pločice na zubnim poleđinama međusobno su zalemljene. Udlaga je prema tome izvediva samo na nevitalnim zubima, pa su se zubi za tu svrhu devitalizirali. To je bilo prije nego se ustanovilo značenje fokalne infekcije.

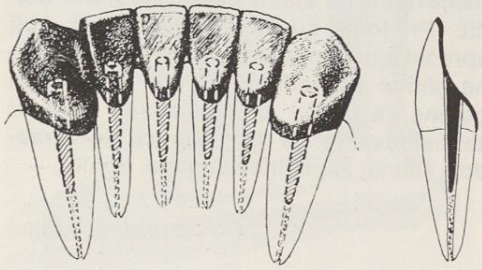

Sl. 385. Udlaga po *Mamlocku* za prednje donje nevitalne zube

Modifikacija prvotne udlage po Mamloku sastoji se u tome da se pločice na lingvalnoj strani izrađuju metodom lijevanja. S higijenskog stajališta udlaga je dobra, no ipak je napuštena jer se devitalizacija zbog tehničke konstrukcije smatra kontraindiciranom, a i zbog toga što devitalizirani zubi potamne, pa udlaga gubi na estetskoj vrijednosti.

U to su vrijeme autori koji nisu bili suglasni s devitalizacijom opisali druge

vrste udlage. *Resch* opisuje udlagu koja je vrlo jednostavna, ali pritiskuje gingivalni rub i blokira gingivalni džep, zbog toga je uskoro napuštena (sl. 386). *Sachs* opisuje svoju udlagu za donje prednje zube ovako: aproksimalne plohe bruse se koliko je potrebno da se provuče limeni prsten (sl. 387). Prsteni se namjeste u visini gornje trećine zuba i međusobno zaleme. Labijalna se strana naknadno izreže, pa udlaga stvara neestetski utisak, kao da se među zubima nalaze zlatni gumbići. Udlaga estetski ne zadovoljava, a brušene aproksimalne plohe koje su udlagom samo djelomično pokrivene često su trajno osjetljive na nadražaj temperature.

Witkowsky opisuje vrlo složenu konstrukciju (sl. 388). Prednji zubi probuše se na granici gornje i srednje trećine i time se dobije labiolingvalni kanal. Jezična strana pokrije se lijevanom pločicom, koja se pomoću horizontalnog kolčića i vijaka pričvrsti u tom kanalu. Teškoća je te konstrukcije apsolutno paraleliziranje, ali i opasnost da se pri bušenju kanala nadraži pulpa ili prelomi incizalni rub zuba. Zato se ta konstrukcija vrlo rijetko primjenjuje.

Sve te udlage opisane su uglavnom za donje prednje zube. Usavršavanjem kliničke i laboratorijske tehnike *tročetvrtinskih* krunica počele su se izrađivati udlage koje se sastoje od povezanog niza tročetvrtinskih krunica. Teškoća je te konstrukcije također u paraleliziranju sidara, pa su indicirane samo za paralelne zube. Danas se iz već nave-

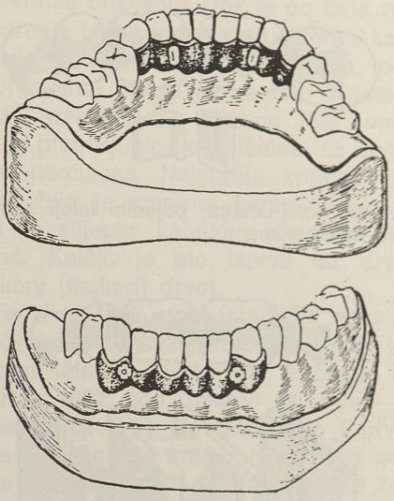

Sl. 386. Udlaga po *Reschu* nije u skladu s osnovnim pravilima higijene

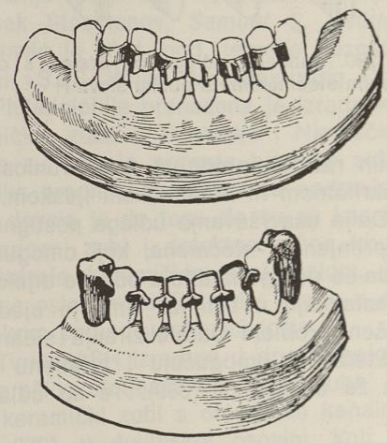

Sl. 387. Udlaga po *Sachsu* funkcijski je dobra, ali nije estetska

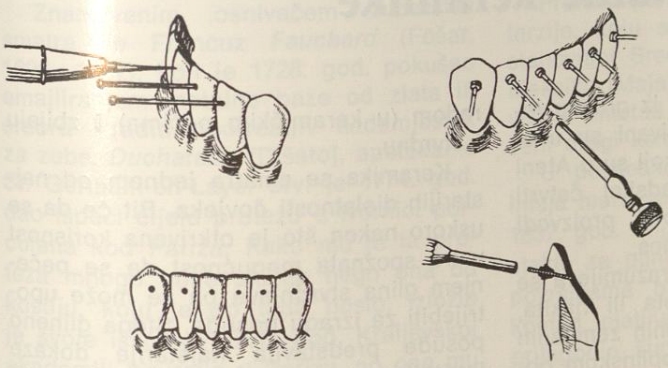

Sl. 388. Udlaga po *Witkovskom* za donje prednje zube: labiolingvalni kanali na granici srednje i incizalne trećine paraleliziraju se međusobno; jezična metalna ploha pričvršćena je kolčićima provučenim kroz kanale i vijcima fiksiranim s labijalne plohe

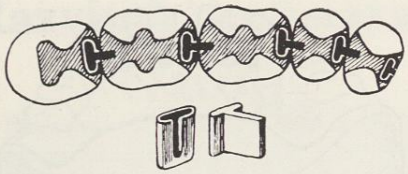

Sl. 389. Inlej-udlaga; pojedini inleji spojeni su T-etečmenima

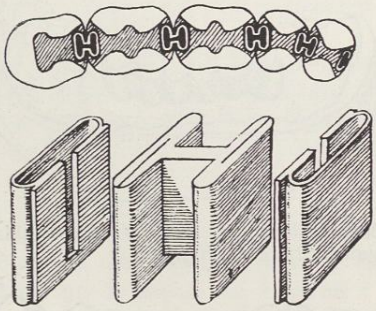

Sl. 390. Lančana udlaga po *Steinu* s dvostrukim etečmenima u obliku slova H

denih razloga prednost daje krunicama s akrilatnom ili keramičkom ljuskom.

Dalje usavršavanje udlaga postignuto je primjenom *etečmena,* koji omogućuju da se udlage izrađuju od više dijelova i sastavljaju u ustima. Time je ujedno riješen problem paraleliziranja sidara.

Etečmeni omogućuju i primjenu inleja za udlage (sl. 389). Te su udlage osobito prikladne za lateralne zube, koji su u pogledu imobilizacije bili zanemareni. Od raznih vrsta etečmena najčešće se primjenjuju oni u obliku slova T. Međusobno spajanje inleja lemljenjem nije pravilno. Primjena etečmena omogućuje izradu funkcionalno i higijenski besprijekornih udlaga za lateralne zube, ali je tehnički prilično komplicirana. *Stein* opisuje lančanu udlagu s inlejima spojenim T-etečmenima (sl. 390). Ta modifikacija s dvostrukim etečmenima u obliku slova H tehnički je vrlo komplicirana konstrukcija. Dobra retencija postizava se prečkom, ili konfekcijskom po *Dolderu* ili individualnom po metodi frezanja. Te se naprave primjenjuju samo u vezi s parcijalnom protezom.

Doba polimerizata i kobalt-kromovih slitina otvara u pogledu udlaga nove vidike. Autakrilati omogućuju spajanje akrilatnih krunica u ustima. Tako se dobivaju udlage, koje su estetski doduše besprijekorne, ali ne i funkcionalno, s obzirom na nedostatke tog materijala.

Zaključak

Ovaj prikaz povijesnog razvitka neka ne bude samo nizanje činjenica na putu do današnjeg stanja fiksne protetike. Zastranjenja i greške neka potaknu na kritično prosuđivanje i suvremenih dostignuća!

Razvitak dentalne keramike

Riječ keramika potječe iz grčkog jezika. U staroj Heladi nazivani su imenom keramens — lončari koji su u Ateni stanovali u posebnoj gradskoj četvrti Kerameikos. Sirovina kao i proizvodi lončara zvali su se keramos.

Pod pojmom keramike razumijeva se izrada upotrebnih predmeta ili nakita, koji se oblikuju od usitnjenih zemljanih sirovina (gline) i koji se toplinskom obradom (u keramičkim pećima) i zbijaju i stvrdnu.

Keramika se smatra jednom od najstarijih djelatnosti čovjeka. Bit će da se uskoro nakon što je otkrivena korisnost vatre spoznala mogućnost da se pečenjem glina stvrdnjava pa se može upotrijebiti za izradu posuđa. Stoga glineno posuđe predstavlja najstarije dokaze ljudskih naselja. Najplemenitiji proizvod

keramike naziva se porculan. Naziv je izveden prema vrsti puža-*Porcellana cyprea,* koji ima lijepu glatku porculanu sličnu gornju površinu. Prvi predmeti od porculana potječu iz Kine, negdje na početku naše ere. Pošto su proizvodi takve vrste stigli u 14. stoljeću preko Prednje Azije u Evropu i zbog svoje vrijednosti bili visoko cijenjeni, težilo se za tim da i Evropa počne proizvoditi porculan. No tek 1790. god. uspjelo je alkemičaru *J. F. Böttcheru,* koji je na saksonskom kraljevskom dvoru pokušavao topiti zlato, da uz upotrebu kaolina proizvede tvrdi porculan.

Poznata *Meissenska* manufaktura porculana nastala je 1710. god., a uskoro se razvila i u drugim mjestima u Njemačkoj. U Francuskoj je počela proizvodnja tvrdog porculana tek 1770. god. *(Sèvres),* i odanle potječe otkriće koje je veoma značajno za naše područje, naime izrada porculanskog nadomjeska za zube.

Primjena keramike u industriji je vrlo široka: od cigle do najfinijih porculana. U stomatologiji se upotrebljava za izradu džeket-krunica, keramičkih faseta i mostova.

Dentalne keramičke mase sastoje se uglavnom od glinenca, tj. prosječno od silicijeva oksida (70%), kremena (kvarca) (12%) i otapala (sredstva za otapanje — boraksovi olovni oksidi, prosječno 13%). Kaolin, koji je karakterističan za industrijski porculan, ne upotrebljava se u dentalne svrhe; umjesto njega dodaju se neki organski spojevi, kao dekstrin, šećer, koji kaši od porculanskog praška i destilirane vode daju koheziju.

Znanstvenim osnivačem zubarstva smatra se Francuz *Fauchard* (Fošar, 1690—1762), koji je 1728. god. pokušao emajliranjem metalne baze od zlata ili srebra izraditi upotrebljiv nadomjestak za zube. *Duchateau* [Dišato], apotekar u St. Germain-en-Laye, prvi je 1774. god. dao ispeći cijelu protezu u tvornici porculana kod Pariza. Kako mu je ta proteza mnogo bolje služila nego ona od kostiju, koju je do tada nosio, izložio je svoje iskustvo 1776. god. Kraljevskoj akademiji kirurgije u Parizu, no ona mu je uskratila priznanje. Dok je do tada za rezbarenje jedne proteze od slonove kosti bilo potrebno nekoliko tjedana, po novoj metodi moglo se za isto vrijeme izraditi više proteza. Godine 1802. opisao je prvu krunicu s kolčićem uz upotrebu porculana. Najstarija krunica na kolčić bila je masivna keramička krunica sa slijepim kanalom u sredini za kolčić. Kolčić je bio isprva od drva (hickory [hajkori] drvo).

Fonzi je 1808. god. izrađivao zube s upečenim platinskim kolčićem, koji je zlatnom žicom učvršćivao u bazu. U SAD je 1822. god. izradio W. Peale u Philadelphiji prve cjevaste zube i prve zube s platinskim kramponima. Prvi počinje tvornički izrađivati porculanske zube 1825. god. Stockton u Philadelphiji. Kod tih su se zuba konture površina za žvakanje urezivale trokutastom pilom. Nećak Stocktonov, *Samuel S. Whithe,* postavio je 1844. god. temelje poznatoj firmi »S. S. White, Manufakturing Co«. Iz Philadelphije prenesena je izrada keramičkih zuba u Englesku i Njemačku, gdje su nastale poznate tvornice zuba. Velika prednost keramike za nadomjestak dovela je do toga da su se kasnije i kariozni zubi i defektne ružne krune prekrivale keramičkim materijalom, jer su se ostali materijali prije svega u estetskom pogledu pokazali lošim.

Tvrtka ASH izrađuje u drugoj polovici prošlog stoljeća »cjevaste« zube. To su keramički zubi s otvorenim kanalom (sl. 379), u duljinskoj osovini, koji su se izrađivali za frontalne i lateralne zube, osobito donje, a mnogo su se primjenjivali još i početkom ovog stoljeća.

Preteča porculan-inleja je metoda intarzije, koju su upotrebljavali još prastanovnici Srednje Amerike, naročito u Meksiku (Maja) (sl. 365). U labijalne površine umetali su se odgovarajuće brušeni dragi kameni.

U povijesnom razvoju porculanskog inleja mora se spomenuti također da je 1837. god. Englez *Murphy* upotrebljavao staklo za punjenje rupica na labijalnim površinama prednjih zuba. Izrezao je komad platinskog lima, koji je točno prilagodio šupljini i na njegovu donju

površinu zalemio nekoliko malih kolčića za pričvršćivanje. Tada je topio staklo odgovarajuće boje na vanjskoj površini platinskog lima.

Nasuprot tome *Herbst* je 1887. god. uzimao otiske šupljina na zubima u štencu i izrađivao model od sadre i plovca, u kojem je talio staklo. Time je stvorio bazu za izradu porculan-inleja, koja se još i danas upotrebljava. Dok je on mliječno staklo miješao sa smeđim i plavim medikamentnim, *Dappen,* Jena 1900, upotrebljavao je normalno termometarsko staklo kao masu za pečenje.

Ta su se staklena punjenja lako proizvodila, ali su uskoro i napuštena jer staklo u tadašnjem sastavu nije bilo prikladno. Bilo je previše krhko, u slini nepostojano, na površini se rastvaralo i postajalo hrapavo ili se jako obojilo ako je sadržavalo olovo. Porculanska punjenja sve su se manje upotrebljavala, a neki su se zubari vratili brušenim ulošcima. Već ranije su mnogi zubari izrezivali i izbrušavali punjenja od porculana (od porculanskih zuba) ili porculanskih štapića. Osim toga, dentalna skladišta isporučivala su gotove porculanske inleje, pa su se šupljine morale na odgovarajući način oblikovati pomoću cilindričnih svrdala. Lijevanje i prešanje porculana (*Eldentog* i *Neo-Eldentog*) nije se pokazalo valjanim. Upotrebom poboljšanih metoda, npr. uzimanjem otisaka s platinskom i zlatnom folijom, te prikladnim keramičkim masama, mogle su se u toku vremena velikim dijelom odstraniti nedostaci u izradi porculanskih inleja. Od zubara koji su za to zaslužni treba prije svega spomenuti *Jenkinsa,* koji je na prijelazu stoljeća znatno poboljšao metodiku porculanskog punjenja svojim Porcelain-enamel. Osim njega zaslužni su *Mamlock, Le-Gro, Brill* i *Ilg.*

Dok je porculanski inlej na labijalnim površinama dao upotrebljive rezultate, uglovi se nisu uspjeli izraditi, naročito kod većih defekata. Stoga je razumljivo da se uskoro počelo težiti za tim da se čitava krunica presvuče keramičkom masom. Uvjet za izradu navlaka od keramičke mase, takozvane džeket-krunice (jacket = ogrtač), stvorio je 1887. god. *Land* time što je u zubnu tehniku uveo platinsku foliju. Na modelu bataljka adaptira se platinska folija, te se na njoj naslaže i peče keramička masa. Godine 1896. iznio je svoje iskustvo za izradu porculanskih krunica, koje se od tada, uz neznatne modifikacije, i danas izrađuju. Džeket-krunica počela se rutinski izrađivati u SAD već oko 1903. god., da bi se u daljnjim desetljećima sve više usavršavala. Evropa je upoznala tu krunicu tek 1925. god. na Međunarodnom kongresu FDJ (Fédération Dentaire Internationale) u Philadelphiji.

U Njemačkoj su radovi *Brilla* (1925) pridonijeli upoznavanju džeket-krunice. Od tada su različiti autori poboljšavanjem tehnike preparacije, metode otiska, instrumenata, materijala i tehnike pečenja pribavili džeket-krunici u praksi istaknuto mjesto. To je mjesto nije, unatoč nastojanjima, mogla osporiti akrilatna krunica, tako da je još i danas keramička džeket-krunica neosporno priznata »kraljicom krunica«.

Treba spomenuti i pokušaje *Spaldinga* 1904. god. te *Schrödera, Kirstena* i *Le Groa* u tridesetim godinama, koji su pokušali tvornički izrađene fasete (keramičke ljuske) primijeniti za izradu džeket-krunica po metodi ljuske (Schalenkeramik).

Tek posljednjih desetljeća, pošto je dentalna keramička industrija uspjela pomoću pečenja u vakuumu (*Gatzka,* 1949) isporučiti tržištu mineralne zube, koji s obzirom na oblik, boju i prozirnost mogu zadovoljiti visoke zahtjeve, dobila je ta keramika stanovito značenje.

I za konstrukciju mosta keramičke su mase našle svoju primjenu. Iznenađuje da je već 1884. god. zubar *Parmely-Brown* pokazao konstrukciju mosta kostur kojega je od platin-iridijuma bio presvučen keramičkom masom. No keramički mostovi s platinskim kosturom, kao i čitavi porculanski mostovi, nisu se afirmirali, iako su dobro estetski izgledali. Ti su mostovi bili veoma skupi,

a popravci u slučaju loma praktički nemogući. Posve su ih istisnuli mostovi koji se sastoje od pojedinačnih džeket-krunica po sistemu napršnjaka, tj. cementiranih krunica na metalnoj jezgri. U posljednje je vrijeme pokušaj da se keramička masa *izravno napeče na metalni kostur* okrunjen uspjehom. Tu treba spomenuti američke tvrtke *Ney-Oro, Jelenco–Ceramco, Micro-Bond,* njemačke *Vita-Metall-Keramik, Biodent-Herador — keramika Vivodent, Wiron* i dr.

Ovaj kratki pregled o razvoju dentalne keramike neka oda priznanje onim zubarima koji su kao pioniri zubarske keramike postigli vidne rezultate, te postavili temelje današnjim dostignućima.

Žvačne sile i njihovo mjerenje

Prirodno je nastojanje suvremenih stomatoloških disciplina, pa tako i fiksne protetike, da pobliže upozna fenomene — žvačne sile i žvačni tlak. Analizirajući brojne dostupne podatke iz svjetske stručne literature, kojima smo pridodali vlastita ispitivanja, zaključujemo da je tim značajnim i praktično važnim fizičkim, odnosno biomehaničkim pojavama poklonjena relativno velika i svestrana pozornost, ali i to da, unatoč stečenim vrijednim spoznajama, na tom području nije još sve potpuno riješeno. Kao osobitu teškoću u istraživanjima treba uz ostalo istaknuti postojeću pojmovnu neusklađenost. Stoga je razumljiva i pojava uvijek novih studija i novih spoznaja, kao i naša želja da budućeg liječnika-stomatologa upoznamo u osnovi s dosadašnjim stupnjem razvoja praktički važnih znanja s tog područja, a prije svega da neke pojmove pokušamo postaviti na pravo mjesto.

Vrste, značenje i nastanak sila

(Opći pojmovi i definicije)

Žvačne sile su izraz, uvjet i mjerilo funkcionalnosti žvačnog sustava, a time i velikim dijelom uvjet pravilne probavne funkcije. *One su mjerljive i dostupne vrednovanju.*

Svako oštećenje ili oboljenje pojedinih dijelova žvačnog sustava (gubitak zuba, kvarenje, parodontopatije, malokluzije, loš zubni nadomjestak i dr.) prije svega se odražavaju na vrijednosti žvačnih sila, odnosno žvačnog tlaka. Umanjene vrijednosti žvačnih sila i tlaka imaju pak štetne učinke na opću funkciju i zdravstveno stanje cijelog sustava pa i organizma.

Žvačne sile fiziološki su promjenljive u intervalu od minimalnih do maksimalnih, a nefiziološki kao odraz patoloških promjena u žvačnom sustavu. Prije svega one su izraz snage i aktivnosti žvačnog mišićja, a ograničene kapacitetom periodontalnih membrana. Biološki kapacitet žvačnog mišićja redovito je mnogo veći od stvarno ispoljavanih žvačnih sila te dopušta prilično široku prilagodljivost, kao uostalom i sve druge strukture mastikatornog sistema (kost, periodont, zubi itd.). Drugim riječima, stvarno ispoljene sile uvijek su manje od tzv. potencijalnih mišićnih sila.

P o t e n c i j a l n e s i l e najveće su moguće sile koje žvačni mišići uopće mogu proizvesti. Ovise isključivo o snazi žvačnih mišića i individualno su promjenljive, što među ostalim ovisi o masi, duljini, smjeru, položaju hvatišta mišića te o dimenzijama i oblicima skeleta. Neki ih zovu i teorijska žvačna sila ili latentna mišićna sila.

F u n k c i j s k e ž v a č n e s i l e onaj su dio potencijalnih sila koje se praktički očituju u funkciji mastikacije. Razumije se da su prema tome i manje od biološkog kapaciteta žvačnog mišićja i potencijalnih sila. Fiziološki variraju u razmjerima između minimalnih i maksimalnih vrijednosti pod utjecajem brojnih činitelja, npr. tvrdoće i konzistencije zalogaja, osjetljivosti periodontalnih i sluzničnih propricepotora, zdravstvenog stanja i broja preostalih zuba u denticiji itd. Karakteristično su

individualno varijabilne, a osobito njihove maksimalne vrijednosti, koje su praktički vrlo zanimljive.

Iz vrijednosti funkcijskih sila, po pravilu da je tlak jednak sili podijeljenoj površinom na koju sila djeluje, može se izračunati vrijednost žvačnog tlaka, koji je za nas osobito značajna i zanimljiva veličina.

Vrednovanje uspjeha protetske terapije, izbor nadomjeska, vrste konstrukcije i izvedbenog materijala može se provesti procjenom ispoljene sile, odnosno intenzitetom mogućeg žvačnog tlaka.

Pokušaji mjerenja potencijalnih mišićnih sila dali su doduše informativno vrijedne rezultate, ali ne i praktički neposredno primjenljive. Međutim, mjerenje, odnosno poznavanje maksimalnih funkcijskih sila ima za praksu izravno značenje, posebno za rekonstruktivne stomatološke discipline.

Neki autori *(Uhlig)* poistovjećuju pojmove potencijalne mišićne sile i apsolutne vrijednosti žvačnih sila, zatim funkcijske sile ili mjerljive stvarno ispoljene vrijednosti žvačnih sila i relativne žvačne sile.

Potencijalna mišićna sila može se izračunati iz volumena ili presjeka žvačnih mišića, kako su to činili neki *(Fick, Gösi, Schumacher).*

Kod funkcijskih žvačnih sila, kako neki autori navode (Wustrov), može se razlikovati i nekoliko dodatnih pojmova. Tako je primijenjena žvačna sila naziv za sile kojima se obrađuje hrana u ustima. Fiziološki potrebna žvačna sila je svaka sila koja je potrebna da se usitni hrana i da se parodont održava funkcionalnim. Praktički moguća žvačna sila je maksimalna funkcijska sila koja se može neposredno mjeriti gnatodinamometrom i koja je protetski najzanimljivija.

Dok potencijalne sile mišića imaju pretežno teorijsku važnost, istodobno su i pretpostavka za praktički moguće, stvarne ili habitualne sile pojedinca. Vrijednosti potencijalnih sila, kao što je rečeno, mnogo su veće od ispoljenih praktički mjerljivih sila. To je i normalno, jer bi u protivnom, bez obzira na funkcijsku prilagodljivost potpornih struktura na opterećenje, došlo do težih i ireverzibilnih oštećenja potpornog aparata zuba nosača i alveolarnog grebena. U fiziološki zdravom žvačnom organu i dobrom vježbom praktički moguće sile mogu se razviti do mnogo većih vrijednosti nego što su habitualne koje se ispoljavaju mastikacijom, a mogu se mjeriti hotimičnim maksimalnim ispoljavanjem na mjerni instrument.

Fiziološki razmjer funkcijske aktivnosti mišićja i svih drugih struktura mjerilo je zdravlja stomatognatog sustava. Određena, individualno karakteristična, prosječna vrijednost sila uvjet je i rezultat fiziološkog razmjera funkcijske aktivnosti tog sustava. Tipična je za zdravu denticiju određene dobi i spola, što su pokazala mnogobrojna gnatodinamometrijska mjerenja. Na nju mogu utjecati žvačne i prehrambene navike pojedinca, populacijskih skupina pa i nacija. Tako je prosječna vrijednost žvačnih habitualnih i maksimalnih sila mjerena na prvom molaru Eskima, koji jedu ekstremno tvrdu hranu, značajno veća (1600 N po Jenkinsu) nego u Amerikanaca (500 N po *Brekhusu, Amstrongu* i *Simonu*).

Prema tome, ispoljene najveće vrijednosti funkcijskih žvačnih sila zaista se mogu smatrati indikatorom aktivnosti stomatognatog sustava, odnosno postojanja neke eventualne smetnje u funkciji.

Težnja je rekonstruktivnih disciplina da rehabilitacijom stanja žvačnog aparata i narušene funkcije postignu što veće vrijednosti funkcijskih sila, koje bi bile približno jednake takvim silama u zdravoj denticiji. Znači, mjerilo uspjeha jednog protetskog rada i njegove funkcionalnosti upravo je ostvarena veličina žvačne sile. Uz to je razumljivo nastojanje od davnine kao i recentno da se te veličine mjere, izraze numerički i da se vrednuju.

Podaci o najjačim žvačnim silama u pojedinim ustima imaju osim dijagnostičkog značenja i veliku važnost za plan protetske terapije, osobito za izbor vrste nadomjeska, njegova oblika i dimenzija te za pravilan izbor izvedbenog materijala.

Ispoljene najveće vrijednosti žvačnih sila mogu se mjeriti raznim gnatodinamometrijskim metodama: na pojedinom zubu ili na paru antagonista, na više zuba, kao i na cijelom zubnom nizu istodobno. Gnatodinamometrija je prema tome važna dijagnostička metoda za žvačno-funkcijsku analizu i realan doprinos preciziranju i racionalizaciji protetskih zahvata. No, na vrijednosti mjerenja može utjecati vrsta aparature, način mjerenja i dr. Zbog toga se rezultati mnogobrojnih autora međusobno razlikuju i međusobno su neusporedivi, a zbog još dodatnih činitelja (vidi kasnije) često su i istom metodom neponovljivi. Te spoznaje još posebno upućuju i na to da je iluzorno pokušavati registrirati apsolutne vrijednost sila, kao što su neki nastojali, i da se trebamo zadovoljavati relativnim vrijednostima, što je postojećim metodama stvarno dostupno, a za praktični rad već veliki napredak.

S druge strane, težnja za uporabom vrlo složenih, sve savršenijih, ekstremno osjetljivih i vrlo skupocjenih tehničkih naprava i aparatura za praktične svrhe gubi svoje značenje jer apsolutne vrijednosti i tog biološkog sistema, zbog utjecaja mnogih subjektivnih i objektivnih faktora na rezultat mjerenja, ionako nije moguće postići. Dobiveni rezultati pritom su i neponovljivi ili jedva ponovljivi, kao što su dokazali brojni autori. Složena aparatura je za klinički rad već sama po sebi praktički neprikladna, a njena povećana preciznost mnogo osjetljivije i značajnije registrira upravo i one razlike u mjerenju koje nastaju utjecajem vanjskih promjenljivih činitelja. Stoga se načelno zalažemo za jednostavnije, a dovoljno precizne mjerne konstrukcije i metode mjerenja.

Načela mjernih postupaka

Dinamometri su naprave za mjerenje sila. Jedinice za izražavanje veličine sile bile su donedavno među ostalim: pond (sila kojom masa od jednog grama pritišće na podlogu), kilopond i dr. Po najnovijoj konvenciji fizičara jedinica za izražavanje veličine sile jest 1 N (1 newton). Preračunato 1 kp (kilopond) je 9,81 N ili približno 10 N.

G n a t o d i n a m o m e t r i m a nazivaju se naprave za mjerenje međučeljusnih (intermaksilarnih) ili žvačnih sila. Po načinu mjerenja i po izvedbi mogu se zasnivati na raznim načelima.

Među najranije primjenjivane i najjednostavnije načine mjerenja žvačnih sila ubrajaju se metode zasnovane na m e h a n i č k i m o s n o v a m a. Tim se metodama mjeri sila kroz deformaciju zavojnice, opruge ili drugog prikladnog materijala u sastavu mjerne naprave. Iznos deformacije posredstvom prijenosnog mehanizma iskazuje se u pomaku kazaljke na baždarenoj ljestvici ili na mjernoj uri. Taj način mjerenja kao jednostavan zadržao se i do današnjeg vremena uz brojne složenije uređaje na drugim mjernim načelima, koji su kasnije ušli u primjenu.

H i d r a u l i č k i u r e đ a j i za mjerenje sile zasnivaju se na zatvorenom ili otvorenom sistemu. Zatvoreni, koji je prikladniji za mjerenja sila u ustima, u osnovi se sastoji od cilindra s klipom, učvršćenim pomoću zglobne veze s mjernim okvirom ili može biti samostalan. Cilindar je nadalje fleksibilnom cijevi spojen s uređajem za mjerenje tlaka (manometrom). Ti aparati najčešće rade s uljem kao prijenosnim medijem tlaka, a mogu raditi i s vodom ili zrakom, ali su tada mnogo osjetljiviji, osobito na promjene u mediju, čime se gubi na točnosti otčitavanja. Do grešaka pri mjerenju u njih može doći i zbog teškoća s brtvljenjem. Promjena tlaka može se mjeriti u granicama stlačivosti medija, pa i zato bolje odgovara

ulje ili uopće tekućina, jer je u njih stlačivost zanemariva.

Umjesto tlačenjem određenog medija, vrijednosti tlaka mogu se u otvorenim sistemima izračunati iz volumena tekućine koja isteče pri mjerenju.

Električki uređaji za mjerenje sila zasnivaju se na promjeni električnog otpora, rezonancije i induktivnosti. Češće se primjenjuju u suvremenijim mjerenjima žvačnih sila, a podrobnije su kao mjerne metode opisani u tehničkoj literaturi.

a) Elektrootporne mjerne vrpce (»strain gauge«) primjenjuju se danas u velikom broju instrumenata u stomatologiji. Izrađene su od plastične podloge, na kojoj je nalijepljena tanka folija, ili žica u obliku meandra ili rozete od konstantana ili izoelastika (slitina željeza ili nikla). Na proširenim krajevima meandra nalemljeni su žičani izvodi do električnog voda. Mjerenje se izvodi tako da se najprije traka nalijepi na vanjsku površinu ispitivanog elementa. Poznavanjem njegove dužine i mjerenjem linijskog izduženja pod utjecajem sile izračuna se jedinično izduženje. Izduženje se pretvara u promjenu električnog otpora mjerne trake. Mjerne elektrootporne trake vrlo je važno zaštititi od vlažnosti i utjecaja topline u ustima.

b) Metoda rezonancije zasniva se na promjeni titrajnog kruga koja uzrokuje promjenu napona. A to znači da djelovanjem žvačne sile na zagrizni mjerni rezonantni primač nastaje promjena mjernog napona, koja izaziva u električnom titrajnom krugu promjenu struje. Na taj način pojavljuje se i određena promjena rezonancije, koja se odražava pomakom kazaljke na mjernom instrumentu.

c) U tehnici mjerenja sila često se primjenjuje i fenomen induktivnosti. Očituje se u pojavi da se u zatvorenoj zavojnici stvara ili inducira napon ukoliko dolazi do promjene magnetskog toka. Praktički se to može ostvariti djelovanjem žvačne sile na zagrizni element u koji je ugrađena zavojnica. Pri tome se mijenja magnetski tok koji se očituje otklonom kazaljke na mjernom instrumentu.

Način mjerenja sila na osnovi piezoelektričkog efekta bitno se razlikuje od navedenih, jer je to jedini aktivni sistem za razliku od ostalih koji su pasivni. Zasniva se na promjenama u kristalnoj strukturi materijala pod utjecajem vanjskog opterećenja. Opterećujući anizotropne kvarcne (kremene) kristale u određenom pravcu, zbog nastale deformacije nastaje električna polarizacija, tj. javlja se električni naboj suprotnog predznaka. Polarizacija površine kristala je mjera očitovane sile. Postupak mjerenja svodi se na to da se ugrađeni kristal pri zagrizu posredstvom okvira deformira i nastaje piezoelektrički efekt. Dobiveni rezultati preračunavaju se u jedinice sile.

Od prije dva i pol desetljeća (*Osborne* 1954, *Matthews* i *Wain* 1956), počelo se, za određivanje naprezanja u zubnim nadomjescima odnosno za određivanje sila, primjenjivati među ostalim i metoda krhkih lakova. Krhke lakaste prevlake kao pokazatelji deformacija na površini istraživanog objekta upotrebljavaju se zato što se širenje i veličina pukotina lakastog sloja može dovesti u vezu s deformacijom površine na koju je lak premazan. Ako se, naime, površina proučavanog objekta premaže krhkim lakom (npr. mješavinom 50% kolofonija i 50% acetona), nastat će pukotine, najprije na mjestima najvećih deformacija. Proučavanjem početnih oblika pukotina i njihova daljeg umnožavanja koje nastaje s porastom opterećenja mogu se sasvim vizualno definirati područja približno istih veličina deformacija. Veličina deformacija određuje se uspoređivanjem sa širenjem pukotina na usporednom modelu. Taj se model izradi u obliku konzole poznatih dimenzija. Opterećivanjem modela i uspoređivanjem pukotina dajemo im brojčanu vrijednost. Metoda je prema tome kvalitativna, pa se deformacije i naprezanja određuju samo približno. Međutim, njena

je prednost što se na brz i jeftin način može kvalitativno utvrditi raspodjela naprezanja, kao i to da se može primijeniti na sve vrste materijala. Negativne strane metode su u tome što lakasti prekrivač mora biti jednako debeo, a to nije uvijek lako ostvariti, osobito kod mosnih konstrukcija. I lak je osjetljiv na vlažnost i na druge utjecaje okoline, pa tome treba obratiti posebnu pozornost.

Od ostalih mjernih postupaka u stručnoj literaturi spominju se mjerenja sile elektronskim uređajima i pomoću radio-prijemnika. Indirektno se podaci o žvačnim silama mogu dobiti fotoelasticimetrijski (koncentracije naprezanja), elektromiografski itd.

Povijesni pregled mjerenja sila

(Konstrukcije i metode)

Žvačne sile, odnosno žvačni tlak koji nastaje na površinama zuba i tvrdih zalogaja kao funkcija žvačnih sila, neposredno su odgovorni za pravilnu funkciju žvakanja. Potencijalna energija i snaga žvačnih mišića preko donje čeljusti kao jednokrake poluge pretvara se u funkcijske žvačne sile, koje se mogu mjeriti statički ili dinamički unutar ili izvan procesa mastifikacije. Mjerenjem funkcijskih sila dobivaju se podaci o stanju zdravlja i funkcijskih mogućnosti stomatognatog sustava. Stoga zanimanje za mjerenje žvačnih sila i žvačnog tlaka seže daleko u prošlost.

U stručnoj se literaturi nalazi veliki broj podataka o pokušajima mjerenja žvačnih sila. Ti su pokušaji činjeni na razne načine, s različitim užim ciljevima i s vrlo različitim postignutim rezultatima. Prvi koji je izvršio i objavio svoje pokuse mjerenja snage žvačnih mišića bio je krajem sedamnaestog stoljeća anatom *Borelli* (1691). Na kožnu petlju prebačenu preko područja kutnjaka donje čeljusti vješao je ispitanicima utege i dobio 250 kg kao najveću težinu koju osoba može podići s pomoću donje čeljusti. Iz te se vrijednosti mogu pretpostaviti relativno visoke vrijednosti sila i žvačnog tlaka.

Slične pokuse s manjim modifikacijama načinio je *Sauer* 1890. god., dakle dva stoljeća kasnije, međutim dobio je najveće vrijednosti težine od 100 kg koje, premda su mnogo niže nego prethodne, također potvrđuju veliku snagu žvačnog mišićja.

Općenito, kraj 19. i početak 20. stoljeća vrijeme je početka intenzivnijeg, različitijeg i svestranijeg istraživanja žvačnih sila i tlakova. No, jedva se može govoriti o praktički upotrebljivim rezultatima jer se međusobno prilično razlikuju (slike 391 i 392). Teško se mogu i uspoređivati zbog često nedefiniranosti uzorka i zbog neusklađenosti pojmova koji se odnose na mjerne sile.

To potiče mnoge dalje istraživače da primjenom različitih suvremenih metoda, načina i uređaja, najčešće vlastite konstrukcije, nastave ispitivati sile, tlakove i snage mišićja.

U prvo vrijeme mjerilo se samo napravama na mehaničkim principima. Uz

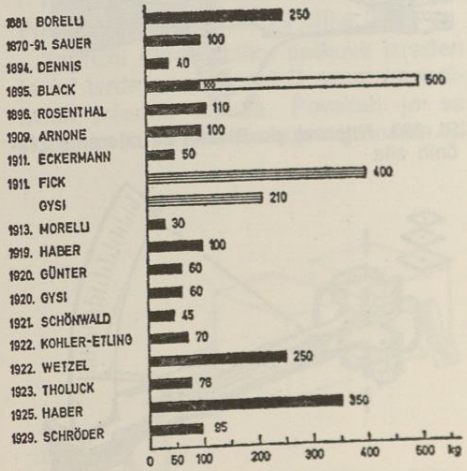

Sl. 391. Rezultati mjerenja raznih istraživača iz početka 20. stoljeća (po Uhligu)

Sl. 392. Pregled rezultata mjerenja žvačnih sila iz novijeg vremena izraženih u njutnima (po J. Živko)

Godina	Autori	Min.	Prosječno	Maks.	Mjesto mjerenja
1929.	Schröder, Janicki			750	cijeli zubni niz
1935.	Waugh		635	1500	—
1936.	Klaffenbach		682		molari
			539		premolari
			223		incizivi
1940.	Boos	58	272—295	599	cijeli zubni niz — muški
			113—136		cijeli zubni niz — ženske
1941.	Brekhus i suradnici		612		muški ispitanici
			358		ženski ispitanici
1953.	Skinner	110	780	1259	donji prvi molar
1953.	Anderson		30	100	donji prvi molar
1953.	Uhlig, Kraft	91		254	jedan par antagonista
1957.	Schreiber		120	150	prednji zubi
1965.	Körber		150		prednji zubi
1966.	Jenkins		454		molari
				1578	Eskimi
1968.	Martinko	80		400	donji očnjak
1968.	Paolini	224	848	1720	cijeli zubni niz
1969.	Linderholm, Wennstöm			1600	Eskimi
				500	prvi donji molar, Amerika
1972.	Garner, Kotwal		159	254	prednji zubi — svi
			176		prednji zubi — muški
			139		prednji zubi — ženske
1973.	Ringqvist	196	320	472	ženski ispitanici
			300		incizivi
			480		molari
1973. —79.	Atkinson, Ralph		196		prednji zubi — muški
			293		lateralni zubi — muški
			135		prednji zubi — ženske
			231		lateralni zubi — ženske
1975.	Ludwig			1100	zubi vezani udlagom

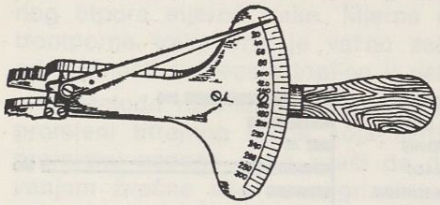

Sl. 393. Naprava po Blacku za mjerenje žvačnih sila

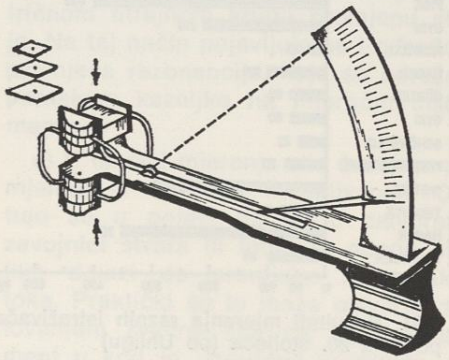

Sl. 394. Naprava po Haberu za mjerenje sila

ime *Blacka* (1895) opisana je prva takva jednostavna sprava (slika 393). Koristeći se u osnovi istim principom, naprave te vrste, ali suvremenije, primjenjuju se i danas u eksperimentalnim i praktičnim mjerenjima.

Mjerenja žvačnih sila po *Haberu* (1926) bila su dvadesetih godina 20. stoljeća vrlo zapažena. Za svoja ispitivanja konstruirao je Haber također svojevrsni gnatodinamometar na mehaničkim načelima (slika 394).

U to su vrijeme svoje konstrukcije opisali i objavili rezultate ispitivanja i brojni drugi autori (*Schröder, Klytman, Tissenbaum, Dietz* i dr.).

Boos je 1940. god. konstruirao svoj tip gnatodinamometra, tzv. »bimeter« za mjerenje žvačnog tlaka isključivo u bezubih ispitanika (slika 396).

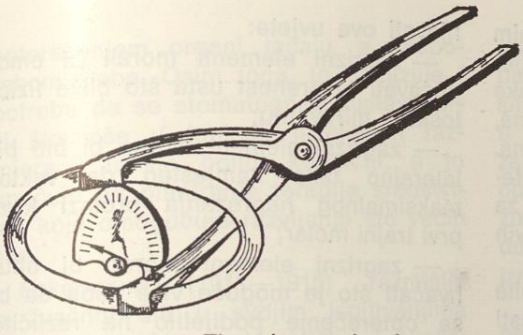

Sl. 395. Instrument Tissenbauma izrađen na temelju opruge

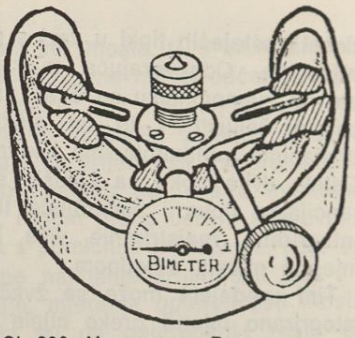

Sl. 396. Naprava po Boosu

Martinko je 1968. god. konstruirao napravu na mehaničkim osnovama da bi proveo niz ispitivanja mogućnosti i granica opteretivosti pojedinog zuba.

Mnogi autori konstruirali su aparate za mjerenje žvačnih sila primjenjujući osnove hidraulike (*Lancet* 1927, *Worner* 1939, *Brekhus* i suradnici 1941, *Kelly* 1975, *Losch, Schwander* i *Lickteig* i dr.).

Načela mjerenja žvačnih sila promjenom električnog otpora, rezonancije ili induktiviteta češće su zastupljena u novijim istraživanjima. Tako je *Friel* 1924. god. među prvim konstruirao nekoliko takvih dinamometara za mjerenje žvačnih sila u djece. *Kelly* i *Langheinz* 1943. god. također su izradili električki aparat, tzv. »vertigraf« za mjerenje žvačnih sila. Zatim *Howell* i *Manly* 1943. god. konstruiraju električni aparat na principu promjene induktiviteta i prilagođuju ga potrebama mjerenja sila različitih intenzitetnih područja.

Uhlig je 1953. god. mjerio žvačne sile s pomoću naprave na načelu mjerenja električne rezonancije.

Margolis i *Prakash* konstruirali su 1954. god. fotoelektrički miodinamograf za mjerenje sila oralnih mišića, ali i za registraciju žvačnih sila.

Eichner je 1957. god. svojim aparatom na principu promjene električnog otpora mjerio fiziološke vrijednosti žvačne sile kroz stanovito vrijeme mastikacije, i iz dobivenih podataka prije svega je izračunavao sumu svih žvačnih sila i prosječnu silu jednog žvačnog akta.

Schreiber je također 1957. god. konstruirao električni mjerni uređaj za sile, s čeličnim zagriznim elementom u obliku glazbene viljuške, na kojem su obostrano nalijepljene dvije elektrootporne mjerne trake. Taj instrument ocjenjuje *Körber* 1962. god. osobito prikladnim za rutinska klinička ispitivanja bezubih usta.

Zanimljiv je i električni aparat po *Körberu* (1962), koji omogućuje simultano snimanje žvačnih sila na pojedinom paru antagonista, grupama zuba i na cijelom zubnom nizu odjednom. Princip aparata prikazuje slika 397.

Zagrizni dio u obliku potkove izrađen je od tvrde gume i sadrži osam kapacitivnih mjernih mjesta. Povezan je sa sklopnim kućištem, na kojem je osam od

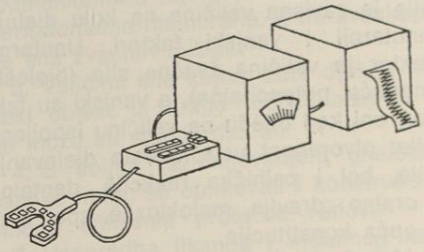

Sl. 397. Instrument za mjerenje sila po Körberu (shematski)

deset postojećih tipki u vezi s mjernim mjestima. Odgovarajuća mjerna mjesta na zubnom luku su četiri sa svake strane čeljusti, i to na sjekutićima, očnjacima, pretkutnjacima i kutnjacima. Ostale dvije tipke na kućištu su diferencijalna tipka i sumirajuća tipka za integrirano registriranje više ili svih mjernih mjesta odjednom.

Tim uređajem može se žvačna sila integrirano mjeriti preko cijele čeljusti kvazistatički — žvakanjem na zagrizni element — i statički — jednokratnim zagrizom do maksimalnog opterećenja. Mogu se obraditi i posebno rezultati samo odgovarajućih antagonista pri maksimalnom zagrizu. Nadalje, neprimjetno se od pacijenta mogu registrirati pojedina mjerna mjesta u toku mastikacije, a mogu se uspoređivati i vrijednosti žvačnog opterećenja inciziva na primjer s obzirom na molare.

Diferencijalnom tipkom uključuje se zagrizni dio kao diferencijalni kondenzator tlaka između lijeve i desne strane čeljusti. Tako se mogu mjeriti samo određena mjesta ili razlika opterećenja između svih mjernih mjesta obiju strana.

Ako je žvačno opterećenje obostrano jednako, mjerač pokazuje nulu. U protivnom kazaljka skreće na stranu većeg žvačnog tlaka, čime se saznaje i koja je strana trenutno radna. Körber navodi silu od 15 kg (150 N) koju su razvili prednji zubi, dok je intergrirana vrijednost svih mjernih mjesta izmjerena u iznosu od 200 kg (2 000 N).

Vrlo značajan doprinos upoznavanju, fenomena žvačnih sila i njihova mjerenja dao je *Paolini* 1968. god. Žvačna sila je zavisna veličina na koju djeluju unutarnji i vanjski faktori. Unutarnji faktor je veličina žvačne sile (biološki moguća, potencijalna), a vanjski su faktori oni koji utječu na veličinu ispoljene sile: otvorenost usta, mjesto djelovanja sile, bol i psihička reakcija, dentalno i oralno zdravlje, malokluzije, spol, dob i opća konstitucija.

Metoda testiranja najveće žvačne sile trebala bi, po njegovu mišljenju, ispunjavati ove uvjete:

— zagrizni elementi morali bi omogućavati otvorenost usta što bliže fiziološkom mirovanju;

— zagrizni element morao bi biti bilateralno tako namješten da vektor maksimalnog naprezanja prolazi kroz prvi trajni molar;

— zagrizni element morao bi obuhvaćati što je moguće više zuba da bi se opterećenje podijelilo na različite žvačne jedinice;

— zagrizni element morao bi zaštititi potporne strukture zuba da ne dođe do oštećenja ili ozljede pojedinog zuba;

— instrument bi morao osigurati stupanj točnosti mjerenja u rasponu od 0 do 400 funti (0 do 1800 N);

— rezultati mjerenja morali bi biti ponovljivi i konstantni, a instrument bi se morao lako baždariti i njime bi se moralo jednostavno rukovati;

— rad s instrumentom morao bi zadovoljavati i određene higijenske uvjete.

Linderholm i *Wennstrom* (1969) mjerili su vrijednost sila na prvim kutnjacima obiju strana čeljusti i na srednjim sjekutićima. Testiranje svakog ispitanika ponovljeno je tri puta i zabilježena je najveća vrijednost. Tu dobivenu vrijednost sile autori nazivaju tipičnom izmjerenom vrijednošću samo za uvjete ispitivanja. Inače, autori spadaju u onu grupu koja se slaže u činjenici da rezultati mnogih ispitivanja žvačnih sila nisu komparabilni jer su mjerenja izvršena različitim aparatima i pod različitim eksperimentalnim uvjetima. Uzimajući u obzir tu činjenicu, teško je analizirati prijašnja provedena ispitivanja o opterećenju zdravih ili oboljelih zuba.

Neki objavljeni rezultati pokazuju da nisu samo mišići podložni žvačnom treningu nego i periodontalna membrana i alveolarna kost. Tako je *Coolidge* već 1937. god. našao da je prosječna debljina periodontalne membrane zuba s velikom žvačnom silom oko 0,18 mm, za razliku od zuba bez antagonista, gdje iznosi prosječno 0,13 mm. To među ostalim potvrđuje činjenicu da uporabom pa i umjereno većim

opterećenjem organi jačaju, a neuporabom slabe. Osim toga, to dokazuje i potrebu da se stomatognati sustav održi što više u funkciji fizioloških razmjera i u što boljoj kondiciji, a to upućuje na planiranje terapije sredstvima koja omogućuju razvijanje što većih sila.

Eckermann (1911—1915) razmišlja o žvačnoj sili u svojim ispitivanjima gotovo sasvim matematički i kaže: »Žvačni tlak prenosi se donjom čeljusti koja funkcionira kao jednokraka poluga. Prema matematičkom pravilu o polugama tlak je veći što je krak manji.« Promatra mandibulu kao polugu, gdje je udaljenost centralnih sjekutića dvostruko veća nego udaljenost trećeg kutnjaka od kondila pa je, prema tom autoru, tlak na drugom donjem molaru 17/10 tlaka na incizima, a na prvom donjem molaru 15/10.

Schröder tvrdi da žvačni tlak raste doduše prema molarima, ali ne tako da bi se na temelju vrijednosti sile na incizivima mogle odrediti vrijednosti na molarima, kako je tvrdio Eckermann. Približno iste vrijednosti žvačnog tlaka kod svake otvorenosti usta autor objašnjava time da je ravnomjernost žvačnog tlaka prije svega uvjetovana napetošću mišića, koja raste sa širinom otvorenosti usta. Što je mišić napetiji, vrijednost žvačne sile je veća.

Klaffenbach je 1936. god. mjerio žvačne sile Blackovim instrumentom na molarima, premolarima i incizivima na uzorku od 1 000 ispitanika u dobi između 20 i 35 godina. Pri tome je dobivene rezultate uspoređivao s rezultatima drugih autora te sa silama izmjerenim u ustima ispitanika sa zubnim nadomjescima. Tako je došao do zaključaka, od kojih su mnogi zadržali svoju vrijednost do današnjeg vremena. Autor je veliku pozornost obratio usporedbama funkcionalnosti zubnih nadomjestaka. Na temelju svojih ispitivanja i sličnih ispitivanja *Tylmana* ističe da su značajno manje sile na strani čeljusti s postavljenim lateralnim mostom nego na drugoj strani bez mosta, tj. s intaktnim zubima. Slično tome nalazi općenito veće sile u ustima bez nadomjestaka nego u ustima s umjetnim zubima. Nadalje zaključuje da vrijednosti izmjerenih sila općenito opadaju od usta s intaktnim zubima, redom preko usta s mostovima do usta s pomičnim protezama, gdje su izmjerene najmanje vrijednosti sila.

Nadalje, mjerenja opteretivosti mosta pokazala su da opterećenje raste sa svakim novim članom. Na primjer, most s jednim međučlanom (molar) pokazuje mogućnost prihvata sile od 75 funti (340 N), a most na drugoj strani iste čeljusti s dva međučlana pokazuje mogućnost prihvata sile od 60 funti (272 N). To je nema sumnje, tvrdi autor, prirodni zakon osiguranja nosača protiv preopterećenja. Preopterećenje je čest uzrok neuspjeha nekog fiksnoprotetskog rada. Međutim, direktnim ispitivanjem, promatranjem i rendgenskom analizom ustanovljeno je da je za neuspjeh odgovornije djelovanje poluge i torzije nego sile iznad granice opteretivosti.

Stvarna žvačna sila koja se ustanovi gnatodinamometrom u neposrednoj je vezi s tlakom koji se očituje na periodontalnoj membrani. Reljef okluzijske površine tijela mosta i sidara također direktno utječe na veličinu ispoljenih žvačnih sila. Ako je okluzijska površina ravnija, otpornost silama mastikacije može se povećati i do 50‰ ili više.

Na osnovi svojih mjerenja i analiza Klaffenbach je zaključio slijedeće:

1. Nema apsolutno točnog postupka ili instrumenta za mjerenje žvačnih sila.
2. Sila koju ispoljavaju zubi na gnatodinamometru mjera je veličine otpora periodontalne membrane, a ne sveukupne sile žvačnih mišića.
3. Veličina sile kojom zubi djeluju na neki objekt ili hranu individualna je i ne može se standardizirati.
4. S boljim razumijevanjem gnatodinamike mogu se oblikovati i konstruirati mnogo efikasniji protetski radovi.
5. Usporedba fiksnog i mobilnog nadomjeska pokazuje da most omogućuje ispoljavanje mnogo većih sila.

6. Abnormalne sile, prije nego preopterećenje, razarajući su faktor protetski saniranog kratkog raspona.

7. Opterećenje nosača povećava se s dodatkom međučlana i tlak koji se ispoljuje na tijelu mosta relativno je smanjen zbog osjećaja neugodnosti ili boli pacijenta.

Prema Klaffenbachu na rasap rezultata mjerenja utječe slijedeće: vrsta gnatodinamometra i primijenjena tehnika; osjetljivost i kapacitet periodontalne membrane; individualni način žvakanja; uporište prednje ili distalno; struktura kosti; usko približavanje antagonista; patološki uvjeti i suradnja s pacijentom.

O'rourke (1940) izmjerio je najveće vrijednosti žvačne sile na prvom molaru i opadanje prema naprijed i natrag. Prema pisanju Paolinija, *O'rourke* je načinio jednu od najopširnijih studija o odnosu žvačne sile i boli, odnosno psihološkog faktora. Autor je 1949. god. pisao da je kapacitet potpornih tkiva odgovoran za toleranciju žvačnih sila. Uvjeren je da tolerancija potpornih tkiva široko varira u zdravom organizmu kao i u oralnim ili sistemskim bolestima, na što se mora misliti pri testiranju maksimalne žvačne sile.

»Svaka osoba ima u svojim mišićima mnogo više snage nego što je očituje u mastikaciji. Žvačna sila ekstremno se ispoljava samo u eksperimentalnim uvjetima i pod anestezijom, analgezijom ili u određenom emocionalnom stanju. U normalnim uvjetima to ekstremno ispoljavanje žvačne sile inhibirano je bolom ili strahom od boli i ozljede. Posebno ograničavajući činitelj su senzorni mehanizmi potpornih tkiva, osobito periodontalne membrane, i uznemirenost ili alarmna reakcija koja se temelji na prijašnjem lošem iskustvu.«

Isti autor smatra da pri ocjeni žvačne sile treba imati na umu i mentalno zdravlje ispitanika. A važna je i konstrukcija mjernog instrumenta. Ako se, na primjer, radi o elektronskom gnatodinamometru, autor smatra da bi osobe mogle očitovati prosječno 20% veću žvačnu silu nego ako se radi o grubljoj napravi.

Ledley (1955. i 1965) smatra da je za protetičara posebno važno razumijevanje sila koje djeluju na protetski rad u funkciji kao i sila koje se preko protetskog nadomjeska ispoljavaju na alveolarnom grebenu i potpornim strukturama. Fizička analiza tih sila i numeričko određivanje njihovih svojstava mogu poslužiti za ocjenu učinka različitih protetskih oblika i ocjenu standarda za minimalnu čvrstoću dentalnih materijala i konstrukcija. Ledley nadalje zaključuje da se svaki uspješan protetski nadomjestak mora oduprijeti ne samo silama mastikacije već mora i raspodijeliti te sile na način koji održava zdravim potporna tkiva.

Od svih funkcijskih sila najveće su žvačne sile. Veličina vertikalne komponente sile mjeri se gnatodinamometrom i na osnovi tih vrijednosti izračunavaju se reaktivne sile izazvane u oralnoj sluznici, kosti ili zubu nosaču. I kao treće mogu se saznati i naprezanja i deformacije izazvane u materijalu pod žvačnim opterećenjem.

Häupl (1961), oslanjajući se na podatke drugih autora o prilagodljivosti potpornog aparata velikim opterećenjima, navodi kako je za protetiku vrlo važno znati da gingivno opterećujući protetski nadomjestak djeluje samo sa $^1/_4$ do $^1/_3$ prirodnog žvačnog tlaka (Black, Head, Schröder). Isto tako je poznato da svježe cementiran most nije odmah posve sposoban za mastikaciju. On postaje funkcijski punovrijedan tek kad se parodont hipertrofijom prilagodi novom opterećenju. S druge strane, oboljenje parodonta i resecirani korijen zuba smanjuju mogućnost razvijanja većih vrijednosti zvačhog tlaka.

Schwickerath (1964) je mjerio opteretivost različitih mosnih konstrukcija u funkciji, tj. najvećom ispoljenom žvačnom silom. Naime, potporni aparat zuba različito reagira na podražaje uvjetovane protetskim nadomjeskom. Kod tzv. krutih konstrukcija, kao što su mo-

sne, mogu nastati i nefiziološka opterećenja. U pojedinim slučajevima može doći do rasklimavanja zuba nosača i do razgradnje kosti. I progib mosta, koji ovisi o razmaku nosača i o samoj konstrukciji, može djelovati smanjenom funkcijom. Rezultati mjerenja pokazali su da konstrukcija tijela mosta odlučujuće utječe na mogućnost opterećivanja. Učinak konstrukcije utvrđuje se iz oblika i primijenjenog materijala, odnosno kombinacija materijala. Utvrđeno je također da konstrukcije koje nisu krute djeluju smanjenom funkcijom.

Jenkins (1966), baveći se faktorima koji utječu na ispoljavanje zvačnih sila, piše da žvačne sile u atleta nisu ništa veće nego u drugih konstitucija, unatoč općoj superiornosti njihovih mišića i njihovoj neuromuskularnoj kontroli. On misli da sile koje se ispoljavaju svakodnevnom mastikacijom u prosjeku čine $^1/_3$ mogućih maksimalnih sila.

Na prvim molarima očituje se najveća sila (oko 100 funti ili oko 450 N), na drugim molarima neznatno manja, a premolari i incizivi razvijaju samo $^1/_3$ veličine sile na molarima.

Razliku u vrijednosti žvačnih sila među ispitanicima autor objašnjava anatomskim razlikama, kao što je npr. duljina mandibule. Prosječne vrijednosti žvačnih sila veće su u muškaraca nego u žena; žene ispoljavaju samo $^2/_3$ vrijednosti žvačnih sila muškaraca na molarima, dok se na incizivima i kaninima registriraju gotovo jednake vrjednosti u oba spola.

Jenkins se slaže da vježbanje također utječe na porast vrijednosti žvačnih sila (Brekhus, Worner, Anderson). Drugi dokaz za važnost vježbe dobiven je promatranjem osoba koje žvaču samo na jednoj strani čeljusti, i na toj strani ispoljavaju gotovo dvostruko veće vrijednosti sila nego na suprotnoj strani zubnog niza.

Zanimljiva su i mjerenja žvačnih sila na molarima muškog dijela eskimske populacije koja je živjela na ekstremno žilavoj hrani. Izmjerene su vrijednosti od kojih 300 funti (oko 1360 N), a maksimalno 348 funti (1578 N). U žena su vrijednosti bile neznatno niže. Ne mora se bezuvjetno prihvatiti mišljenje da je takav snažni žvačni aparat posljedica tvrde hrane i jednako je moguće, po mišljenju Jenkinsa, da rasno nasljeđe snažnih čeljusti dopušta takvu prehranu. Osim toga postoji i velika vjerojatnost da su tako visoke vrijednosti žvačnih sila posljedica nestručnog rukovanja mjernim uređajem, tvrdi autor.

Ipak u diferencijaciji žvačnih sila dva činitelja prevladavaju. To su jakost žvačnih mišića i osjetljivost periodontalne membrane na bol.

Po Jenkinsu su *Lund* i *Lamare* 1920. god. pokazali da se nakon anestezije može očitovati 60% veća vrijednost žvačne sile od normalne. Ti su autori objašnjavali to impulsima iz periodontalnih receptora koji mogu doseći i razinu moždane kore. Kad zatvaramo usta, impulsi dolazi u kortekst, nadvladaju korijensku inhibiciju motoneurona za zatvaranje usta. Iznenadna stimulacija tih receptora (kao što bi neočekivano izazvao tvrdi predmet) mogla bi, međutim, poticati korijensku regiju i uzrokovati refleks otvaranja usta prije nego što refleks zatvaranja usta dođe do moždane kore.

Objašnjavajući učinak i ulogu mobilnog protetskog nadomjeska, Jenkins navodi da se protezom ispoljava svega $^1/_3$ vrijednosti žvačnih sila u normalnoj denticiji. To znači da se proteze, možda i podsvjesno, moraju selekcionirati u prehrani, jer su sile potrebne da se sažvače normalna hrana ponekad mnogo veće nego što su žvačne sile koje se ispoljavaju protezom.

Pojedini zubi periodontalno oboljeli, nevitalni ili izvan okluzije nisu sposobni podnijeti normalno žvačno opterećenje. Dobra oralna higijena i sanirani zubi čini se da potpomažu ispoljavanju žvačnih sila. Upravo gnatodinamometar može poslužiti kao dijagnostičko sredstvo nekih od tih uvjeta, a i reakcije na terapiju.

Molin (1972) je, uspoređujući vrijednosti okomitih i vodoravnih sila u istoj ispitnoj skupini, zaključio da su okomite

sile mnogo veće od vodoravnih koje iznose svega $^1/_{10}$ okomitih sila.

El-Ebrashi, Craig i *Peyton* (1970) fotoelasticimetrijski su ispitivali utjecaj oblika mosne konstrukcije na naprezanja u mostu prikazujući na taj način najslabija mjesta kao i prednosti simetričnog fiksnog nadomjeska pred krilnim mostom.

Lindqvist i *Ringqvist* (1973) testirali su djecu s bruksizmom i istodobno kontrolnu grupu da bi ustanovili postoji li ovisnost između stupnja abrazije i veličine žvačne sile. Pri bruksizmu je povećana aktivnost žvačnog mišićja. Autori citiraju *Friela, Wornera, Brekhusa, Yurkstasa* i *Ahligrena,* koji su pokazali da žvačna sila raste žvačnim treningom i hipertrofijom masetera, što pokazuje da su hipertrofija i bruksizam u međusobnoj vezi.

Lindqvist i *Rinqqvist* zaključuju da pojačana žvačna aktivnost može utjecati na žvačnu silu kao i žvačne vježbe. Prema *Ramfjordu* i *Ashu* (1971) parodont kod bruksista vjerojatno ima reduciranu osjetljivost na dodir te zajedno s povećanom mišićnom aktivnošću utječe i na produkciju većih vrijednosti žvačnih sila. Na isti način stupanj abrazije i mjesto bruksofaseta može poslužiti kao pokazatelj frekvencije bruksizma ili stupnja žvačne sile koja se očituje stiskanjem zuba.

Fischer, Godfrey i *Stephens* (1976) na životinjama (svinjama) ispitivali su mjernim trakama sile žvakanja i kao rezultat su dobili da su sile na molarima 50—60 % veće nego na inicizivima.

Atkinson (1976) je radio-prijenosnikom ugrađenim u protetski nadomjestak registrirao kretanje mandibule i razvoj sila pri interkuspidaciji. Navodi da u reakciji na žvačne sile postoje tri glavna izvora senzornih signala: periodontalni receptori za tlak, mišićna vretena žvačnih mišića masetera, temporalisa i pterigoidnih mišića te *Golgijev* tetivni aparat.

Dauton (1977), ispitujući na mačkama i štakorima, navodi da su mjerenja, obavljena prije i poslije akutne periferne blokade, pokazala da su periodontalni receptori glavni izvor signala koji sudjeluju u diferencijaciji žvačnih sila.

Nyquist i *Öwall* (1968) te *Kelsey, Reid* i *Koplowitz* (1976) mjerili su sile pomoću kvarc-kristal dinamometra registrirajući piezoelektrički efekt.

Osim spomenutih na tom su se području obreli i brojni drugi autori, s većim ili manjim uspjehom u pokušajima da pridonesu svoj udio u razjašnjavanju tih zanimljivih pojava, ali svrha i ograničen prostor ne dopuštaju da se svi navode.

Utjecaji na veličinu ispoljene sile i teškoće u mjerenju

Funkcijske žvačne sile fiziološki su promjenljive veličine čak i u sferi njihovih najviših vrijednosti. Te najviše vrijednosti su nestalne i do stanovite mjere promjenljive i u jedne te iste osobe ovisne o raznim faktorima. Razlike u maksimalnim mjernim vrijednostima ispoljene žvačne sile, razumije se, postoje i u različitih osoba, pa su predmetom gnatodinamometrijskih mjerenja, koja su međutim ometana prethodno spomenutom pojavom. Zbog toga velik broj provedenih eksperimentalnih mjerenja sila i tlakova u ustima, od mnogobrojnih istraživača diljem svijeta, nije dao istovjetne rezultate, a izvještaje o postignutim »apsolutnim« vrijednostima treba uzeti s rezervom. Upravo karakteristična različnost rezultata, izuzev nekih, u cijelosti potvrđuje složenost i promjenljivost pojave (vidi slike 391 i 392). Tome u stanovitoj mjeri pridonosi i svaki put druga primjenjivana metoda mjerenja. Naime, često nezadovoljni prethodno primijenjenim metodama i tuđim rezultatima mjerenja mnogi su nastojali svojom modifikacijom uređaja dati osobni doprinos i postići bolje rezultate mjerenja. Pri tome se i u interesu originalnosti vlastitog pristupa nerijetko mijenjao i pobliži cilj istraživanja. Ta je pojava još više pridonijela različitosti rezultata i zamaglila stvari, jer su neki mjerili npr.

potencijalne mišićne sile, drugi funkcijske žvačne sile, treći okluzijske sile itd., pa je nastala i stanovita terminološka neujednačenost. Nadalje, jednom su se tražile apsolutne, drugi put relativne pa prosječne vrijednosti na pojedinom zubu, na više zuba ili na svim zubima odjednom, u uvjetima sa zdravim zubima i potpunim zubnim nizom, djelomičnom bezubošću, prisutnim patološkim promjenama, različitim protetskim nadomjescima, na prednjim, na stražnjim zubima, u djece, odraslih, žena, muškaraca itd.

No, odgovor zašto ni jedna tehnika mjerenja sila, unatoč velikom stručnom zanimanju i stvarnim dijagnostičkim potrebama, nije ni do danas univerzalno prihvaćena, ne nalazi se samo u spomenutim nego i u drugim uzrocima. Na to upućuje ne samo različitost rezultata raznih autora, nego i promjenljivost dobivenih rezultata istih istraživača istom metodom rada u traženju odgovora na isti postavljeni cilj.

Glavni je uzrok toj pojavi, po našem mišljenju kao što je uvodno rečeno, u velikoj promjenljivosti ispoljavanja sila, pa čak i njihovih »maksimalnih vrijednosti« koje se najčešće mjere, a koje pri uzastopnim mjerenjima u istim uvjetima daju donekle različite rezultate. Zbog toga su mnogi obavljali po nekoliko uzastopnih mjerenja istog slučaja, a bilježili samo najveće ili prosječno dobivene vrijednosti. Već ta pojava dokazuje da ni od jedne postojeće metode mjerenja sila ne treba očekivati apsolutne rezultate već samo relativne, koji su međutim za praktične dijagnostičke kliničke svrhe i dovoljni, ali sa znanstvenog gledišta utječu na pojavu neusporedivosti pa i neponovljivosti rezultata.

Uzrok velikoj promjenljivosti najviših vrijednosti ispoljenih žvačnih sila prvenstveno je u individualnom fiziološkom mehanizmu njihova nastajanja i regulacije (kapacitet žvačnog mišićja, konfiguracija i struktura ličnog kostura, osjetljivost periodontalnih i služničnih receptora), koji se ne može usporediti ni sa kakvim tehničkim automatom. To istodobno znači da se ni najsavršenijim tehničkim uređajima ne može očekivati mogućnost registriranja zaista apsolutnih vrijednosti.

Na varijabilnost ispoljenih i mjernih vrijednosti utječu uz navedene i mnogi dodatni činitelji. Svrstati se mogu u tri skupine vezane: na ispitanika, na lokalni status i na mjerni postupak.

Uvjeti koji se odnose na ispitanika

U tu se skupinu ubrajaju spol, dob, prehrambene i žvačne navike pojedinca i čitavih populacijskih skupina.

U pogledu spola postoje izrazite razlike koje su višestruko dokazane na velikim grupama ispitanika. Naša se istraživanja u tom pogledu podudaraju s rezultatima drugih autora. Žene općenito ispoljavaju slabije žvačne sile u svim predjelima zubnog niza nego muškarci, što međutim nema naročitog praktičnog značenja u individualnim procjenama, čak ima i obratnih slučajeva. Uočene razlike pripisuju se fiziološkim razlozima. *Halkimo* i *Carlsson* našli su da muškarci i s protezama jače grizu nego žene s protezama.

U pogledu dobi do sada provedena istraživanja upućuju na to da žvačne sile rastu u djeteta od sedme do šesnaeste godine, a u odraslih najjače su u razdoblju od 20 do 40 godina života. Ti podaci također vrijede samo općenito na velikim skupinama ispitanika.

Žvačne navike pojedinca s obzirom na način i vrstu prehrane kao i na razlike u temperamentu, dinamičnosti ili tromosti, mogu utjecati na razlike u ispoljavanju maksimalnih žvačnih sila i u zdravim ustima bez patoloških promjena ili nedostatka zuba. U tom smislu opisani su i utjecaji prehrambenih navika čitavih populacija. Tako Jenkins navodi mnogo veće izmjerene vrijednosti žvačnih sila u Eskima (oko 1600 N), koji uglavnom upotrebljavaju ekstremno žilavu hranu, za razliku od američke populacije (oko 500 N), koja se hrani drukčije i mekšom hranom.

Utjecaj uvježbanosti (trening) žvačnog mišićja na veličinu ispoljene maksimalne žvačne sile dokazali su još 1941. god. Brekhus i dr. Naime, sistematskom vježbom žvačnog mišićja grizenjem parafina ili slično može se za nekoliko dana ustanoviti povećanje najviših vrijednosti žvačnih sila, koje nekoliko dana nakon prestanka vježbanja ponovno padnu na uobičajene vrijednosti. No, nisu samo mišići podložni vježbi nego i periodontalna membrana i alveolarna kost, što su neki autori i dokazivali (Linderholm i Wennstrom).

Uvjeti koji se odnose na lokalni status

Na različitim mjestima zubnog niza žvačne sile različito su jake. One rastu od sprijeda prema natrag i najjače su u području žvačnog centra. Po nekim autorima *(Carlsson)* žvačne sile na sjekutićima iznose svega $^1/_3$ do $^1/_4$ sila u području kutnjaka. Prema našim nalazima te razlike također postoje, ali su manje.

U osoba koje grizu u području sjekutića »zub na zub« i što im je jači međusobni dodir incizalnih bridova jače su i sile nego u osoba s normalnim pregrizom. Suprotno tome, mnogi autori tvrde da ortodontski pacijenti, koji imaju prirođeni duboki zagriz, ispoljavaju velike žvačne sile *(Garner, Kotwal)*. Velike vrijednosti žvačnih sila najčešće su i uzrok recidivu dubokog zagriza.

Vitalnost, odnosno nevitalnost zuba može utjecati na veličinu ispoljene žvačne sile. *Schreiber* je 1957. god. našao veću silu na donjem nevitalnom drugom premolaru (240 N) nego na vitalnom donjem molaru (180 N), što smatra i zanimljivim za planiranje fiksnoprotetskog nadomjeska.

Patološke promjene, osobito akutne i subakutne, na zubu i na njegovim potpornim strukturama utječu na smanjenje žvačnih sila. Tako utječe i nedostatak zuba te operativno ili traumatsko smanjenje korijena i periodontalne membrane.

Suprotno tome, kod zuba koji se prije mjerenja povežu udlagom povećavaju se žvačne sile.

Kao što su neki eksperimenti pokazali, sile se mogu povećati na zubima pod lokalnom anestezijom, što govori u prilog važnosti receptora u periodontalnoj membrani. Naime, senzorički elementi periodonta u slučaju preopterećenja reagiraju bolom i automatski utječu na smanjenje mišićne aktivnosti. Senzorički elementi sluznice također reagiraju na pritisak, ali mnogo prije nego proprioceptori periodonta, i zato sluznica općenito dopušta mnogo manje opterećenje, što utječe i na mjerne rezultate. *Kelly* je 1975. god. pokazao da je žvačna sposobnost s totalnom protezom za $^1/_6$ manja nego s prirodnim zubima, znači, žvačne se sile zbog proteze umanjuju za oko 15 % od mogućeg iznosa u prirodnim uvjetima. Ali taj se postotak mijenja u ovisnosti o spolu, općem zdravstvenom stanju, adaptaciji protezne baze, suradnji pacijenta, psihičkom stanju itd. Prema mišljenju *Atkinsona* i *Ralpha* (1973) u početku je u pacijenata s totalnim protezama žvačna sila ograničena strahom. Nakon nekoliko mjeseci do druge godine sile mogu bili u porastu dok ne dosegnu stalne vrijednosti koje, po mišljenju tih autora, ne moraju biti manje od sila u normalnoj denticiji. Tvrde, nadalje, da se adekvatna sila u bezubih pacijenata razvije i kad nedostaju periodontalne membrane ako su proteze dobro izrađene.

Za razliku od tih autora, neki drugi stariji autori (*Black, Head, Schröder, Häupl* i dr.) navode da zubni nadomjestak s gingivnim opterećenjem omogućuje $^1/_4$ do $^1/_3$ vrijednosti prirodnog žvačnog tlaka. Mnogo je bolja dentalno poduprta proteza. Fiksni most, prema njima, omogućuje da se žvače gotovo normalnim žvačnim tlakom, ako je funkcionalno prilagođen potpornim tkivima.

Uvjeti koji se odnose na mjerni postupak

Osjetljivost, odnosno ekstremna preciznost mjernog instrumenta, koja obično ide ukorak s njegovom povećanom složenošću, nije presudno značajna za dobivanje praktički upotrebljive informacije o silama. Rezultati koji su ionako, pod utjecajem svih do sada nabrojenih činitelja, promjenljive i tek relativne veličine, mogu se postići i manje osjetljivim uređajima.

Međutim, uvjeti mjerenja mogu imati određenu ulogu za kvalitetu rezultata, osobito ako se njima žele praviti neke usporedbe s rezultatima drugih autora. Među uvjetima mjerenja koje treba uzeti u obzir ističu se u prvom redu: utjecaj otvorenosti usta pri mjerenju, materijal od kojeg su izrađeni zagrizni elementi uređaja, utjecaj ispitivača i raspoloženje pacijenta prema postupku mjerenja.

U pogledu utjecaja otvorenosti usta pri mjerenju mišljenja su podijeljena. Tako *Schröder* još 1825. god. izražava mišljenje da su vrijednosti žvačnih sila jednake pri svim rasponima otvorenosti usta i da postoji vjerojatnost da se u trenutku mjerenja razviju približno podjednake maksimalne sile u rasponu od položaja centralne okluzije do kojih 1,5 do 2 cm iznad toga. Kasnije je *Boos* (1940) svojim dinamometrom došao do rezultata prema kojima svatko ima karakterističnu međučeljusnu udaljenost kod koje je žvačna sila najveća. Smatrao je da se taj fenomen može primijeniti kao osnova za određivanje vertikalnih odnosa u planiranju osobito totalnih proteza. Pokušaji drugih autora da se ta pretpostavka i metoda verificiraju nisu dali pozitivne rezultate, prema tome nisu se uspjele ni potvrditi te ideje. Ipak *Howel* i *Manly* (1943) navode da se maksimalne vrijednosti sila postižu u trenutku maksimalne interkuspidacije, stoga bi oralni dio mjernog instrumenta trebao biti svega nekoliko milimetara tanak. Da su sile najveće u trenutku maksimalne interkuspidacije, ističe i *Anderson* 1953. god. Međutim, *Eichner* 1957. god. tvrdi da se unatoč nužnoj otvorenosti usta zbog visine zagriznih elemenata kojima se sila mjeri mogu dobiti komparativni rezultati. Smatramo kao i Eichner da su komparativni rezultati mogući ako se mjerenja obavljaju pod istim uvjetima jednake visine zagriznih elemenata, a razlike se mogu pokazati pri mjerenju napravama s različitim visinama zagriznih elemenata. *Schröder* navodi da su približno iste vrijednosti žvačnog tlaka pri svakoj otvorenosti usta i objašnjava to time da je »ravnomjernost žvačnog tlaka prvenstveno uzrokovana napetošću mišića koja raste sa širinom otvorenosti usta. *Keiner* se bavio istim problemom i slikovito prikazao ovisnost veličine žvačne sile o širini otvorenosti usta.

Materijal za izradu zagriznih elemenata mjerne naprave testirao je *Martinko* 1968. god. i ustanovio da se najmanje žvačne sile postižu zagrizom u metal. Više nego dvaput veće sile postižu se zagrizom u plastični materijal (akrilat), a najveće na gumenoj podlozi.

Utjecaj ispitivača može također biti važan pri registriranju žvačnih sila, pa različiti ispitivači sa svojim većim ili manjim sugestivnim djelovanjem mogu u istih ispitanika postizati donekle različite mjerne vrijednosti.

Konačno i psihičko stanje pacijenta, njegovo raspoloženje, prijašnja loša iskustva ili strah od mjerenja i nepoznatog mogu utjecati na rezultat mjerenja.

Postoje osim svega navedenog i drugi mogući, a manje važni utjecaji, no i to što je do sada rečeno dovoljno potvrđuje teškoće u postizanju ponovljivosti rezultata čak i vrlo savršenim uređajima, kao i to da o apsolutnim vrijednostima sila nije uopće moguće govoriti. To međutim ne treba da obeshrabruje. U svakom slučaju maksimalne funkcijske žvačne sile, makar i njihove relativne vrijednosti, od velikog su praktičkog interesa, mjerljive su različitim tipovima gnatodinamometara, a dobiveni rezultati neposredno primjenjivi u kliničkoj dijagnostici i protetskoj terapiji.

Naša naprava, način mjerenja i mogućnosti

Za razliku od mnogih drugih mjernih uređaja i metoda mjerenja sila, dinamometri na mehaničkim osnovama su najjednostavniji, neposredno daju dovoljno točne orijentacijske rezultate, ekonomični su i primjenjuju se jednostavno.

Takva je i konstrukcija našeg mehaničkog gnatodinamometra (slike 398, 399, 400, 401 i 402), izrađenog prvenstveno za kliničke fiksnoprotetske potrebe. Kao dijagnostičko pomagalo on može zadovoljiti osnovne zahtjeve struke u planira-



Sl. 398. Fotografija našeg gnatodinamometra

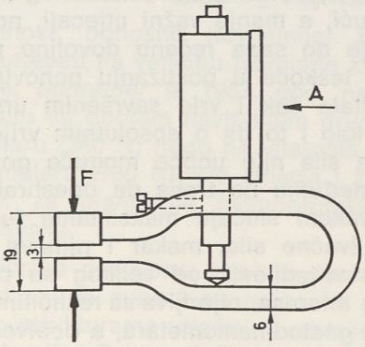

Sl. 399. Skica (shematski prikaz) našeg gnatodinamometra

Sl. 400. Mjerenje sila u području prednjih zuba

Sl. 401. Mjerenje sila bočno lijevo

Sl. 402. Mjerenje sila bočno desno

nju velikog broja krunica i mostova te u vrednovanju funkcijskog uspjeha fiksnog zubnog nadomjestka *(J. Živko).* U fazi prije terapije daje podatke o najvećim mogućim funkcijskim silama te usmjerava izbor odgovarajućeg materijala, vrstu i dimenzioniranje konstrukcije. Nakon primjene nadomjeska ponovno mjerenje sila pokazuje stupanj uspjeha.

Taj gnatodinamometar sastoji se od glavnih dijelova: čeličnog elastičnog mjernog okvira u obliku modificirane glazbene viljuške sa zagriznim elementima obloženim tvrdom gumom i mjerne ure čija kazaljka pokazuje ispoljenu silu. Zagrizni dio dimenzioniran je tako da se istodobno može izmjeriti najveće moguće opterećenje dvaju ili nekoliko zuba budućih nosača na kraćem razmaku, a može se i na pojedinačnom zubu uz isključenje susjednih. U ispitivanju funkcijskog uspjeha mosnih konstrukcija, s obzirom na njihovu krutost, može korisno poslužiti i za mostove većih raspona uz povećanje broja mjernih mjesta.

Tim se instrumentom mjere vertikalne funkcijske sile jer su one najjače i najzanimljivije za mogućnost opterećenja zuba, a ispoljavaju se čvrstim hotimičnim ugrizom ispitanika na zagrizne elemente mjernog instrumenta.

Pojedine okluzijske sile nije moguće mjeriti, tom napravom jer ne dopuštaju dimenzije njenih zagriznih elemenata. To su, naime, one sile koje nastaju iz »snopa« funkcijskih sila, čijim lomom i promjenom smjera na kvržicama i udubinama okluzijskih ploha dobivaju različite intenzitete i pravce, od kojih poneki može katkad imati i traumatogeni učinak na parodont. No, to su pitanja koja se rješavaju u okvirima okluzijske problematike, a manje u okvirima statike i dimenzioniranja same konstrukcije.

Neki autori (*Linderholm* i *Wennstrom,* 1969) nazivaju izmjerene vrijednosti žvačnih sila tipičnim samo za uvjete mjerenja, jer je žvačna sila između ostalog izložena utjecaju objekta među zubima, njegovoj tvrdoći, veličini, težini i dr. S tim se slažemo i vrijednost svih vrsta gnatodinamometrijskih mjerenja općenito smatramo do izvjesne mjere ograničenim, jer fiziologija žvakanja sa svojim oscilacijama u ispoljavanju ne samo funkcijskih nego i izvanfunkcijskih sila u različitim životnim situacijama pojedinca u cijelosti je nepredvidiva i teško ju je na bilo koji način, bilo kakvim tehničkim uređajima kvantificirati. Međutim, ipak najveće žvačne sile izmjerene gnatodinamometrom odraz su tolerancije potpornog tkiva prema tlaku, pored toga što odražavaju snagu žvačnih mišića i drugih faktora (*G. Carlsson,* 1974). Granica opteretivosti zdravog zuba, regulirana receptorima za bol u periodontalnoj membrani, u normalnim uvjetima približno odgovara veličini najveće ispoljene žvačne sile pri gnatodinamometrijskim mjerenjima.

Razni autori dobivali su različite, ali progresivne prosječne vrijednosti sila (tlaka) na pojedine zube od inciziva prema distalno, s općenito najvećim silama

u području žvačnog centra. Dosadašnja orijentacijska mjerenja žvačnih sila našim instrumentom na miješanom uzorku i na ciljanim uzorcima pokazala su prosječne vrijednosti navedene na slikama 403, 404 i 405. No, te prosječne vrijednosti, kao i vrijednosti drugih autora bez obzira na njihovu veću ili manju točnost, imaju samo orijentacijsko značenje. *Za praksu i planiranje zubnog nadomjeska mnogo veće i pravo značenje imaju upravo individualno izmjerene najveće vrijednosti sila, koje mogu znatno odstupati od prosječnih.*

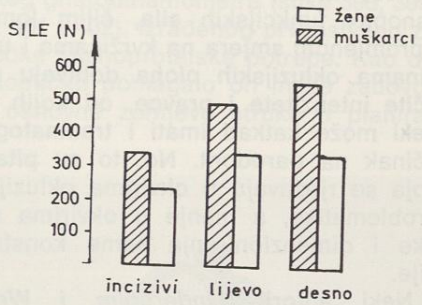

Sl. 403. Prosječne vrijednosti najvećih žvačnih sila izmjerene našim instrumentom izražene u njutnima na miješanom uzorku preko 300 ispitanika bez i sa raznim nadomjescima

Pri izradi kvalitetnog protetskog nadomjeska s gledišta funkcije treba težiti da se postigne maksimalna mogućnost razvijanja funkcijskih sila fizioloških razmjera, poštujući granice opteretivosti nosača, odnosno bez opasnosti da se ta granica prijeđe i nosači preopterete. U tom pogledu postoje u organizmu pod fiziološkim uvjetima neke rezerve koje neuromuskularni mehanizmi gotovo nikad ne aktiviraju. Tako su potencijalne latentne sile uvijek u suvišku s obzirom na ispoljene funkcijske sile i praktički nikad, ni u optimalnim uvjetima mogućnosti opterećenja struktura žvačnog sustava, ne ispoljavaju se u punom iznosu. Rezerve također postoje u mogućnostima prihvata opterećenja zuba i parodonta po biološkim zakonitostima koje vrijede i za druge organe (»opće pravilo dvostrukog opterećenja«).

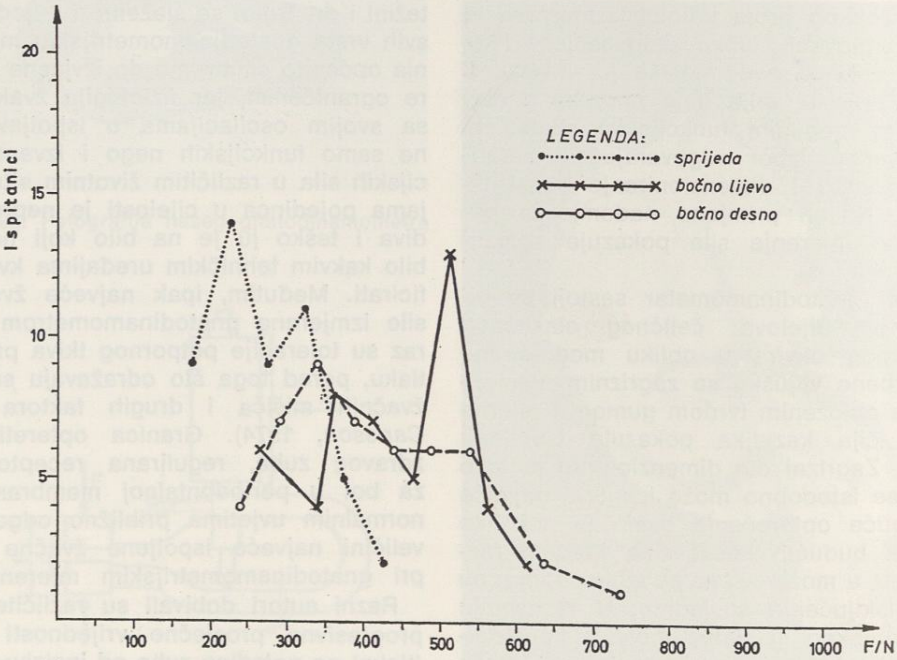

Sl. 404. Dijagram razdiobe očitovanih najvećih žvačnih sila na uzorku 50 ženskih ispitanika s potpunim zubnim nizom u dobi od 18 do 25 godina.

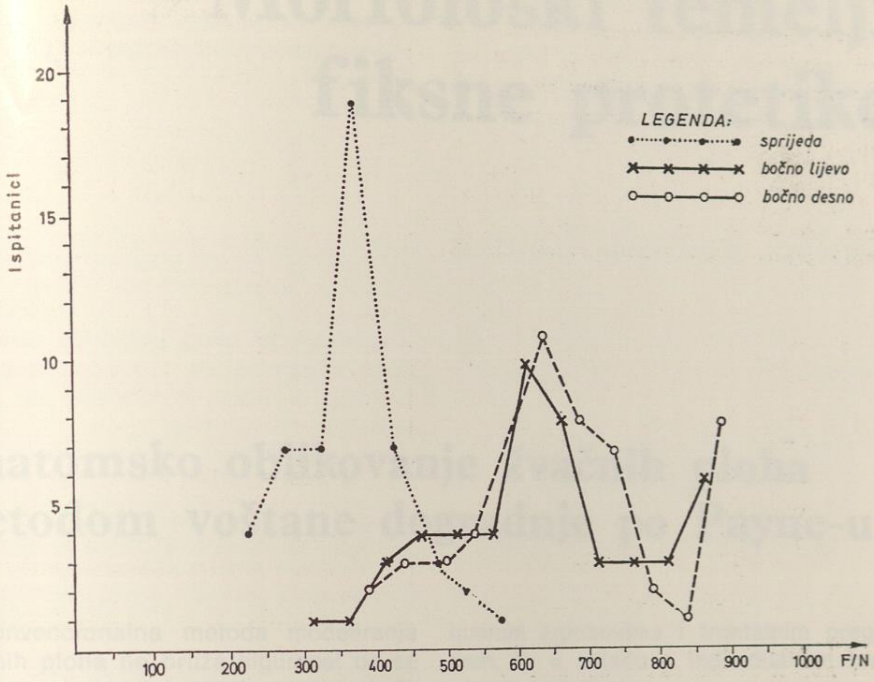

Sl. 405. Dijagram razdiobe očitovanih najvećih žvačnih sila na uzorku 50 muških ispitanika s potpunim zubnim nizom u dobi od 18 do 25 godina.

Funkcijske najveće sile moraju biti u granicama fiziološkog opterećenja struktura u akciji da bi bile korisne i fiziološki stimulativne i da bi dale najbolje funkcijske učinke u svakom pogledu. Što su više u granicama fizioloških razmjera, to su svi korisni učinci bolji. Ako su međutim ispod ili iznad fizioloških granica, postaju štetne.

Zaključci

1. S visokim stupnjem točnosti mogu se mjeriti praktički najzanimljivije maksimalne funkcijske sile ispoljene u trenutku hotimične konstrukcije žvačne muskulature i približavanja čeljusti u smjeru maksimalne interkuspidacije.

2. Sile su veličina iz koje se doznaje žvačni tlak i opterećenje pojedinog ili većeg broja zuba s nekom vrstom nadomjeska ili bez njega.

3. Za mjerenje tih sila može poslužiti s većom ili manjom preciznošću svaki gnatodinamometar, odgovarajuće konstruiran, prilagođen situaciji mjerenja zagrizom u ustima, propisno baždaren i na bilo kojem poznatom principu mjerenja.

4. Unatoč visokom stupnju točnosti mjerenja dobivene vrijednosti treba shvatiti relativnim s obzirom na to:

— da je njihov maksimum biološki promjenljiv u stanovitim granicama,

— da su dobivene vrijednosti u nekom manjem postotku varijabilne zbog metodičkih razloga i

— da na njih i njihovu promjenljivost može utjecati još cijeli niz činitelja.

5. U dijagnostici i planiranju rekonstruktivnih zahvata gnatodinamometrijska mjerenja imaju bez sumnje važno mjesto kao dopuna kliničke inspekcije.

Z. K.

u području žvačnog bentra. Dosadašnja orijentacijska mjerenja žvačnih sila našim instrumentom na nijeđenom uzoru i na ožijanim uzorcima pokazala su prosječna vrijednosti navedene na slikama 4 i 5. Ovo je prvo objedinjenje vrijednosti, koje sadržavaju drugih autora bez obzira na njihovu veću ili manju točnost, imaju samo orijentacijsko značenje. Za

Slika 4. Prosječne vrijednosti žvačnih sila na zubima u ljudi prema Ikarai

Slika 5. Prosječne vrijednosti žvačnih sila na zubima u ljudi prema Ikarai

3. Za mjerenje tih sila može poslužiti s vedom ili manjom preciznošću svaki gnatodinamometar, odgovarajuće konstruiran, prilagođen situaciji mjerenja zapriom u usnima, propisno baždaren i na bilo kojem poznatom priručnju mjerenja.

4. Unatoč visokom stupnju točnosti mjerenja dobivene vrijednosti treba shvatiti relativnim s obzirom na to:

— da je njihov maksimum biološki promjenljiv u stanovitim granicama,

— da su dobivene vrijednosti u nekom mjerenju postotku varijabilne zbog mehaničkih razloga i

— da na njih i njihovu promjenljivost može utjecati još niz pri čimbenika.

5. U dijagnostici i planiranju rekonstruktivnih zahvata gnatodinamometrijska mjerenja imaju bez sumnje veliko mjesto kao dopuna kliničke inspekcije.

Tlakovi i planiranje zubnog nadomjeska mogu veći i pravo zasnivanje jedino uzevši individualna izmjerena najvećih vrijednosti sila koje mogu zbog stupnja od prosječnih.

Pri izradi kvalitetnog protetskog nadomjeska s gledišta funkcije treba tražiti da se postigne maksimalna mogućnost ostvarivanja funkcijskih sila fiziološkim razmjerom, poštujući granice opterećenosti nosača odnosno bez opasnosti da se te granice prijeđe i nosači preopterete. U tom pogledu postoje u organizmu pod fiziološkim uvjetima neke rezerve koje neromuskularni mehanizmi gotovo nikad ne aktiviraju. Tako sile potencijalne jačine sila uvijek u suvišku s obzirom na ispolđene funkcijske sile i praktički nikad, ili u optimalnim uvjetima mogućnosti opterećenja struktura zvačnog sustava, ne ispoljavaju se u punom iznosu. Rezerve također postoje u mogućnostima prijenosa opterećenja zuba i paradonta po biološkim zakonitostima

Funkcijske najveće sile moraju biti u granicama fiziološkog opterećenja struktura u skoli da bi bile korisne i fiziološki stimulativne i da bi dalo poželjne funkcijske učinke u svakom pogledu. Ako su više u granicama fizioloških razmjera, to su svi kohezni učinci bolji. Ako su manjim iznos ili izvan fizioloških granica, postaju štetne.

Zaključci

1. S visokim stupnjem točnosti mogu se mjeriti praktički najzanimljivije maksimalne funkcijske sile ispoljene u tamnim hotimične konstrukcije zvačnog mišićnog i pribliđavanja čeljusti u smjeru maksimalne interkuspidacije.

2. Sile su veličina iz koje se dozanalo žvačnog tlaka i omogućuje zaključenje ili vaćeg broja zuba s nekom vrstom nadomjeska i kroz mjerenje

3. Za mjerenje tih sila može poslužiti s vedom ili manjom preciznošću svaki gnatodinamometar, odgovarajuće konstruiran, prilagođen situaciji mjerenja zapriom u usnima, propisno baždaren i na bilo kojem poznatom priručnju mjerenja.

4. Unatoč visokom stupnju točnosti mjerenja dobivene vrijednosti treba shvatiti relativnim s obzirom na to:

— da je njihov maksimum biološki promjenljiv u stanovitim granicama,

— da su dobivene vrijednosti u nekom mjerenju postotku varijabilne zbog mehaničkih razloga i

— da na njih i njihovu promjenljivost može utjecati još niz pri čimbenika.

5. U dijagnostici i planiranju rekonstruktivnih zahvata gnatodinamometrijska mjerenja imaju bez sumnje veliko mjesto kao dopuna kliničke inspekcije.

Morfološki temelji fiksne protetike

Anatomsko oblikovanje žvačnih ploha metodom voštane dogradnje po Payne-u

Konvencionalna metoda modeliranja žvačnih ploha ne pruža sigurnost da se pritom ne ugrađuje koji prerani dodir ili klizna smetnja. Ovaj nedostatak uvjetovao je razvitak nove koncepcije za oblikovanje pravilnih okluzijskih ploha.

E. Payne je 1961. god. opisao metodu funkcijskog voštanog dograđivanja, koju su gnatolozi prihvatili. Misao vodilja ovog postupka sastoji se u oblikovanju žvačnog reljefa po uzoru anatomski sačuvanog, tj. neabradiranog zubala. Stoga je ta metoda prikladna samo za totalnu okluzijsku restauraciju. Time se postizava optimalni žvačni učinak, međusobna stabilizacija i aksijalno opterećenje lateralnih zuba, kao i nesmetane klizne kretnje.

Postupak se sastoji u tome da se svi okluzijski elementi koji sačinjavaju okluzijski reljef, tj. kvržice i njihove kosine, rubni grebeni, jamice i fisure postepeno i sistematski dograđuju po određenom redoslijedu.

Oblik, veličina, smještaj i smjer svih elemenata koji sačinjavaju žvačni reljef izrađuju se u skladu s tipom okluzije po točno definiranim mnogotočkastim odnosima između konveksnih ploha antagonista, ali također u skladu s čeljusnim zglobovima i frontalnim pregrizom, tj. u skladu s individualnim kretnjama mandibule.

Optimalni dodirni odnosi između antagonističkih ploha postoje ako su centrične kvržice u maksimalnoj interkuspidaciji jednakomjerno *poduprte na trima točkama u suprotnoj zubnoj jamici*, ali tako da vršci kvržica ne dodiruju najdublje točke u jamici (*tripodizacija*) (v. sl. 323).

Takvo voštano dograđivanje anatomske žvačne plohe provodi se u 8—9 sistematski programiranih faza. Počinje se s vršcima kvržica, zatim slijede kosine kvržica u meziodistalnom i bukolingvalnom smjeru i konačno mezijalni i distalni rubni grebeni. Svaka nadgradna faza kontrolira se na ispravni dodir i odnos i na nesmetane individualne klizne kretnje u odnosu prema antagonističkim žvačnim plohama. Stoga se radni modeli montiraju u artikulatoru koji oponaša granične kretnje mandibule. Za izradu je potreban poseban instrumentarij, specijalni vosak za modeliranje, kist i stearinski prašak, te ovladavanje tehnikom po Payneu. Ovakve žvačne plohe anatomski su i funkcijski pravilno oblikovane, ali njihova primjena dolazi u

obzir samo pri *totalnoj fiksnoj rehabilitaciji,* gdje ne treba uzeti u obzir već postojeće promjene u anatomskom obliku preostalih zuba. Osobito treba naglasiti *didaktičku vrijednost ove metode* za studenta morfologije, koji time dobiva ispravne predodžbe ne samo o anatomskom obliku, nego i o funkcijskom značenju okluzijskih elemenata žvačnog reljefa.

Oblici zubnih kruna

Zadatak je ovog poglavlja samo da dade smjernice za modeliranje zubnih krunica, a nema pretenzije da bude udžbenik morfologije.

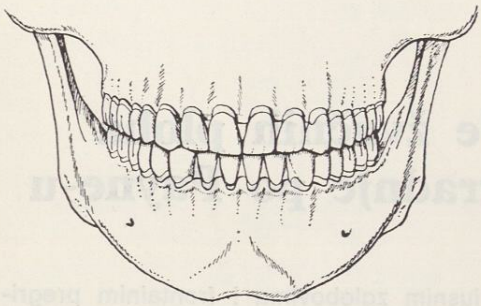

Gornji i donji zubni luk s frontalne strane u pravilnoj interkuspidaciji. Osim donjih srednjih sjekutića svaki zub dodiruje dva antagonista.

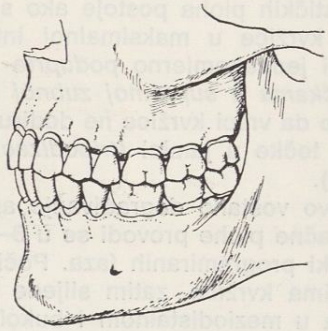

Gornji i donji zubni luk; izgled zuba s bukalne strane. Interkuspidacija je pravilna, svaki zub osim trećeg gornjeg molara dodiruje dva antagonista.

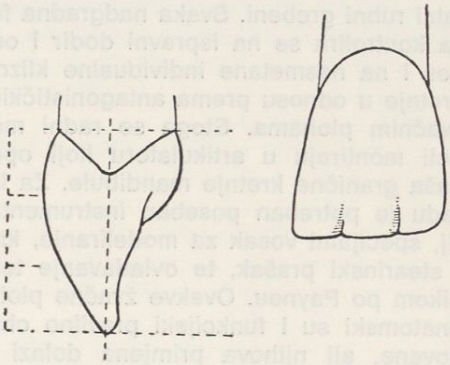

Labijalna ploha gornjeg srednjeg sjekutića približno je kvadratična. Mezioincizalni kut je oštriji od distoincizalnog. Mezioaproksimalna strana duža je i ravnija od distoaproksimalne, koja je zaobljenija. Incizalni brid diže se prema distalnom kutu. Dvije plitke vertikalne brazde dijele plohu u tri trećine. Prijelaz krune na korijen je konveksan. Taj zub ima jedan korijen, približno okrugla oblika.

Sagitalni presjek gornjeg srednjeg sjekutića. Labijalna ploha je konveksno zaobljena u cervikoincizalnom smjeru. Najviša točka te obline nalazi se na prijelazu gornje trećine na srednju. Incizalni brid nalazi se u produženju dužinske osi korijena. Jezična ploha je konveksna u cervikalnoj trećini i čini kvržicu (tuberculum dentis). U srednjoj i donjoj trećini jezična je ploha izdubljena.

L i j e v o: pravilan crtež gornjeg srednjeg sjekutića; incizalni rub je u produženju dužinske osi korijena; d e s n o: crtež je nepravilan

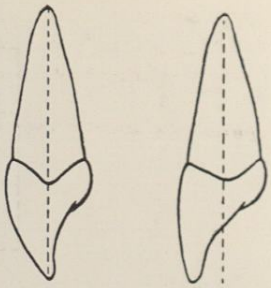

Jezična strana gornjeg srednjeg sjekutića; aproksimalni incizalni rubovi su zaobljeni; gornju trećinu zauzima kvržica, a sredina je izdubljena

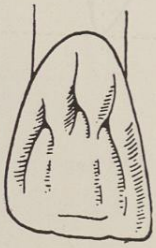

Transverzalni presjek gornjih srednjih sjekutića u razini zubne kvržice. Jasno se ističu znaci luka: labijalna ploha je nesimetrično zaobljena u meziodistalnom smjeru; mezijalni dio jače je zaobljen i kraći od distalnog, koji u dužem i blažem luku prelazi na distoaproksimalnu plohu. Jezična ploha uža je od labijalne.

Gornji lijevi bočni (lateralni) sjekutić ima uglavnom iste karakteristike kao i srednji, ali je u svim dimenzijama manji. Labijalna ploha zaobljena je u cervikoincizalnom kao i u meziodistalnom smjeru. Konveksitet je jači u cervikalnom i mezijalnom dijelu nego u incizalnom i distalnom. Postoji znak kuta i znak luka. Incizalni brid više je zakošen nego na srednjem sjekutiću. Os krune prelomljena je u odnosu prema osi korijena. Taj zub ima jedan ovalan korijen.

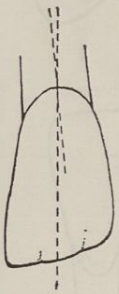

Odnos veličine gornjeg bočnog sjekutića prema gornjem srednjem sjekutiću



Labijalna ploha gornjeg lijevog očnjaka. Incizalni brid sastoji se od dva dijela, mezijalni je kraći, a distalni duži. Oba brida stvaraju šiljak. Sa šiljka polazi oštar greben, koji dijeli labijalnu plohu u mezijalnu kraću i jače zaobljenu te u distalnu dužu i pliću. Time je znak luka vrlo istaknut. Greben se gubi u cervikalnoj trećini. Mezioaproksimalna ploha duža je i ravnija od distoaproksimalne. Mezijalni dio incizalnog brida čini s mezioaproksimalnom stranom oštriji kut nego što ga čini distalni dio incizalnog brida s distoaproksimalnom stranom. Time je znak kuta dobro izražen; oba kuta ne leže na istoj razini. Labijalna ploha prelazi u konveksnom luku na korijen. Očnjak ima jedan snažan ovalan korijen.

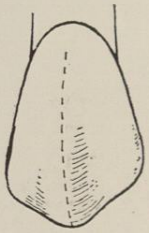

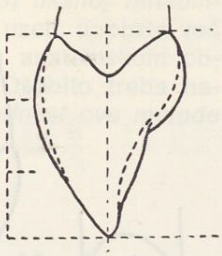

Sagitalni presjek gornjeg očnjaka. Ucrtana linija pokazuje dimenzije srednjeg sjekutića u odnosu prema očnjaku. Presjek je sličan gornjem sjekutiću; očnjak je u labiolingvalnom promjeru širi, cervikoincizalna krivulja jače je izražena, a zubna kvržica opsežnija i izbočenija. Incizalni brid leži u dužinskoj osi korijena i krune. Granica aproksimalne plohe s korijenom je konkavna.

Jezična ploha gornjeg očnjaka uža je od labijalne; rubovi su zaobljeni. Greben u sredini plohe dijeli plohu analogno kao greben na labijalnoj strani.

Transverzalni presjek kroz gornji očnjak. Razabire se vrlo izražen znak luka s kraćom i jače izbočenom mezijalnom te dužom i plićom distalnom labijalnom plohom. Jezična polovica znatno je uža od labijalne.

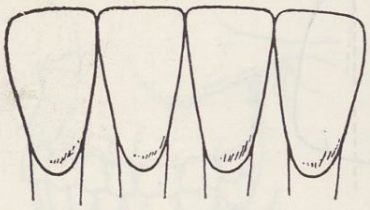

Labijalne plohe donjih sjekutića. Lateralni sjekutići nešto su širi od srednjih. Aproksimalne plohe srednjih sjekutića su simetrične, a bočnih nisu. Na srednjim sjekutićima ne postoji znak kuta ni znak luka, a na bočnim sjekutićima ti su znaci slabo izraženi.

Sagitalni presjek donjih sjekutića. Labijalna je ploha plosnata, samo malo izbočena ispred gingivalnog ruba, čime se zaštićuje gingiva. Jezična je ploha paralelna s labijalnom samo u incizalnoj trećini, a zatim naglo prelazi na zubnu kvržicu. Aproksimalna ploha približno je trokutasta i prelazi u konkavnom luku na korijen. Donji sjekutići imaju jedan ovalan i uzak korijen.

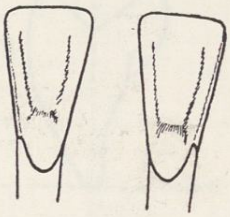

Jezična ploha donjih sjekutića; ta je ploha uža od prednje plohe, rubovi su zaobljeni, prijelaz na korijen čini konveksni luk

Labijalna ploha donjeg očnjaka. Ovaj zub ima stanovitu sličnost s gornjim očnjakom, ali je gracilnije građen, nešto uži i duži od gornjeg. Incizalni brid čini s mezioaproksimalnom plohom oštar kut, dok je kut s distoaproksimalnom plohom tuplji (znak kuta). Incizalni brid sastoji se od dva dijela, mezijalni je kraći i viši, a distalni duži i niži. Sa šiljka se spušta greben koji nije tako izražen kao na gornjem očnjaku, a dijeli labijalnu plohu u dvije, mezijalnu kraću i jače izbočenu i distalnu dužu i plosnatiju (znak luka). Taj zub ima jedan snažan, približno ovalan korijen.

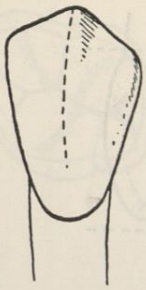

Sagitalni presjek kroz donji očnjak sličan je presjeku sjekutića, ali je zubna kvržica jače oblikovana. Aproksimalna strana približno je trokutasta, a prijelaz na korijen konveksan.

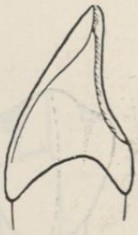

Transverzalni presjek kroz donji očnjak. Znak luka dobro je izražen.

Gornji prvi premolar u odnosu prema susjednom očnjaku. Oba zuba imaju slične prednje plohe; premolar je otprilike za trećinu kraći i uži, a znak luka na prvom premolaru je obrnut.

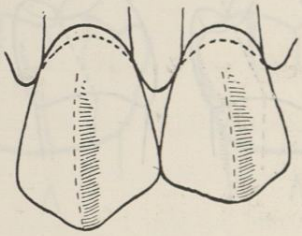

Bukalna ploha gornjeg lijevog prvog i drugog premolara. Razlika nije velika; na prvom premolaru je znak luka obrnut, što znači da je mezijalni dio plohe duži i plosnatiji od distalnog. Na drugom premolaru obje su polovice labijalne plohe približno simetrične. Isto vrijedi i za znak kuta. Drugi gornji premolar nešto je uži od prvog. Prvi gornji premolar ima dva korijena, često gracilno i krivuljasto građena; drugi gornji premolar ima jedan korijen.

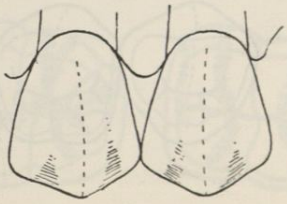

Horizontalni presjek kroz prvi i drugi gornji premolar. Karakteristika je prvog premolara žlijeb (sulcus) na mezioaproksimalnoj strani, kojega drugi premolar nema. Drugi premolar nešto je uži i duži u labiolingvalnom smjeru. Duboka brazda dijeli vanjsku kvržicu od unutrašnje, a svaku kvržicu dijeli greben u jednu mezijalnu i jednu distalnu plohu. Glavna se brazda račva u pliće sporedne, a sve brazde čine oblik slova T s prelomljenim kracima. Rubovi su zaobljeni.

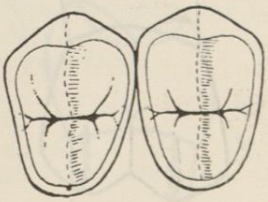

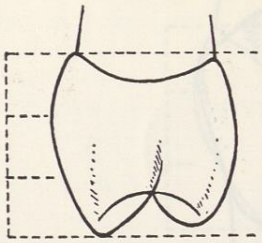

Aproksimalna ploha gornjeg premolara. Postoje dvije kvržice koje su odijeljene dubokom brazdom. Vanjska (bukalna) je nešto viša i šiljatija od unutrašnje. Interkuspidacijski dodir čini unutrašnju kvržicu tupljom. Bukalna je ploha zaobljena s najvišom točkom na prijelazu cervikalne trećine u sredinu. Jezična ploha jače je zaobljena od bukalne, a vrh konveksiteta otprilike je u sredini plohe.

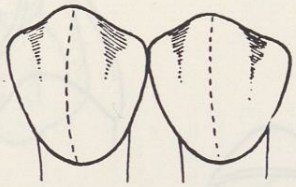

Bukalna ploha donjeg lijevog prvog i drugog premolara. Drugi premolar nešto je niži i širi od prvog. Znak luka dobro je izražen time što vertikalni greben dijeli plohu u dva nesimetrična dijela. I znak kuta postoji na donjim premolarima.

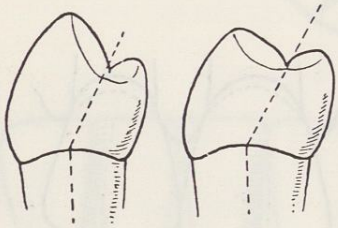

Frontalni presjek prvog i drugog donjeg premolara. Svaki premolar ima dvije kvržice koje su razdijeljene dubokom i ekscentričnom brazdom. Bukalna kvržica znatno je veća od lingvalne, a ujedno je i viša od nje. Ta razlika u visini osobito je upadljiva na prvom premolaru. Bukalna ploha nešto je izbočena ispred gingivalnog ruba; jezična ploha veoma je nagnuta na jezičnu stranu, što je karakteristika svih donjih lateralnih zuba. Zubna kruna donjih premolara nagnuta je u odnosu prema njihovu korijenu. Donji premolari imaju jedan, obično prilično ravan korijen.

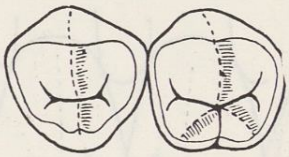

Transverzalni presjek donjeg prvog i drugog premolara. Donji premolari prilično su okrugli, dok su gornji u tom presjeku ovalniji. Drugi premolar širi je od prvoga, osobito to vrijedi za jezičnu polovicu. Jezična kvržica dijeli se katkad u dvije manje; ta se pojava zove molarizacija. Duboka brazda koja dijeli kvržice račva se sa svake strane u dvije pliće, što daje izgled slova T s prelomljenim kracima.

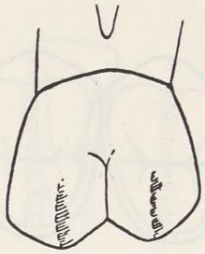

Bukalne plohe gornjeg prvog i drugog molara izgledaju kao da su se spojile dvije premolarne plohe. Distalna kvržica nešto je kraća od mezijalne. Mezioaproksimalna ploha duža je i ravnija od distoaproksimalne, koja je kraća i zaobljenija. Postoji tipičan znak kuta. Prvi gornji molar ima tri korijena, dva bukalna i jedan palatinalni. Korijeni prvog molara divergentniji su od drugog, što je u vezi s većim opterećenjem prvog molara.

Okluzijska ploha gornjeg prvog i drugog gornjeg molara. Prvi molar ima četiri kvržice, a drugi tri do četiri. Dvije kvržice smještene su bukalno, a dvije ili jedna lingvalno, postoji dakle jedna meziobukalna kvržica, jedna meziolingvalna kvržica, jedna distobukalna kvržica i jedna distolingvalna kvržica. Najveća kvržica je meziolingvalna, a najmanja distolingvalna. Bukalne su približno jednakog obujma. Meziobukalna kvržica je duža i izbočenija od distobukalne, te se time stvara znak luka. Čitava okluzijska ploha može se ucrtati u jedan romboid. Drugi gornji molar sličan je prvom, ali je u svim dimenzijama nešto manji.

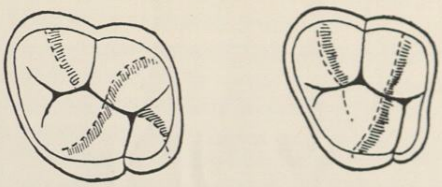

Aproksimalna ploha gornjeg prvog i drugog molara slična je aproksimalnoj plohi gornjeg premolara, ali je znatno šira. Duboka brazda dijeli vanjsku kvržicu od unutrašnje. Vanjska kvržica nešto je viša i šiljatija, a unutrašnja zaobljenija, jer se zbog interkuspidacije više troši od vanjske. Zaobljenost bukalne i jezične plohe pokazuje iste karakteristike kao što je opisano za gornje premolare.

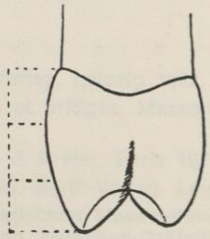

Bukalna ploha prvog i drugog donjeg molara može se ucrtati u duži ili kraći paralelogram. Prvi donji molar najveći je zub, pa ima pet kvržica. Drugi je nešto manji i ima četiri kvržice. S bukalne strane razabiru se na prvom molaru tri kvržice — meziobukalna, srednja i distobukalna; na drugom molaru postoje dvije kvržice — meziobukalna i distobukalna. Visina tih kvržica pada od mezijalne strane prema distalnoj, to znači da su mezijalne kvržice više od distalnih. Mezioaproksimalna strana duža je i ravnija od distoaproksimalne, postoji znak kuta. Donji molari imaju dva korijena, mezijalni i distalni.

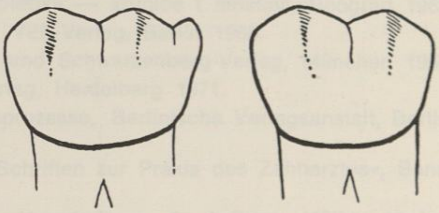

Okluzijska ploha donjeg prvog i drugog molara. Prvi molar ima pet kvržica, koje su rastavljene brazdama, a drugi molar četiri, također rastavljene brazdama, koje opisuju približno oblik križa. Bukalna ploha mezijalne kvržice jače je izbočena od distalne, čime se stvara znak luka.

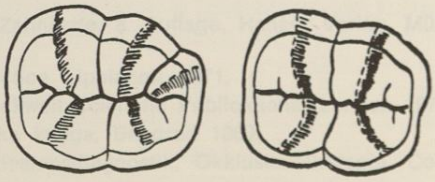

Aproksimalna ploha donjeg molara. Jezična kvržica viša je od bukalne. Karakterističan je jezični nagib zubne krune, a jezična ploha je zaobljena i veoma potkopana. Kvržice su razdijeljene dubokom brazdom.

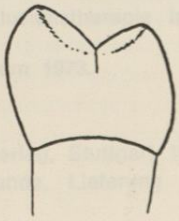

Literatura

Udžbenici i priručnici

Balogh, Molnár, Schranz, Húszar: Gerostomatologie, Barth-Verlag, Leipzig 1962.

Béliard, M.: Prothèse dentaire conjointe, inlays, couronnes et bridges, Masson & Co, Paris 1949.

Brunold, M. A.: Les grandes restaurations en prothèse fixe, J. Prélat, Paris 1973.

Böttger-Häupl-Kirsten: Zahnärztliche Prothetik, I und II Band, Barth-Verlag, Leipzig, 1965.

Böttger, H.: Die Anwendung des Teleskopsystems bei prothetischen Mass-nahmen, »Schriften zur Praxis des Zahnarztes«, Band 8, Banaschewsky-Verlag, München-Gräfelfing, 1969.

Böttger, H.: Das Teleskopsystem in der zahnärztlichen Praxis, J. A. Barth-Verlag, Leipzig, 1973.

Brecker, CH.: Crowns, W. B. Saunders Co, Philadelphia 1961.

Branovački, D., Mrkovački, L.: Zubnotehnička protetika — krunice i mostovi, Beograd 1963.

Breustädt, A.: Zahnärztliche Keramik, 2. Auflage, VEB-Verlag, Berlin 1968.

Dolder, E.: Zahnärztliche Werkstoffkunde, Urban und Schwarzenberg-Verlag, München 1955.

Dolder, E.: Steg-Prothetik, 3. Auflage, Hüthig-Verlag, Heidelberg 1971.

Drum, W.: Parafunktionen und Autodestruktionsprozesse, Berlinische Verlagsanstalt, Berlin, 1969.

Drum, W.: Aufbissschienen und Aufbissplatten, »Schriften zur Praxis des Zahnarztes«, Banaschewsky-Verlag, München 1968.

Eichner, K.: Zahnärztliche Werkstoffe und ihre Verarbeitung, 3. Auflage, Hüthig Verlag, Heidelberg 1973.

Eichner, Motsch, Kühl.: Systematische Kavitäten- und Kronenstumpfpräparationen, Drendel & Zweiling, Berlin 1973.

Falck-Weikart: Einführung in die Werkstoffe für Zahnärzte, 3. Auflage, Hanser Verlag, München 1959.

Feinberg, E.: Full Mouth Restoration in Daily Practice, Lippincott, 1971.

Franks, A., Hedegård, B.: Geriatric Dentistry, Blackwell Scientific Publications, London 1973.

Gavrilović, V. S.: Istorija stomatologije, Medicinska knjiga, Beograd 1969.

Gerber, A.: Registriertechnik, für Prothetik, Okklusionsdiagnostik, Okklusionstherapie, Condylator-Service, Zürich 1970.

Gerber, A.: Kiefergelenk und Zahnokklusion, DZZ. 26, 1972, Heft 2.

Gerber, A.: Logik und Mysik der Kiefergelenkbeschwerden, Schweiz. Mschr. Zahnheilk. 74, 8 und 10, 1964.

Gerber, A.: Okklusionslehre, Okklusionsdiagnostik und Okklusionstherapie im Wandel unserer Aspekte, Schweiz. Mschr. Zahnheilk. 80, 447 — 1970.

Gerber, A.: Okklusion und Kiefergelenk, Verlag H. Huber, Bern 1973.

Gerlach, H.: Der Stiftzahn, Verlag Meusser, Leipzig 1936.

Ginn, J.: Review of Dentistry, C. W. Mosby, St. Louis 1956.

Greve-Paschke: Einführung in die Zahnersatzkunde, Enke Verlag, Stuttgart 1932.

Häupl-Meyer-Schuchardt: Die Zahn-Mund- und Kieferheilkunde, Lieferung 4, 8, 20, 24; 1954—1956.

Held-Chaput: Les Parodontolyses, J. Prèlat, Paris 1959.

Hruska, A.: Die inkorporierte mehrgiedrige Prothese, C. Hanser-Verlag, 1956.

Ivoclar: Der Orthomat-Universal, Heft 1, 4; Schaan-Liechtenstein

Jantzen, I.: Zahnersatzkunde, Urban u. Schwarzenberg, Berlin 1950.

Jeanneret, M.: L'inlay à crampons et ses applications; L'isodromie, J. Prèlat, Paris

Jenkins, G. N.: The Physiology of the Mouth, Blackwell Scientific Publications, Oxford, Third Edition, 1966.

Johnston, Phillips, Dykema: Modern Practice in Crown and Bridge Prosthodontics, Saunders & Co, 1971.

Kantorowicz, A.: Klinische Zahnheilkunde, Meusser-Verlag, Berlin 1932.

Kantorowicz, G. F.: Inlays, Crowns and Bridges, J. Wright & Sons, Bristol 1970.

Kazis, H., and A. Kazis: Complete Mouth Rehabilitation through Crown and Bridge Prosthodontics, Kimpton, London 1956.

Kimmel, K.: Die Quintessenz der Anwendung rotierender Dentalinstrumente; Verlag Die Quintessenz, Berlin 1972.

Kimmel/Pfannenstiel: Das rationelle Labor-Ergonomie in der Zahntechnik; Verlag Neuer Merkur, München 1972.

Kirsten, H.: Kronen- und Brückenersatz, J. A. Barth Verlag, Leipzig 1960.

Körber, K. A.: Konuskronen — Teleskope, Hüthig Verlag, Heidelberg, 1969.

Körber, K.: Zahnärztliche Prothetik I, Georg Thieme Verlag, Stuttgart, 1975.

Kurljandskij, V. Ju.: Ortopedičeskaja stomatologija, Medicina, Moskva, 1977.

Lange, F.: Die Sprache des menschlichen Antlitzes, Lehmann Verlag, München 1952.

Lee, J. H.: Dental Aesthetics, Bristol 1962.

Le Huche: Inlays et Onlays, Bridges sur dents vivantes; J. Prélat, Paris

Leriche, E.: Contribution à l'enseignement de la theorie des bridges fixes, Revue française d'odonto-stomatologie, Nr 3, 1965.

Lufkin, A. W.: A history of dentistry, Lea-Febinger, Philadelphia 1948.

Marxkors, R.: Der Kronenersatz, »Praxis der Zahnheilkunde«, Lieferung 7, Urban & Schwarzenberg Verlag, Wien 1969.

Mayers, G.: Textbook of Crown and Bridge Prosthodontics, The C. V. Mosby Co., St. Louis, 1969.

Miller, A.: Inlays, Crowns and Bridges; Sauders Co, Philadelphia 1963.

Posselt, U.: The physiologie of occlusion and rehabilitation, Blackwell Scientific Publications, Oxford 1964.

Preiswerk, G.: Lehrbuch und Atlas der zahnärztlichen Technik, Lehmanns Verlag, München 1921.

Ramfjord, S. P.; Ash, M.: Physiologie und Therapie der Okklusion, Verlag die Qunitessenz, Berlin 1968.

Rank, A.: Die Halbkrone; H. Meusser Verlag, Berlin 1922.

Rehberg, H. J.: Die Quintessenz der zahnärztl. Abformhilfsmittel, Verlag die Quintessenz, Berlin 1970.

Roberts, D. H.: Fixed Bridges Prostheses, John Wright & Co, Bristol 1973.

Ross, I. F.: Occlusion; a concept for the clinician, Mosby Edition, St. Louis 1970.

Schmeissner, H.: Die Einzelkrone, Verlag die Quintessenz, Berlin 1971.

Schön-Kimmel: Ergonomie; Verlag die Quintessenz, Berlin

Schön, F.: Elektrochirurgie, Verlag Die Quintessenz, Berlin 1971.

Schön, F., Singer, F.: Prothetische Auslese; 3. Auflage, Hüthig Verlag, Heidelberg 1973.

Schriften zur Praxis des Zahnarztes, Band 7., Kronen, Brücken und Verbindungselemente; Banaschewsky-Verlag, München 1970.

Schweizer, J. H.: Oral Rehabilitation Problem Cases, Mosby Ed, St. Louis 1964.

Selbach, F. W.: Dentale Laboratoriumskunde, C. Hanser-Verlag, München 1951.

Selbach, F. W.: Das Modellieren der Zahnkronen, Berlinische Verlagsanstalt, Berlin 1958.

Shore, N. A.: Occlusal Equilibration and Temporomandibular Joint Dysfunction; J. B. Lippincott, Philadelphia 1959.

Skinner, E., and *M. Phillips:* The Science of Dental Materials; Saunders Co, Philadelphia 1970.

Spang, J.: Prothetische Hilfsteile; Verlag die Quintessenz, Berlin 1973.

Tanzer, G.: Angewandte Kunst in der prothetischen Stomatologie, Hüthig-Verlag, Heidelberg 1968.

Tylman, S. D.: Theory and Practice of Crown and Fixed Partial Prosthodontics (bridges); The C. V. Mosby Co, St. Louis 1970.

Uebe, H. D.: Handbuch des Kronen und Brückenersatzes, Verlag Neuer Merkur, München 1971.

Vest, G.: Lehrbuch der zahnärztl. Kronen- und Brückenprothetik; Band I, II, Birkhäuser Verlag, Basel 1951, 1960.

Vukovojac, P.: Stomatološka protetika, krunice i mostovi, Beograd 1963.

Wheeler, R.: A textbook of Dental Anatomy, W. B. Saunders Co, Philadelphia 1952.

Wilson-Lang: Practical Crown and Bridge Prosthodontics, McGraw Hill's, New York 1962.

Wupper, H.: Die parodontal abgestützte Prothese, Kronen-Steg-Systeme, Hüthig-Verlag, Heidelberg 1967.

Časopisi

Broj referata u stručnim-znanstvenim časopisima gotovo je nepregledan, te bi nabrajanje od nekoliko stotina podataka zauzimalo suvišno mnogo prostora. Stoga ćemo ovdje navesti samo imena važnijih časopisa iz kojih smo crpili informacije.

1. Acta Odontologica Scandinavica, Malmö
2. Acta Stomatologica Croatica, Zagreb
3. Archives of Oral Biologie, Oxford-New York
4. British Dental Journal, London
5. Das Dental Labor, München
6. Deutsche Zahnärztliche Zeitschrift, München
7. International Dental Journal, The Hague
8. Journal of the American Dental Association, Chicago
9. Journal of Dental Research, Chicago
10. Journal of Prosthetic Dentistry, St. Louis
11. Odontologisk Revy, Malmö
12. Oesterreichische Zeitschrift für Stomatologie, Wien
13. Oral Research Abstracts, Chicago
14. Oral Sciences Reviews, Copenhagen
15. Oral surgery, — medecine, — pathology, St. Louis, USA
16. Quintessenz, Berlin
17. Revista Italiana di Stomatologia, Roma
18. Revue d'Odontostomatologie, Paris
19. Revue Belge d'Odontostomatologie
20. Schweizerische Monatsschrift für Zahnheilkunde, Zürich
21. Stomatologie der DDR, Berlin
22. Stomatologické Zpravy, Praha
23. Stomatologija, Moskva
24. Stomatološki Glasnik Srbije, Beograd
25. Zahn-, Mund-, und Kieferheilkunde, Leipzig
26. Zahnärztliche Praxis, München-Gräfelfing
27. Zahnärztliche Welt/Reform, Heidelberg
28. Zubozdravstveni Vestnik, Ljubljana

Stvarno kazalo

Š

T

U

V

Z

Ž

Kazalo autora

Izdavačka radna organizacija
»Školska knjiga«
Zagreb, Masarykova 28

Za izdavača
dr Josip Mallć

Urednik I. izdanja
mr Ratimir Orban

Grafički urednik
Josip Jelić

Korektorica
Anđelka Dalbello

Naklada 1500 primjeraka
Tiskanje završeno u ožujku 1987.

U ovoj knjizi upotrijebljeno je
oko 150 klišeja iz II izdanja
Stomatološke protetike — III dio
od prof. M. Suvina.